〔泌尿紀要28巻5号〕
〔1982年5月〕

小児のミュラー氏管嚢腫

京都大学医学部泌尿器科学教室（主任：吉田　修教授）
竹内秀雄*・吉田　修

MÜLLERIAN DUCT CYST IN A CHILD

Hideo TAKEUCHI and Osamu YOSHIDA
From the Department of Urology, Faculty of Medicine, Kyoto University
(Director : Prof. O. Yoshida)

A case of Müllerian duct cyst in a child is presented. In this case the cyst did not communicate with the urethra, and it could be removed easily by surgery. It contained fluid intermediate between serum and urine.

Key words : Müllerian duct, Cyst, Child

緒　　言

男性の骨盤部嚢腫は比較的まれな疾患である．ミュラー氏管遺残から生ずる嚢腫の多くは成人にみられ，小児ではきわめてまれである[1]．小児でみられるミュラー氏管嚢腫（utricle cyst）はたびたび尿道下裂，停留精巣を伴い，仮性半陰陽の1型と考えられる[2]．

最近われわれは外性器の異常を伴わない巨大なミュラー氏管嚢腫の小児例を経験したので報告し，若干の考察を加える．

症　　例

青○英○，1974年2月3日生れの3歳男子で，感冒に罹患した際，某医により顕微鏡的血尿および腹部腫瘤を指摘され，1977年5月23日当科入院した．患児はこれまで発熱，排尿異常などなく，発育も正常であった．理学的所見では下腹部正中に手拳大，球形の可動性ある腫瘤を触知した．外性器には特に異常を認めなかった．検尿では蛋白，糖陰性で，沈渣では赤血球1視野数個認める程度であった．末梢血の赤血球，白血球数は特に異常なく，生化学検査でも腎機能，肝機能など正常であった．

レ線学的検査では Fig 1 に示すごとく，IVP では両腎の排泄は良好で，腎盂像特に異常なくも下部尿管は左右とも外側に圧排偏位され，また膀胱は巨大で右方に圧排されていた膀胱造影では膀胱および後部尿道は前右方に圧排されていた（Fig 2）．尿道造影でも同様で腫瘤への交通は認めず，注腸造影ではS状腸，直腸は左方に圧排されていた．

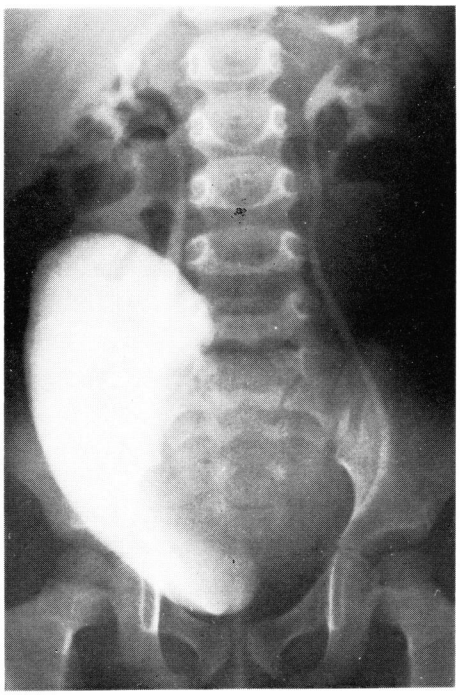

Fig. 1. IVP 像．両側尿管下部は外側に圧排され，膀胱は巨大で右方に圧排されている。

* 現滋賀医科大学医学部泌尿器科学教室

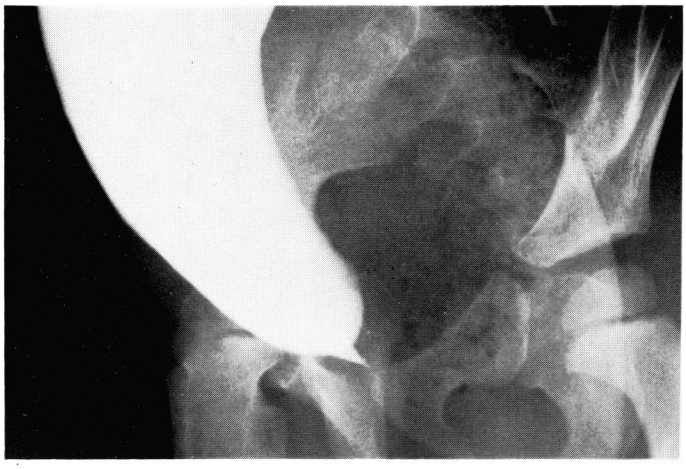

Fig. 2.　膀胱造影．膀胱および後部尿道は前右方に圧排されている．

以上の所見よりミュラー氏管嚢腫の疑いにて1977年6月7日開腹術を施行した．嚢腫ははくりが容易で，膀胱後部にあり，前立腺部へ細い索状物でつながっており，これを切断し摘出した．嚢腫の内容は混濁した黄色の液約 150 ml で，蛋白(卌)，沈渣では白血球多数，細菌も多数みられ，培養では *Klebsiella oxytoca* が認められた．内溶液の生化学検査は Table 1 に示すごとく，血清と尿の中間的なものと考えられた．嚢腫壁は厚さ約 3 mm で，病理組織検査では上皮は移行上皮でおおわれ，一部は扁平上皮化生を伴っており，内皮は平滑筋よりなっていた (Fig 3).

術後経過良好で，IVP でも尿管・膀胱像の圧排も消失し (Fig 4)，6月25日退院した．

考　　察

発生および定義：ミュラー氏管は泌尿生殖器の原基の一部で，女子では膣上部，子宮および卵管に分化するが，男子では遺残物としてその中枢部は睾丸垂，末梢部は男性子宮 (prostatic utricle) として痕跡的に残存するだけである．ところが男性においてその退化過程に障害があると utricle は嚢腫様拡張を示し残存することがある．小児でみられる utricle の嚢腫様拡張はたびたび停留精巣，尿道下裂を伴い仮性半陰陽の一型と考えられる．Myers[2] はこのような性器異常を伴ったものを utricle cyst とし，性器異常を伴わないも

Table 1.　Laboratory data of the fluid of the müllerian duct cyst

T.P	1.0 g/dl	Na	129 mEq/L
Alb	0.4 g/dl	K	11.5 mEq/L
GOT	83 U/L	Cl	88 mEq/L
LDH	628 U/L	P	10.5 mg/dl
ALP	6 U/L	Ca	8.8 mg/dl
T.Bili	0.2 mg/dl		
CHO	33 mg/dl		
BUN	4 mg/dl		
UA	6 mg/dl		
GLU	20 mg/dl		

Fig. 3.　嚢腫壁の組織像．HE×40
移行上皮および平滑筋よりなる．

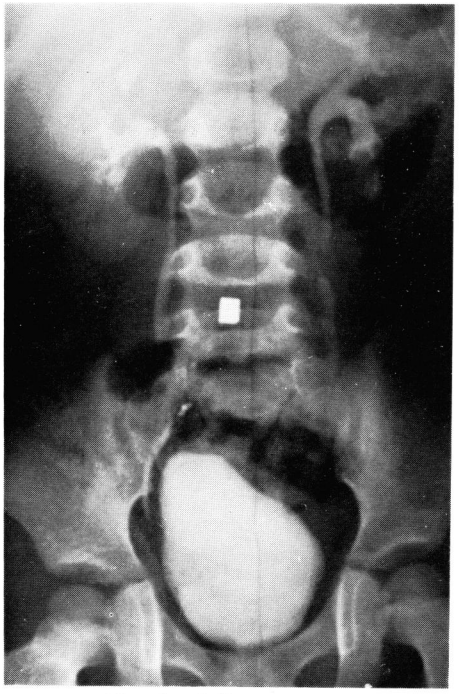

Fig. 4.　術後の IVP.

のを müllerian duct cyst として区別している．これまでの内外の報告ではこの両者を特に区別せず報告されているが[3,4]，われわれは両者を区別すべきものと考える．性の分化の観点より，膣，子宮，卵管のみられる persistent müllerian duct syndrome[5] を含め，男子の müllerian duct の異常を次のように区別してはどうかと考える．すなわち，

1. persistent müllerian duct syndrome：膣，子宮，卵管を伴う半陰陽の一型で停留精巣を合併．müllerian duct の退化障害にさらにこれが女性型に分化した状態——Sloan[6]
2. enlarged utricle syndrome：müllerian duct の退化障害にて utricle の嚢腫様拡張を来たし utricle orifice は尿道に大きく開口している．尿道下裂，停留精巣を伴う．——Myers[2]，能中[3]
3. müllerian duct cyst：müllerian duct の遺残のどの場所より発生してもよいが，多くは膀胱直腸間にある．utricle orifice に開口しているもの——Neustein[7]，索状物でつながっているのみで開口が明らかでないもの——本症例

などである．

そこで müllerian duct cyst の臨床的特徴についての考察を加える．

頻度：Englisch[8] の報告以来多数の報告があるが，診断的に不確なものもあり，正確な数は不明である．本邦では，清水[9]，六条[10]，中薗[11]などがある．一般に成人に多くみられ，小児では少ないとされる[1]．

症状：尿閉や排尿困難が一般的で，腫瘤が大きければ腹部腫瘤として触れる．嚢腫の感染が加わればこれに関連した症状も出現する．

診断：診断は症状と腹部および直腸触診にて疑われ，X線検査でほぼ確定される．IVP，尿道膀胱造影などで，最近では腹部CTが有用であろう．鑑別診断としては，精嚢腺嚢腫，前立腺嚢腫，膀胱憩室などで，嚢腫自体の造影ができれば診断は容易である．また，尿路奇形の合併もあるのであわせ検索する必要がある．

病理学的所見：大きさはさまざまで 5000 ml もの内容液を含んだ症例も報告されている[12]．内容物の性状も細菌感染の有無，尿道との交通の有無によりさまざまで，血球成分，アルブミン，コレステリンなどを含み，結石形成のみられる例もある[4,12]．内容の生化学的なデータはこれまでの報告はないようで，交通のない本症例では血清と尿の中間的な組成であった．交通の十分にあるものでは尿とほぼ同様のものであろう．嚢腫壁の病理組織でもさまざまで内面は，円柱，立方上皮あるいは扁平上皮であり，本症では扁平上皮化性を伴う移行上皮であった．なぜいろいろな組織像であるのか不明であるが，これらの組織像の相違はそれぞれ発生過程が異なるのかもしれない．

治療：外科的切除が一般的である．成人での場合は精のう，前立腺との癒着が強く，たびたび切除が困難とされる[1,3,7]．本症例は比較的容易であったが，これは嚢腫感染の持続期間，程度などに関係しているかと思われる．到達経路として前立腺手術と同様に腹式，恥骨上式，会陰式などがある．経仙骨式も試みられてよい方法かと思われる．

結　　語

小児にみられた müllerian duct cyst の1例を報告した．本症例での嚢腫は尿道と交通なく内溶液は血清と尿の中間的なものであった．小児のミュラー氏管嚢腫は本邦ではきわめてまれで，症例報告とともに文献的考察をおこなった．

文　　献

1) Witten DM, Myers GH Jr, Utz DC: Emett's Clinical Urography, 4th ed. Philadelphia, W.B. Sanders Co. p.765, 1977
2) Myers GH Jr, Lynn HB, Kelalis PP: Giant cyst of the utricle. J Urol **101**: 369～373, 1969
3) 能中陽一・鶴田　敦：ミュラー管嚢胞．泌尿紀要

7 : 725～730, 1961

4) Spence HM, Chenoweth VC: Cysts of the prostatic utricle (müllerian duct cysts): report of two cases in children, each containing calculi, cured by retropubic operation. J Urol **79**: 308～314, 1958

5) Wilson JD, Walsh PC: Disorders of sexual differentiation in Campbell's Urology. Harrison JH, Gittes RF, Perlmutter AO, Stamey TA, Walsh PC (Eds.), 4th ed., Vol.2, p.1519, Philadelphia, W.B. Sanders Co., 1979

6) Sloan WR, Walsh PC: Familial persistent müllerian duct syndrome. J Urol **115**: 459～461, 1976

7) Neustein DH, Schutte H: Müllerian duct cyst: with report of a case. Brit J Urol **40**: 72～77, 1968

8) Englisch V: über Cysten der hinteren Blasenwand bei Manner, Med. Jahrb., Vienna, 1875 cited from 3)

9) 清水圭三・相馬駛量・小出良金・高柳富輝：ミューレ氏の1例. 日泌尿会誌 **43**: 78, 1952

10) 六条正俊・広田紀昭：膀胱腫瘍を合併せるミューラー管嚢胞の1例. 日泌尿会誌 **58**: 356, 1967

11) 中薗昌明・岩田正三：興味ある前立腺疾患の2症例 1) 肉芽腫性前立腺炎 2) Müllerian duct cyst. 日泌尿会誌 **67**: 295～296, 1976

12) Moore V, Howe GE: Müllerian duct remnants in the male. J Urol **70**: 781～788, 1953

(1981年11月20日受付)