〔泌尿紀要28巻5号〕
〔1982年5月〕

膀胱マラコプラキアの1例

滋賀医科大学医学部泌尿器科学教室（主任：友吉唯夫教授）
朴　　勺・高山　秀則・友吉　唯夫

MALACOPLAKIA OF THE BLADDER: REPORT OF A CASE

Kyun PAK, Hidenori TAKAYAMA and Tadao TOMOYOSHI
From the Department of Urology, Shiga University of Medical Science
(Director: Prof. T. Tomoyoshi)

A 77-year-old woman first noted frequency sense of retention and gross hematuria 2 weeks before she was sent to our department for marked pyuria. *Escherichia coli* was isolated from her urine. DIP showed normal pyelograms. Vesicoureteral reflux was not identified on voiding cystography. Cystoscopy revealed many yellowish small nodules, 2–3 mm in diameter, over almost the entire mucosa. Transurethral resection of several nodules was performed. Specimens were examined by light microscopy and electron microscopy. The classic Michaelis-Gutmann bcdy was identified. A diagnosis of vesical malacoplakia was made and pyuria improved after treatment with appropriate antibiotics.

The Japanese literature is reviewed and several common clinical pictures are summarized. Though malacoplakia of the bladder is considered to be uncommon, 38 cases including our case have been reported and 19 cases have been reported in the last three years. Although there is no definitive treatment for malacoplakia at present, early diagnosis is necessary for the prevention of severe complications.

Key words : Vesical malacoplakia, *E. coli,* Michaelis-Gutmann body

はじめに

マラコプラキアは肉眼的には，やわらかい結節斑形成がみられ，組織学的には粘膜固有層に Michaelis-Gutmann 小体（M-G 小体）を有する組織球がみられるのを特徴とする肉芽腫性炎症である．主として泌尿生殖器系臓器に発生するまれな疾患と考えられているが，最近本疾患の報告例が増加している．

われわれは膀胱マラコプラキアの1例を経験したので，本邦報告例の集計を試みるとともに若干の文献的考察をおこなったので報告する．

症　　例

患者：77歳，女子．

主訴：頻尿，残尿感および血尿．

家族歴：特記すべきものなし．

既往歴：69歳のとき脳卒中で左側片麻痺となり約9カ月間入院，以来降圧剤を現在にいたるまで服用していた．

現病歴：1981年1月末に初めて頻尿，残尿感および血尿に気づき，近医を受診した．膿尿のため同年2月12日当科へ紹介された．排尿困難を自覚することなく，尿失禁や発熱はみとめられなかった．初診時膀胱鏡検査で膀胱粘膜に多数の小腫瘤をみとめ，精査のため同年2月24日入院した．

現症：身長 140.7 cm，体重 51.8 kg，血圧 220/94 mmHg，脈拍 60/分 で整，体温 36.5°C．意識状態は清明で軽度の構音障害をみとめる．歩行は可能であるが，杖や手すりが必要であり，いわゆる片麻痺型歩行である．左上肢は内転屈曲し，手指，手首，肘関節も屈曲位で，左下肢は伸展したままである．胸部打診で心濁音界が左側にて不鮮明で，聴診で心雑音を聴取しなかった．腹部は膨満しており，肝，脾，腎を触れず，圧痛，筋性防衛をみとめなかった．経膣的触診で尿道

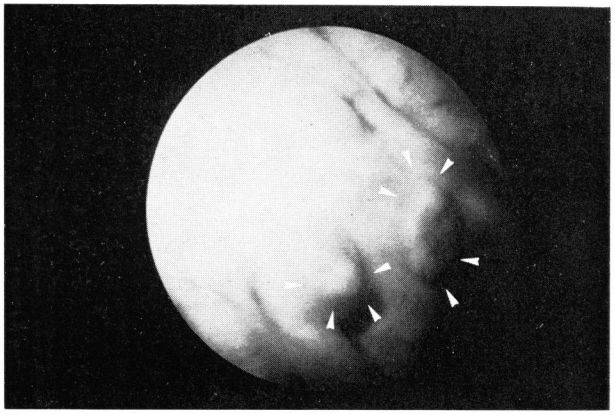

Fig. 1. Cystoscopical finding of vesical malacoplakia. Arrow heads show three nodules.

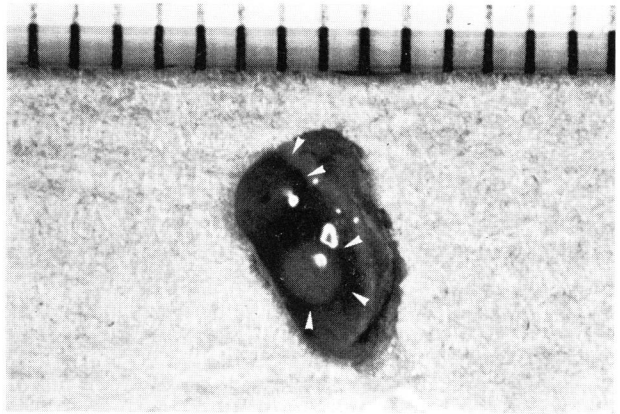

Fig. 2. Transurethrally resected specimen. Arrow heads show two nodules.

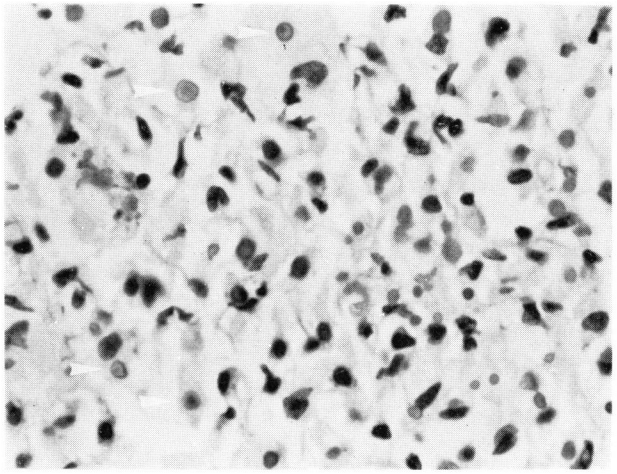

Fig. 3. Several Michaelis-Gutmann bodies can be seen (arrow heads). H & E×400

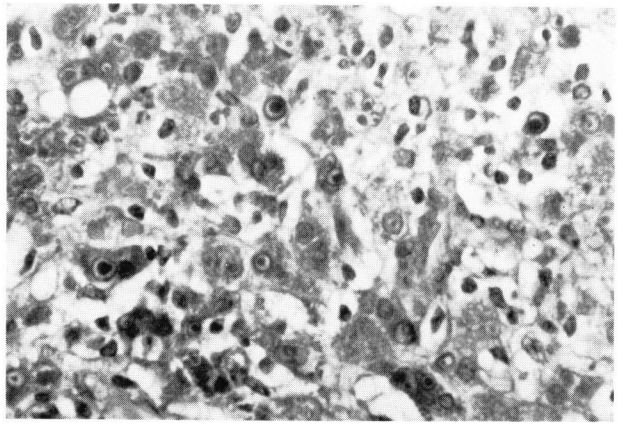

Fig. 4. PAS stain ×400

部に腫瘤を触れず，双手診にても膀胱部に腫瘤を触れなかった．表在リンパ節の腫脹はみとめられなかった．

検査成績：血液所見：赤血球 379×10^4/mm³，Hb 11.6g/dl，Ht 34.7%，白血球 5,300/mm³，血小板20.2×10^4/mm³．血液化学；総蛋白5.8 g/dl，Alb 3.4 g/dl，A/G 1.42，GOT 10 IU，GPT 5 IU，γ-GTP 57 IU，LDH 393 IU，コレステロール 160 mg/dl，Al. Phos. 4.6 K-AU，総ビリルビン 0.5 mg/dl，FBS 97 mg/dl，BUN 18 mg/dl，クレアチニン 0.9 mg/dl，尿酸 3.7 mg/dl．電解質；Na 141 mEq/L，K 4.0 mEq/L，Cl 109 mEq/L，Ca 8.9 mg/dl，P 3.1 mg/dl．赤沈；1時間値 18 mm，2時間値 40 mm．CRP（−），RA（−）．HBs 抗原（−），HBs 抗体（−）．STS（−）．血清免疫グロブリン；IgG 2360 mg/dl，IgA 255 mg/dl，IgM 91 mg/dl．ECG；myocardiac ischemia，尿所見；pH 6.0，蛋白（+），糖（−），赤血球 4–5/1HVF，白血球多数/HVF，桿菌多数/HVF．尿細菌培養；*E. coli* 10^7/ml．尿結核菌塗末培養（−）．

膀胱鏡検査：膀胱鏡挿入は容易で，膀胱容量は 200 ml 以上であり，膀胱粘膜に中等度の肉柱形成をみとめた．多数の淡黄色で直径 2–3 mm のほぼ均一な円形丘状の腫瘤を広範囲にみとめ（Fig. 1），膀胱三角部から膀胱頸部にかけてとくに密生しており，一部 2–3 コの腫瘤が癒合していた．周辺部との境界は鮮明であり，腫瘤中心部の陥凹は明らかでなかった．

膀胱内圧測定：FDV (first desire to void) は 210 ml であり，MDV (maximum desire to void) は 340 ml で，その時の内圧は 18 mmHg で低緊張性膀胱であった．

レ線所見：胸部レ線で大動脈弓の著明な拡大と右第1弓の突出がみられ，上行大動脈の動脈瘤様拡張と考えられた．KUB で異常石灰化陰影なく，DIP にても両側腎盂尿管像に著変をみとめなかった．膀胱造影では辺縁不整であったが，陰影欠損像はみられず，排尿時膀胱尿道造影でも膀胱尿管逆流はみられなかった．

尿細胞診所見：Papanicolaou 染色で class II，Giemsa，periodic acid-Schiff (PAS)，von Kossa，Gram 染色をおこなったが，封入体はみとめられなかった．

以上の検査所見より膀胱マラコプラキアが疑われ，1981年3月9日腰椎麻酔下に，経尿道的に膀胱三角部と後三角部の腫瘤の生検をおこなった（Fig. 2）．

病理組織学的所見：経尿道的に採取された膀胱の生検材料は，10%ホルマリン水で固定した後，hematoxylin and eosin (H-E) 染色，PAS 染色，von Kossa 染色，Prussian blue 染色をおこなった．H-E 染色では移行上皮下の粘膜固有層にエオジン好性で空胞の多い細胞質を有する組織球が主としてみられ，リンパ球，形質細胞，好中球浸潤もともなっている．組織球の細胞質にはヘマトキシリン淡染性の円形封入体（M-G 小体）がみられた（Fig 3）．M-G 小体の中心部はヘマトキシリン濃染し，その周囲に明暈がみられ，さらにその外周はヘマトキシリン好性のリングに囲まれ，鳥の眼のような形態を呈する典型的なものもみられた．PAS 染色では M-G 小体の中心部および外周は陽性に染まるが，明暈は PAS 陰性で（Fig 4），von Kossa 染色では M-G 小体は一様に黒染し（Fig 5），Prussian blue 染色では一部の M-G 小体が陽性に染まった（Fig 6）．

電子顕微鏡的所見：電子顕微鏡的検索に供された生検材料は2.5%グルタールアルデヒドで前固定した後，オスミウムで後固定し，エポン樹脂に包埋した後，超薄切片を作製し，酢酸ウラニルとクエン酸鉛の二重染色をおこない日立 H-500 型電子顕微鏡で観察した．

電顕的所見では組織球細胞質内にさまざまの形や大きさからなるほぼ球形の高電子密度性の封入体として M-G 小体が存在しており，典型的な M-G 小体では中心部の高電子密度の結晶様構造物と，これを層状にとりまく電子透過性の層と，その外周に高電子密度の膜様構造物の3層からなっていた．M-G 小体の未熟と思われるものは，中心部に比較的低電子密度の構造物を含有す形態を呈していた（Fig 7）．

以上の所見より膀胱マラコプラキアと診断された．尿路感染症に対して化学療法をおこない，尿所見の改善がみられ，1981年3月20日退院した．

考　　察

マラコプラキアは主として泌尿生殖器系臓器に発生する炎症性肉芽腫で，比較的まれな疾患と考えられている．発生臓器のほとんどは膀胱で，本邦における膀胱マラコプラキアの集計をおこなうと自験例を含めて38例の報告がある[1~28]（Table 1）．なお河内[19]が河野ら[29]の報告例を集計に入れているがこの症例は藤岡ら[7]の症例と同一のものであり除外した．この表から明らかなように，最近3年間に19症例が報告され，1機関から2～6例報告されていることもあり，以前考えられていたほどまれな疾患ではなさそうである．またこのことは，本疾患に関心が払われるようになり，膀胱鏡検査にあたり鑑別すべき疾患として念頭に入れられるようになってきたからと考えられる．

膀胱以外の発生部位として，前立腺[30~33]，精巣[34~36]，精巣上体[36,37]，腎[38,39]，腎盂[40,41]，尿管[42~44]，尿道[45,46]があり，泌尿生殖器系臓器以外の部位とし

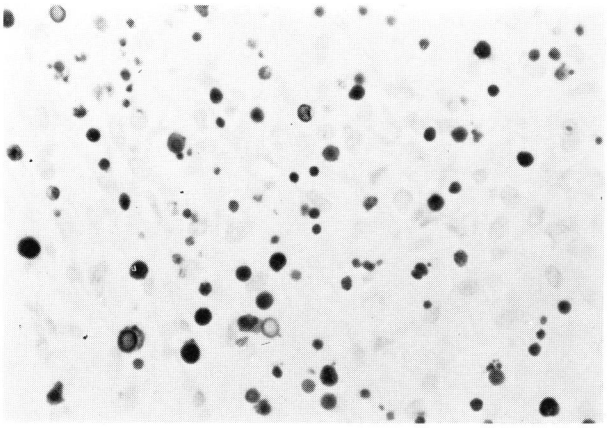

Fig. 5. Von Kossa stain ×400

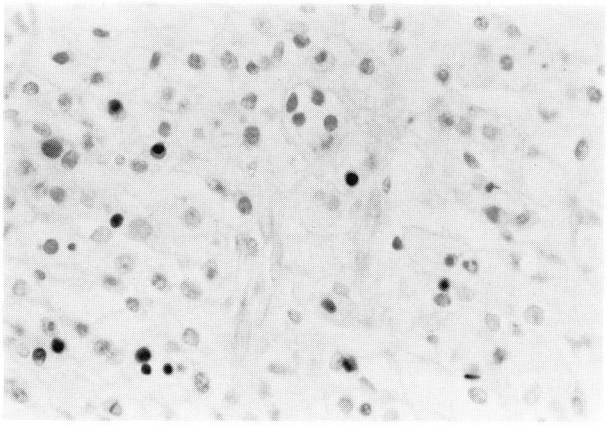

Fig. 6. Prussian blue stain ×400

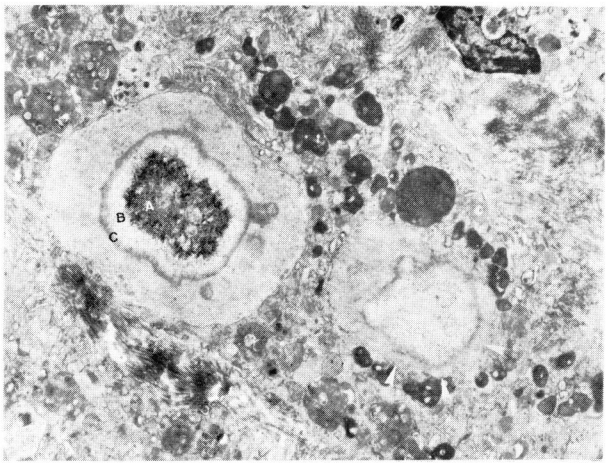

Fig. 7. The ultrastructural counterpart of the classic Michaelis-Gutmann body, showing concentric crystalline lamination. The central zone (A) is dense with thinner outer layers (C) and there is clear zone (B) between these two structures. There is also the immature Michaelis-Gutmann body (arrow head). ×15,000

Table 1. Cases of malacoplakia of the bladder in Japan

症例	報告者	(年)	性	年齢	主訴	膀胱鏡的所見	尿培養	治療
1.	佐々木[1]	(1965)	女	28	尿意頻数，排尿後不快感	黄色，円形～楕円形の結節で中心部陥凹	E. coli	化学療法
2.	町田ほか[2]	(1965)	女	53	(－)	米粒大～小豆大，淡黄色，円形～楕円形，一部に臍窩	E. coli	?
3.	関[3]	(1968)	女	57	排尿終末時出血	黄灰赤色の結節斑，多くは融合	?	?
4.	石橋ほか[4]	(1970)	女	47	肉眼的血尿	示指頭大～米粒大の隆起物	E. coli	化学療法
5.	〃	(〃)	女	53	排尿終末時血尿・蛋白尿	多数の隆起物	E. coli	化学療法，硝酸銀で膀胱洗浄
6.	浜田ほか[5]	(1973)	男	66	尿意頻数・排尿痛・血尿	超拇指頭大，扁平，中央部潰瘍化	?	膀胱部分切除
7.	添田ほか[6]	(1973)	女	41	膀胱症状	?	?	電気凝固術
8.	藤岡ほか[7]	(1975)	女	42	顕微鏡的血尿	隆起性多発性結節	E. coli	化学療法
9.	土屋ほか[8]	(1975)	女	71	排尿痛	大豆大，臍窩を有するカナリア黄色の丘状多発性結節	E. coli	?
10.	〃	(〃)	女	57	排尿痛・尿意頻数	米粒大～大豆大，丘状，多発性結節 辺縁は紅色	(－)	?
11.	稲葉・安念[9]	(1975)	男	88	肉眼的血尿・頻尿	やや赤味を帯びた黄色の腫瘍3コ	?	腫瘍切除
12.	橋本ほか[10]	(1976)	女	72	残尿感，終末時血尿	小豆大～大豆大，黄褐色	(－)	?
13.	藤田[11]	(1976)	男	47	睾丸炎の反復	黄斑の多発	E. coli	化学療法
14.	池田ほか[12]	(1977)	女	48	終末時血尿	明黄色～橙色，米粒大～大豆大，丘状円形隆起	E. coli	化学療法
15.	佐々木ほか[13]	(1977)	女	?	?	?	E. coli	?
16.	〃	(〃)	女	?	?	?	〃	?
17.	〃	(〃)	女	?	?	?	〃	?
18.	徳江ほか[14]	(1977)	女	44	排尿痛・肉眼的血尿	境界明らかな黄色丘状の小斑5コ	E. coli	膀胱高位切開による腫瘍切除
19.	中島ほか[15]	(1978)	女	27	肉眼的血尿	小豆大～小指頭大，黄褐色の結節性腫瘤5コ	(－)	経尿道的切除および凝固術
20.	片寄ほか[16]	(1979)	女	66	膿尿	小豆粒大，黄色 臍窩を有する丘状の多発性結節	?	化学療法，膀胱洗浄およびゲンタマイシン線維素溶解素の膀胱内注入
21.	鷲塚ほか[17]	(1979)	女	67	排尿終末時痛	?	?	?
22.	〃	(〃)	女	63	膀胱炎症状	?	?	?
23.	〃	(〃)	男	49	顕微鏡的血尿	?	?	?
24.	小林ほか[18]	(1979)	女	44	肉眼的血尿，膀胱炎症状	黄白色，小隆起性腫瘍様病変	E. coli	
25.	〃	(〃)	女	74	肉眼的血尿，膀胱炎症状	*		
26.	河内・中山[19]	(1979)	女	53	頻尿，排尿時痛	黄褐色小腫瘍多数散在	E. coli	
27.	雷ほか[20]	(1979)	女	58	血尿，排尿不快感	多数の米粒大～小豆大，黄白色円球状結節一部に臍窩	E. coli	化学療法
28.	小林ほか[21]	(1980)	女	68	排尿終末時痛，出血	円形～楕円形，表面平滑 境界鮮明な黄色腫瘤多発	Krebsiella	膀胱高位切開で腫瘍摘除，電気凝固
29.	大滝ほか[22]	(1980)	女	67	頻尿，排尿痛	白色斑状隆起	E. coli	?
30.	西田ほか[23]	(1980)	女	41	くり返す膀胱症状，血尿	米粒大～小豆大，カナリア黄色，境界明瞭中心臍窩を有する腫瘤	E. coli	電気凝固術
31.	桝鏡ほか[24]	(1981)	女	73	排尿終末時血尿	小豆大，黄色～赤褐色，丘疹様多発性結節	E. coli	経尿道的切除
32.	三浦ほか[25]	(1981)	女	65	(－)	黄色隆起性多発結節	?	?
33.	〃	(〃)	女	60	無症候性血尿	小豆大～大豆大，暗赤色の多発性腫瘤	?	?
34.	住吉ほか[26]	(1981)	女	62	膀胱炎症状	?	?	?
35.	〃	(〃)	女	78	〃	?	?	?
36.	陶山ほか[27]	(1981)	女	72	終末時血尿	米粒大～小豆大，黄白色円形丘状結節	E. coli	電気凝固，化学療法
37.	久島ほか[28]	(1981)	女	71	肉眼的血尿，排尿後不快感	黄白色，小豆大以下の結節状の円形隆起病変が散在	?	ペサコリン投与
38.	自験例	(1981	女	77	頻尿　残尿感　肉眼的血尿	淡黄色，直径2～3㎜大でほぼ均一円形丘状結節多発	E. coli	化学療法

* 剖検例

て，胃[47]，虫垂[48]，結腸[49~51]，直腸[52]，肺[53]，骨[53]皮膚[54]などの報告があり増加する傾向にある．

膀胱マラコプラキアの臨床像は比較的共通していることが Table からもわかるが，それをまとめると次のごとくである．40歳以上の女性で，膀胱刺激症状ないしは肉眼的血尿を主訴とし，その経過は比較的長く，尿培養で *E. coli* が証明されることが多い．膀胱鏡所見は黄色ないし灰黄色で，半米粒大から大豆大の円形または楕円形の丘状腫瘤で，中心部に臍窩がみられることが多く，周囲との境界は比較的鮮明で，多発することが多い．報告例のなかには，腫瘤の中央部が潰瘍化しており，周辺部も境界不鮮明なため膀胱腫瘍との鑑別がほとんどつかない症例もあり注意を要する．

診断は経尿道的に生検をおこない，病理組織学的所見より確定するわけであるが，本邦報告例すべてに M-G 小体が確認されているわけではなく[1,5,9]，稲葉らの症例[9]はマラコプラキアの初期～中期に相当するものであるとして報告している．尿細胞診による膀胱マラコプラキアの診断も報告されており[17,22,29,56,57]，有用な診断法であると考えられるが，自験例においてはさまざまの染色法で検査したが，M-G 小体を確認することができなかった．

マラコプラキアの成因については定説はないが，Lou と Teplitz[52] や土屋[8]は電顕的に，さまざまの程度に消化された大腸菌がみられたことより，大腸菌感染が最大の要因であるとしているが，大腸菌による尿路感染症の頻度は高いがマラコプラキアの発生はまれであることより，他の要因の関与が考えられている．最近免疫学的な方面からも検討されるようになり Abdou ら[58]は本症患者の単球内 cyclic-3′, 5′-guanosine monophosphate (c-GMP) が低く，殺菌能が低下していると報告し，cholinergic agonists で c-GMP を正常レベルに改善することができ，マラコプラキアの患者に bethanecol chloride を投与し好成績を得たと報告している．

本症例においては，既往歴，膀胱内圧測定，膀胱鏡所見より排尿障害が基礎にあり，発症こそ受診の約2週間前であったが大腸菌による尿路感染が長期にわたり存続していたものと考えられる．免疫学的な検査は血清免疫グロブリンの測定をおこなっただけで免疫能に関しては言及できない．

膀胱マラコプラキアの治療についてであるが，本疾患は一種の慢性肉芽腫であることから化学療法が治療の主体をなしているが，本邦報告例では Table に記したごとく，電気凝固，経尿道的腫瘤切除，膀胱高位切開による腫瘤摘除と電気凝固，硝酸銀を用いる膀胱洗浄などであり，化学療法で腫瘤が消失した症例もあるが，大半の症例では治療成績に言及しておらず，これといった治療法がないのが現状であろう．最近では，さきに述べたごとく，cholinergic agonist を投与して好成績を得た報告がみられ[28,59]今後試みられる治療法と考えられる．

膀胱マラコプラキアの合併症として，両側尿管を閉塞したり[60]，膀胱尿管逆流現象がみられたりする[12]ことがあり，予後は比較的良いと考えられているが，進行して致命的になることもある[61]ので，早期発見，早期治療につとめるとともに，合併症にも十分配慮して経過をみる必要がある．

結　　語

1) 77歳女子にみられた膀胱マラコプラキア症例を報告した．

2) 本邦膀胱マラコプラキア症例を集計しその臨床像について考察をおこなった．最近3年間の報告例の増加傾向より，以前考えられていたほどまれな疾患ではないとおもわれる．

3) 本疾患の診断は特徴ある膀胱鏡所見より容易であり，予後は比較的良いと考えられているが，早期診断，早期治療につとめるとともに，合併症にも留意すべきである．

文　　献

1) 佐々木　寿：膀胱炎の組織所見（第1報）Malakoplakia? 日泌尿会誌 **56**: 361, 1965

2) 町田豊平・田崎暎生・米山達男・尾立新一郎：膀胱マラコプラキーの1例．日泌尿会誌 **56**: 897～898, 1965

3) 関　孝雄：膀胱マラコプラキーの1例．日泌尿会誌 **59**: 440, 1968

4) 石橋　晃・南　孝明・大石幸彦・斉藤賢一・南　武：Malakoplakia の2例．日泌尿会誌 **61**: 506, 1970

5) 浜田　実・永野紀嗣・香川　征：膀胱マラコプラキーの1例．西日泌尿 **34**: 88, 1973

6) 添田朝樹・日江井鉄彦・大森孝郎：膀胱マラコプラキーの1例．日泌尿会誌 **64**: 256～257, 1973

7) 藤岡俊夫・小川由英・土方允久・尾関全彦・東福寺英之・大矢正己・河野道夫：膀胱マラコプラキーの1例．日泌尿会誌 **66**: 115, 1975

8) 土屋　哲：Vesical Malacoplakia の超微細構造および Michaelis-Gutmann 小体の形成機序について．泌尿紀要 **21**: 487～505, 1975

9) 稲葉　穂・安念有声：高令男子にみられた膀胱マラコプラキーの1例. 日泌尿会誌 **66**: 301, 1975
10) 橋本博之・遠藤忠雄・石橋　晃・小柴　健：膀胱マラコプラキアの1例. 日泌尿会誌 **67**: 222, 1976
11) 藤田公生：Malacoplakia 症例. 日泌尿会誌 **67**: 998, 1976
12) 池田嘉之・西本和彦・五明田学：両側膀胱尿管逆流現象を伴った膀胱マラコプラキーの1例. 西日泌尿 **39**: 976～979, 1977
13) 佐々木　寿・土屋　哲・松岡敏彦・鈴木三郎・外野正己：Vesical malakoplakia の知見補遺. 日泌尿会誌 **68**: 864, 1977
14) 徳江章彦・松島正浩・高田格郎・米瀬泰行：膀胱マラコプラキアの1例, 特に電顕的観察. 日泌尿会誌 **68**: 894, 1977
15) 中島慎一・川口光平・村山和夫・松原藤継：膀胱マラコプラキーの1例. 日泌尿会誌 **69**: 1376, 1978
16) 片寄功一・小林正人・熊川健二郎：膀胱マラコプラキアの1治験例. 日泌尿会誌 **70**: 261, 1979
17) 鷲塚　誠・白井哲夫・細田和成・石渡大介・稲田俊雄・有輪六朗・大和田文雄・福井　巌・和久井守・青木　望：尿剝離細胞診による膀胱マラコプラキアの診断. 日泌尿会誌 **70**: 1041, 1979
18) 小林誠一・金森弘明・広田紀男・斉藤　建・徳江章彦：マラコプラキア2例—電顕的観察を主として. 日病会誌 **68**: 257～258, 1979
19) 河内実世・中山　健：膀胱マラコプラキアの一例. 宮崎医会誌 **3**: 121～126, 1979
20) 雷　金溪・平田哲郎・熊沢浄一：膀胱マラコプラキア. 西日泌尿 **41**: 779～784, 1979
21) 小林徹治・並木重吉・渡辺騏七郎：膀胱マラコプラキアの1例. 日泌尿会誌 **71**: 298, 1980
22) 大滝幸哉・荒武八起・上村洋之助・永友和之・石沢靖之：尿細胞診で推定し得た膀胱 Malakoplakia の1例. 西日泌尿 **42**: 443～447, 1980
23) 西田　亨・草階佑幸・大越隆一・石倉正嗣・佐藤業連：膀胱マラコプラキーの1例. 日泌尿会誌 **71**: 979～980, 1980
24) 桝鏡年清・宮内大成・伊藤晴夫・島崎　淳：膀胱マラコプラキーの1例. 日泌尿会誌 **72**: 111, 1981
25) 三浦一陽・深沢　潔・沢村良勝・安藤　弘・北沢吉昭：膀胱 malacoplakia の2例. 日泌尿会誌 **72**: 111, 1981
26) 住吉義光・米田文男・福川徳三・香川　征：膀胱マラコプラキアの2例. 日泌尿会誌 **72**: 617, 1981
27) 陶山文三・石　正臣・難波紘二・板垣哲朗：膀胱マラコプラキアの1例. 日泌尿会誌 **72**: 783, 1981
28) 久島貞一・有馬　滋・波治武美・高村孝夫：膀胱マラコプラキアの1例. 西日泌尿 **43**: 745～748, 1981
29) 河野通夫・徳川博武・尾関全彦：尿の細胞診で診断した膀胱の Malakoplakia (軟板症) の1例. 日臨細胞誌 **14**: 176～180, 1975
30) Hoffmann E, Garrido M: Malakoplakia of the prostate: report of a case. J Urol **92**: 311～313, 1964
31) Sterrett GF, Heenan PJ, Wyche P, Papadimitriou JM: Malakoplakia of the prostate: a morphological and biochemical study. Pathology **7**: 139～147, 1975
32) Ferreira AA, Alvarenga M: Malacoplakia of the prostate confused with clear cell carcinoma. J Urol **116**: 828～829, 1976
33) Konnak JW, Hart WR: Malacoplakia of the prostate in an immunosuppressed patient. J Urol **116**: 830～832, 1976
34) Brown RC, Smith BH: Malacoplakia of the testis. Am J Clin Path **47**: 135～147, 1967
35) Rinaudo P, Damjanov I, Stoesser B: Malacoplakia of testis. Int Urol Nephr **9**: 249～254, 1977
36) Waisman J, Rampton JB: Malacoplakia of the testis and the epididymis. Arch Path **86**: 431～437, 1968
37) Green WO: Malacoplakia of the epididymis (without testicular involvement). Arch Path **86**: 438～441, 1968
38) Deridder PA, Koff SA Gikas PW, Heidelberger KP: Renal malacoplakia. J Urol **117**: 428～432, 1977
39) Cadnapaphornchai P, Rosenberg BF, Taher S, Prosnitz EH, McDonald FD: Renal parenchymal malakoplakia. An unusual cause of renal failure N Engl J Med **299**: 1110～1113, 1978
40) Sözer IT: A rare localization of malakoplakia: renal pelvis. J Urol **95**: 746～748, 1966
41) Lewis JA, Vieralves G, Landes RR, Powell LW:

Malakoplakia of the renal pelvis, calyces and upper ureter: case report. J Urol **85**: 243～245, 1961

42) Schneiderman C, Simon MA: Malacoplakia of the urinary tract. J Urol **100**: 694～698, 1968

43) Sunshine B: Malacoplakia of the upper urinary tract. J Urol **112**: 362～365, 1974

44) Nieh PT, Althausen AF: Malacoplakia of the ureter. J Urol **122**: 701～702, 1979

45) Serra CA, Grasso RL, Saade JD: Malacoplakia: a case of unusual localization. J Urol **112**: 762～765, 1974

46) Mcclure J: A case of urethral malocoplakia associated with vesical disease. J Urol **122**: 705～706, 1979

47) Nakabayashi H, Ito T, Izutsu K, Yatani R, Ishida K: Malacoplakia of the stomach. Arch Path Lab Med **102**: 136～139, 1978

48) Blackshear WM: Malakoplakia of the appendix. Amer J Clin Path **53**: 284～287, 1970

49) Finlay-Jones LR, Blackwell JB, Papadimitriou JM: Malakoplakia of the colon. Amer J Clin Path **50**: 320～329, 1968

50) Di Silvio TV, Bartlett EF: Malacoplakia of the colon. Arch Path **92**: 167～171, 1971

51) MacKay EH: Malakoplakia in ulcerative colitis. Arch Pathol Lab Med **102**: 140～145, 1978

52) Lou TY, Teplitz C: Malakoplakia: pathogenesis and ultrastructural morphogenesis. Hum Pathol **5**: 191～207, 1974

53) Gupta RK, Schuster RA, Christian WD: Autopsy findings in a unique case of malacoplakia Arch Path **93**: 42～48, 1972

54) Moore WM, Stokes TL, Cabanas VY: Malakoplakia of the skin: report of a case. Am J Clin Path **59**: 218～221, 1973

55) Price HM, Hanrahan JB, Florida RG: Morphogenesis of calcium laden cytoplasmic bodies in malakoplakia of the skin. Hum Path **4**: 381～394, 1973

56) Melamed MR: The urinary sediment cytology in a case of malakoplakia. Acta Cytol **6**: 471～474, 1962

57) Ashton PR, Lambird P: Cytodiagnosis of malakoplakia. Report of a case. Acta Cytol **14**: 92～94, 1970

58) Abdou NI, NaPombejara C, Sagawa A, Ragland C, Stechschulte DJ, Nilsson U, Gourley W, Watanabe I, Lindsey NJ, Allen MS: Malakoplakia: evidence for monocyte lysosomal abnormality correctable by cholinergic agonist in vitro and in vivo. N Engl J Med **297**: 1413～1419, 1977

59) Zornow DH, Landes RR, Morganstern SL, Fried FA: Malacoplakia of the bladder: efficacy of bethanechol chloride therapy. J Urol **122**: 703～704, 1979

60) Feldman S, Levy LB, Prinz LM: Malacoplakia of the bladder causing bilateral ureteral obstruction. J Urol **123**: 588～589, 1980

61) Scott EVZ, Scott WF Jr: A fatal case of malakoplakia of the urinary tract. J Urol **79**: 52～56, 1958

(1981年11月25日受付)