G-CSF 産生腎盂扁平上皮癌の1例

福原　秀雄[1]，田村　賢司[1]，山崎　一郎[1]，鎌田　雅行[1]
西川　宏志[1]，松本　　学[2]，井上　啓史[1]，執印　太郎[1]
[1]高知大学医学部泌尿器科学教室，[2]高知大学医学部付属病院病理診断部

GRANULOCYTE-COLONY STIMULATING FACTOR PRODUCING SQUAMOUS CELL CARCINOMA OF THE RENAL PELVIS : A CASE REPORT

Hideo Fukuhara[1], Kenji Tamura[1], Ichiro Yamasaki[1], Masayuki Kamada[1], Hiroshi Nishikawa[1], Manabu Matumoto[2], Keiji Inoue[1] and Taro Shuin[1]
[1] *The Department of Urology, Kochi Medical School, Kochi University*
[2] *The Laboratory of Diagnostic Pathology, Kochi Medical School Hospital, Kochi University*

We report a case of granulocyte-colony stimulating factor (G-CSF)-producing squamous cell carcinoma of the renal pelvis. A 71–year-old woman presented with gross hematuria and leucocytosis of 21,300/mm^3 (neutrophil : 86%) in the peripheral blood, but with no focus of infection. Right renal pelvic mass was found at a nearby hospital and she was referred to our hospital for examination and treatment. We performed right nephroureterectomy for a right renal pelvic tumor. Hematoxylin-eosin staining revealed squamous cell carcinoma of the renal pelvis and tumor cells stained strongly positive for G-CSF. According to these histopathological findings, we diagnosed this case as G-CSF-producing squamous cell carcinoma of the renal pelvis. She is presently alive without any new recurrent lesions for 12 months.

(Hinyokika Kiyo **56** : 505-508, 2010)

Key words : Renal pelvic cancer, Squamous cell carcinoma, Granulocyte-colony stimulating factor (G-CSF)

緒　　言

腎盂腫瘍の中で，扁平上皮癌は比較的稀な疾患であり，その発生頻度は腎盂腫瘍全体の10%以下とされる．また腎盂腫瘍での腫瘍随伴症候群の合併はきわめて稀である．今回われわれは，顆粒球コロニー刺激因子（granulocyte-colony stimulating factor：G-CSF）が高値を示した腎盂扁平上皮癌の1例を経験したので文献的考察を加えて報告する．

症　　例

患者：71歳，女性

主訴：肉眼的血尿

既往歴：子宮外妊娠，高血圧，高脂血症

家族歴：特記事項なし

現病歴：2008年8月14日に肉眼的血尿を主訴に近医を受診した．膀胱炎と診断され，抗菌薬の投与を受けていたが，症状の改善がみられなかったため，腹部超音波検査，CT を実施したところ，右腎盂内の充実性腫瘤および腎門部のリンパ節腫脹が見つかり，2008年10月24日精査加療目的で当科に紹介入院となった．

検査所見：RBC 349×10^4/μl，Ht 32.2%，Hb 10.1 g/dl，Plt 33.9×10^4/μl，WBC 21,300/μl（neutrophil 86%），TP 7.5 g/ml，Alb 4.1 g/dl，Glu 98 mg/dl，ALP 269 IU/l，T-Bil 0.5 mg/dl，r-GTP 17 IU/l，GPT 11 IU/l，GOT 12 IU/l，LDH 177 IU/l，CPK 30 IU/l，Cr 0.77 mg/dl，BUN 10 mg/dl，UA 4.7 mg/dl，AMY 29 IU/l，CRP 4.3 mg/dl/l，Na 142 mEq/l，K 4.1

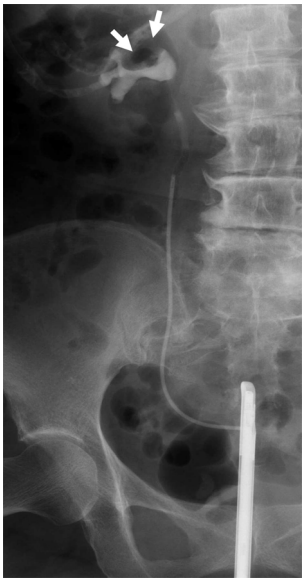

Fig. 1. Right retrograde pyelography showed a filling defect in upper renal pelvis(arrows).

mEq/l, Cl 103 mEq/l, Ca 9.9 mg/dl, P 4.0 mg/dl, G-CSF 327 pg/ml（≦18.1 pg/ml）, s-IL2R 1,410 U/ml, AFP 2.5 ng/ml, CEA 0.9 ng/ml, CA19-9 4.9 U/ml. 尿沈渣; RBC 5～9/HPF, WBC 50～99/HPF, 尿細胞診; class IV（右分腎尿）. 骨髄穿刺所見; 骨髄球の軽度の過形成を認めた.

画像所見：逆行性腎盂造影では, 右腎盂に陰影欠損を認めた（Fig. 1）. その際に採取した右分腎尿の尿細

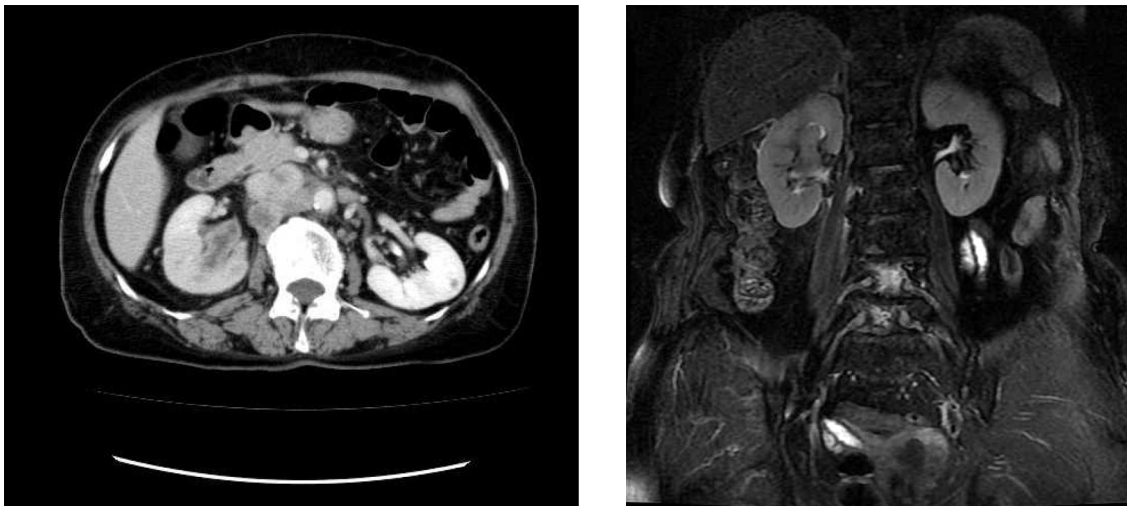

a b

Fig. 2. a) Enhanced CT showed a mass in the rt. renal pelvis and swelling of renal hilar lymph node. b) Sagittal T2-weighted MR imaging showed an occupying tumor in rt renal pelvis.

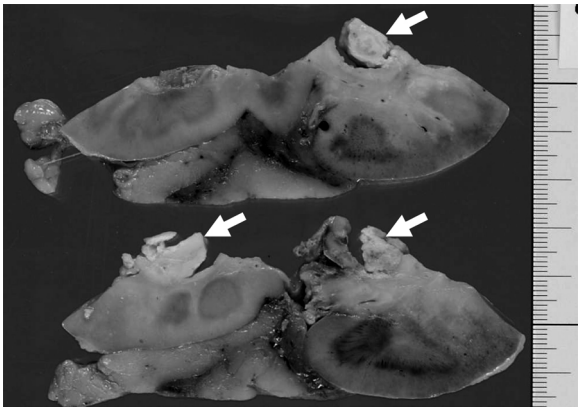

a

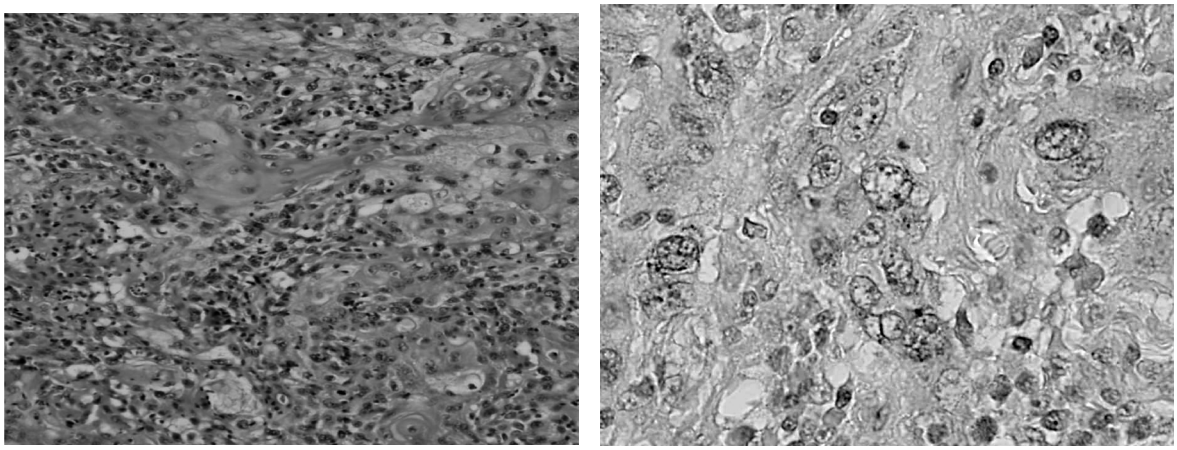

b c

Fig. 3. a) Surgical specimen showed a renal pelvic tumor in upper calyx (arrows). b) Hematoxylin-eosin staining revealed squamous cell carcinoma of the renal pelvis (×200). c) Tumor cells stained strongly positive for G-CSF.

胞診は class IV であった．また膀胱内には明らかな腫瘍性病変は認めなかった．MR では右腎盂内に T1WI で low，T2WI でやや high intensity を呈する径 25 mm の充実性病変を認めた．腎盂周囲脂肪組織また腎実質への浸潤は認めなかった．また腎門部に径 20 mm のリンパ節腫脹を認めた（Fig. 2a）．造影 CT でも造影効果のある右腎盂腫瘤およびリンパ節の腫脹を認めた（Fig. 2b）．PET-CT でも同部位に FDG の集積を認めたが，他部位への異常集積は認めなかった．

治療経過：以上の画像検査により，右腎盂腫瘍および右腎門部リンパ節転移が疑われた．また白血球増多の精査目的に当院血液内科を紹介した．骨髄穿刺により白血病などの血液疾患や感染症は除外されたが，血清 G-CSF 値が高値を示したことから，G-CSF 産生腫瘍が疑われた．2008年10月30日右腎盂腫瘍に対して右腎尿管全摘除術を施行した．術中，右腎門部のリンパ節に対して郭清を試みたが，周囲との癒着が強く剥離不能であった．摘出標本の肉眼所見では，25×9 mm の黄色調の腫瘍が上腎杯を中心に腎盂内へ広がっていた（Fig. 3a）．HE 染色では，一部に単一細胞角化を示す低分化な腫瘍細胞の増殖を認め，腎実質や腎盂周囲脂肪組織に浸潤していた（Fig. 3b）．抗 G-CSF 抗体を用いた免疫染色では，一部の腫瘍細胞で G-CSF が陽性に染色された（Fig. 3c）．以上の病理組織学的所見により，G-CSF 産生腎盂扁平上皮癌 pT3N1M0 と診断した．

術後補助化学療法として GN 療法（gemcitabine 1,000 mg/m^2: day 1 and 8，nedaplatin 80 mg/m^2: day 1，every 4 weeks）を 4 コース施行した．GN 療法 4 コース施行後の画像所見では，腎門部リンパ節は RECIST 基準による効果判定で約70％の縮小を認め，腫瘍縮小効果が得られた．また血清 G-CSF 値の速やかな低下を認めた（Fig. 4）．治療後12カ月経過した現在，新病変の出現なく経過観察中である．

考　　察

腎盂原発の扁平上皮癌は，発生頻度が腎盂腫瘍全体の10％以下であり比較的稀な疾患である[1]．発癌のメカニズムとして，尿流停滞・感染などの慢性炎症や結石などの慢性刺激が加わると，防御能力の高い角化扁平上皮への化生が起こり，扁平上皮化生から扁平上皮癌が発生すると考えられている[2,3]．腎盂扁平上皮癌は組織構築が非乳頭状でかつ hypovascular であり，また腎実質に向かって発育する傾向を持つため，進行しないと血尿や疼痛の発現を来たさない[3]．そのため早期診断が難しく，患者の約10％が診断時にはすでに切除不能な進行癌となっている[4]．また通常の腎盂癌（尿路上皮癌）とは異なり，手術療法以外に有効な治療法が確立されておらず，腫瘍の完全摘出が不可能な場合には予後の改善は期待できない．

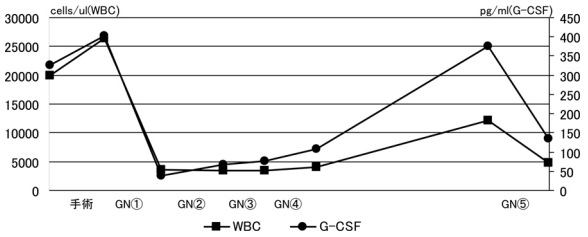

Fig. 4.　Clinical course of WBC and G-CSF.

腫瘍随伴症候群とは，“原発巣や転移巣から離れた部位に生じる宿主の臓器機能障害”と定義され，腫瘍による浸潤，圧迫，閉塞に伴う症状を除く．したがって，その症状の程度は原発巣のサイズとは関連せず，ときに悪性腫瘍の診断以前に発症し，診断のきっかけになることがある．悪性腫瘍の診断時点で腫瘍随伴症候群は10％程度の頻度で認められる[4]．一般的に腫瘍随伴症候群を伴う悪性腫瘍は伴わない腫瘍と比較して予後不良である[4]．G-CSF も腫瘍随伴症候群を引き起こすサイトカインの 1 つであり，著明な白血球増多を来たす．G-CSF 産生腫瘍の診断基準として，①過剰症状としての白血球増加，② G-CSF 活性の血中値の上昇，③腫瘍摘出，治療による①と②の消失，④腫瘍中の G-CSF 活性の証明，以上の 4 項目が必要とされる[6]．自験例においては，これらすべての基準を満たしていたため，G-CSF 産生腫瘍の診断は容易であった．

これまで進行尿路上皮癌に対して，M-VAC 療法（methotrexate，vinblastine，adriamycin，cisplatin の多剤併用療法）を中心とした抗癌化学療法が行われてきたが，海外ではすでに GC 療法（gemcitabine と cisplatin の併用療法）が標準的治療になっている．Masse らは，M-VAC 療法に比較して GC 療法は奏効率および生存期間は同等であるが，致命的な副作用が少ないと報告している[7]．また梅本らは，組織培養法抗癌剤感受性試験 HDRA（histoculture drug response assay）を実施した結果，尿路上皮癌に対して gemcitabine と nedaplatin の 2 剤が有効であったと報告している[8]．

今回われわれは，残存腫瘍に対する術後補助化学療法として上述の報告をもとに，cisplatin と比較して副作用が少なく（腎毒性や消化器毒性が弱い），扁平上皮癌に対してより高い奏効率を示す nedaplatin を使用した GN 療法（gemcitabine と nedaplatin の併用療法）を選択した．GN 療法は進行性非小細胞癌ですでに臨床試験が行われており，その有効性と安全性は証明されている[9,10]．自験例においても重篤な副作用もなく，安全に施行することができた．また予後不良の疾患であることから治療抵抗性を示すと想定していたが，GN 療法が著効を示し，治療後12カ月経過した現在，新病変の出現なく経過中である．

Table 1. Four cases of G-CSF producing squamous cell carcinoma of the renal pelvis

症例	報告者	年齢	性別	G-CSF 値（pg/ml）	WBC 値（/ul）	治療	予後
1	Higaki ら	69	M	79	35,900	経過観察	6週　死亡
2	藤井ら	67	M	125	26,500	化学療法＋手術	4年　生存
3	自験例	71	F	327	21,300	手術＋化学療法	17カ月　生存

われわれが調べた限りでは，本邦での G-CSF 産生尿路上皮腫瘍は77例の報告があり[11~17]，膀胱腫瘍64例，上部尿路上皮腫瘍13例を認めた．そのうち扁平上皮癌は膀胱腫瘍 8 例，上部尿路腫瘍 4 例であった．今回 G-CSF のみを産生する腎盂扁平上皮癌は 2 例の論文報告があり[18,19]，自験例は 3 例目にあたる（Table 1）．平均年齢は69.0歳で，性別は男性，2 例，女性，1 例．血清 G-CSF 値の平均値は 177.0 pg/ml，白血球数の平均値は 27,900/μl であった．治療に関しては，1 例目は経過観察，2 例目は術前化学療法として M-VAC 療法を 2 コース，さらに TN 療法（paclitaxel 200 mg/m^2: day 1，nedaplatin 100 mg/m^2: day 2，every 3 weeks）を 2 コース追加した後に，腎尿管全摘除術を施行している．予後に関しては，1 例目は 6 週間で死亡しているが，2 例目は 4 年の長期生存がえられている．

G-CSF 産生腎盂扁平上皮癌は稀な疾患であるため報告も少なく，他癌種の扁平上皮癌症例を参考に手探りの状況である．G-CSF 産生腎盂扁平上皮癌に対して GN 療法は有効であり，生存期間延長に寄与している可能性が示唆された．今後，多施設多数例での大規模な治療法の検討が必要と思われる．

結　　語

G-CSF 産生腎盂扁平上皮癌に対して GN 療法を施行した 1 例を経験したので若干の文献的考察を加えて報告した．

文　　献

1）根元　勾，松沢一郎，木村　剛，ほか：G-CSF および PTHrP を産生し下大静脈腫瘍塞栓を合併した腎盂扁平上皮癌．日泌尿会誌 **97**：852-855，2006
2）大岡均至，武中　篤，郷司和男：腹腔出血をきたした原発性尿管扁平上皮癌の 1 例．泌尿紀要 **35**：1915-1919，1989
3）井上真吾，新藤博明，小竹文雄，ほか：腎盂扁平上皮癌の画像所見．臨放線 **45**：1673-1676，2000
4）岸本知己，安永　豊，高寺博史，ほか：原発性尿管扁平上皮癌の 1 例．泌尿紀要 **39**：171-174，1993
5）井岸　正，清水英治：腫瘍随伴症候群．医のあゆみ **224**：1142-1146，2008
6）浅野茂男：GM-CSF 産生腫瘍．最新医学 **38**：1290-1295，1983
7）Von der Masse H, Hansen SW, Roberts JT, et al.: Gemcitabine and cisplatin versus methotrexate, vinblastin, doxorubicin, and cisplatin in advanced or metastatic bladder cancer: result of a large, randomized, multinational, multicenter, phaseIII study. J Clin Oncol **18**: 3068-3077, 2000
8）梅本　晋，三好康秀，横溝由美子，ほか：Gemcitabine，Nedaplatin 併用療法が有用であった尿管扁平上皮癌の 1 例．泌尿紀要 **52**：35-39，2006
9）兼村俊範，黒田久俊，永井厚司：ネダプラチン―二剤併用療法―．肺癌 **43**：895-899，2003
10）白井崇生，廣瀬　敬，堀地直也，ほか：進行非小細胞肺癌に対する nedaplatin＋gemcitabine 併用第Ⅱ相試験．肺癌 **43**：571，2003
11）清水信貴，宮武竜一郎，江左篤宣：G-CSF 産生膀胱扁平上皮癌の 1 例．泌尿紀要 **51**：121-124，2005
12）吉野干城，米田健二：G-CSF 産生膀胱癌の 1 例．泌尿紀要 **54**：775-778，2008
13）Terao S, Yamada Y, Shirakawa T, et al.: Granulocyte-colony stimulating factor producing urothelial carcinoma of renal pelvis. Int J Urol **12**: 500-502, 2005
14）鈴木千里，高波真佐春，蛭田啓之，ほか：G-CSF 産生腎浸潤性移行上皮癌の 1 例．東邦医会誌 **56**：33-37，2009
15）逢坂公人，小林将貴，高野哲三，ほか：腎盂に発生した G-CSF 産生腎浸潤性尿路上皮癌の 2 例．泌尿紀要 **55**：223-227，2009
16）計屋知彰，古川正隆，岩崎昌太郎，ほか：G-CSF 高値を伴う腎浸潤性移行上皮癌の 1 例．佐世保病紀 **34**：33-37，2008
17）梶原　充，牟田口和昭，花田麻里，ほか：Granulocyte colony-stimulating factor 産生尿管腫瘍の 1 例．泌尿紀要 **51**：627-630，2005
18）Higaki I, Hirohashi K, Fukushima S, et al.: Renal pelvic carcinoma producing granulocyte colony-stimulating factor: report of a case. Surg Today **31**: 266-268, 2001
19）藤井秀岳，中村晃和，三神一哉，ほか：血清 G-CSF 高値を示した腎盂原発扁平上皮癌の 1 例．泌尿紀要 **54**：733-736，2008

(Received on February 8, 2010
Accepted on April 14, 2010)