ホルミウムレーザーを用い，経尿道的に摘除した膀胱傍神経節腫の1例

後藤　崇之，清水　洋祐，井上　貴博，大久保和俊
渡部　　淳，神波　大己，吉村　耕治，兼松　明弘
西山　博之，小川　　修
京都大学医学部泌尿器科学教室

A CASE OF BLADDER PARAGANGLIOMA MANAGED BY TRANSURETHRAL APPROACH, USING HOLMIUM LASER

Takayuki Goto, Yousuke Shimizu, Takahiro Inoue, Kazutoshi Okubo, Jun Watanabe, Tomomi Kamba, Koji Yoshimura, Akihiro Kanematsu, Hiroyuki Nishiyama and Osamu Ogawa
The Department of Urology, Kyoto University Graduate School of Medicine

A 78-year-old man was referred to our hospital with a bladder tumor. He suffered from headaches and palpitations after voiding. Cystoscopy and MRI showed a submucosal bladder tumor which localized submucosally without invasion to the muscular layer. The tumor was positive for ^{131}I-MIBG scintigraphy and we diagnosed it as a bladder paraganglioma. We enucleated the tumor en bloc from the bladder using holmium laser via transurethral approach, with minimal alteration of blood pressure during the procedure. The enucleated tumor was evacuated out of the bladder with a morcellator.

(Hinyokika Kiyo **56**: 705-707, 2010)

Key words: Paraganglioma, Transurethral approach, HoYAG laser

緒　　言

膀胱傍神経節腫は比較的稀な疾患であるが，悪性の可能性もあるため膀胱部分切除術が一般的である．今回われわれは，膀胱粘膜下に限局した膀胱傍神経節腫に対して，ホルミウムレーザーを用い経尿道的に摘除した1例を経験したので，文献的考察を加えて報告する．

症　　例

患者：78歳，男性

主訴：排尿時動悸，頭痛

既往歴：特記なし

現病歴：数年前から排尿時動悸，頭痛があり，近医にて腹部超音波で膀胱腫瘍を指摘され，2008年6月に当院紹介受診．

入院時現症：身長156 cm，体重59 kg，血圧130/70 mmHg，脈拍数68/分，身体所見で明らかな異常を認めず．

入院時検査成績：血液一般・生化学検査では γ-GTP 70 IU/l と軽度高値を認める以外に明らかな異常を認めず．内分泌学的検査で血中アドレナリン 56 pg/ml（＜100 pg/ml），血中ノルアドレナリン 301 pg/ml（100～450 pg/ml），血中ドーパミン 12 pg/ml（＜20 pg/ml），尿中アドレナリン 21.4 μg/day（3.4～26.9 μg/day），尿中ノルアドレナリン 131.9 μg/day（48.6～168.4 μg/day），尿中ドーパミン 629.9 μg/day（365.0～961.5 μg/day），尿中 VMA 3.8 mg/day（1.5～4.3 mg/day）といずれも正常値であった．

画像検査所見：膀胱鏡で左尿管口外側に正常粘膜に被覆された径 1 cm の粘膜下腫瘍を認め（Fig. 1），MRI では T1 強調画像で高信号，T2 強調画像で軽度高信号を呈する粘膜下腫瘍を認めたが，明らかな筋層浸潤は認めなかった（Fig. 2A）．

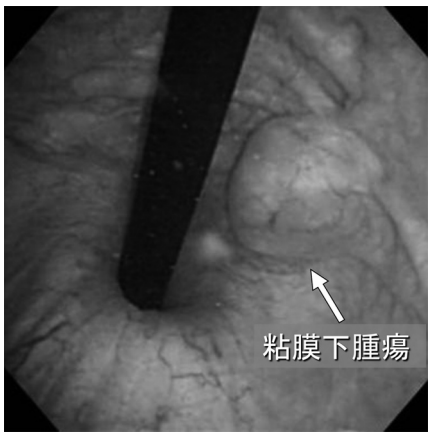

Fig. 1. Cystoscopy showed a 1 cm nodular submucosal tumor in the left wall of the bladder.

また，^{131}I-MIBG シンチグラフィーで腫瘍に一致した取り込みを認めた（Fig. 2B）．

臨床経過：以上より，カテコラミンは正常範囲であったが，膀胱傍神経節腫と診断した．腫瘍は膀胱粘膜下に限局し，筋層浸潤を認めなかったため，2008年

A

Fig. 2A. T1-weighted MRI.showed a demarcated mass with high signal intensity and no muscle invasion.

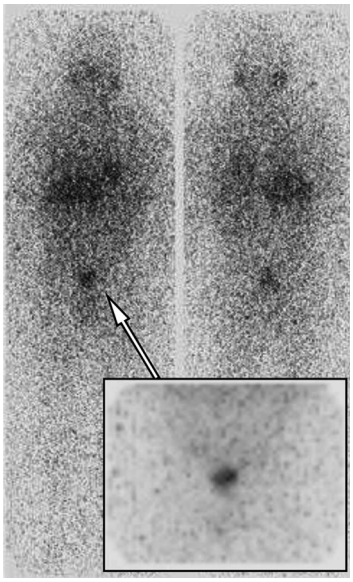

B

Fig. 2B. ^{131}I-MIBG scintigraphy revealed a slight uptake of isotope in the urinary bladder tumor.

Fig. 3. We enucleated the tumor en bloc from the bladder using a holmium laser.

９月に経尿道ホルミウムレーザー腫瘍核出術を施行した．

手術所見：全身麻酔下載石位にて手術を施行．硬性膀胱鏡およびコラーゲン注入用の針を用いて左尿管口外側の粘膜下腫瘍の粘膜下に生理食塩水を計 1.6 ml 注入した．この際に，一過性の血圧上昇を認めた．次に，ホルミウムレーザーで腫瘍周囲にマーキングを行い，粘膜を切離し，筋層を露出させるラインで HoLEP の要領で剥離を進めた（Fig. 3）．腫瘍を一塊として遊離させモルセレーターで回収した．生食注入時に，一過性の血圧上昇を認めた以外は，明らかな血圧変動を認めなかった．出血量は小量であった．

摘出標本：摘除された腫瘍の重量は 0.6 g であった．

病理所見：組織学的には，両染性あるいは好塩基性の顆粒状細胞質を有する多稜形細胞が繊細な繊維血管性間質の介在を伴いながら胞巣状に増生している像が観察され，傍神経節腫に一致する所見であった（Fig. 4）．

術後経過：術後経過は良好で術後 1 日目に ICU を退室し尿道バルーンを抜去した．血圧は正常化し，術

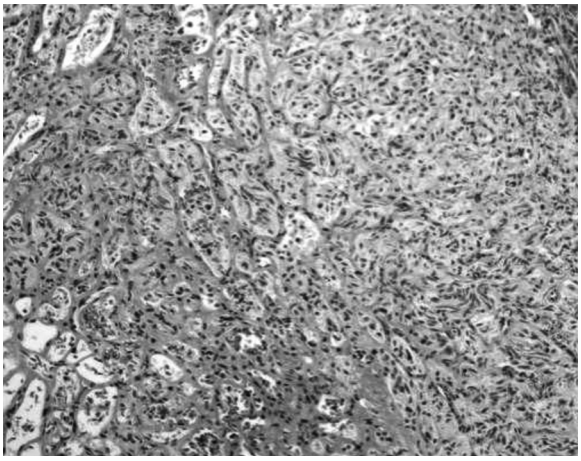

Fig. 4. Histological findings of the tumor show paraganglioma (HE stain ×200).

後21カ月を経過した現在，再発や転移は認めていない．

考　　察

傍神経節腫とは副腎外褐色細胞腫の総称で褐色細胞腫全体の15～22％と報告されている[1]．そのうち膀胱に発生する膀胱傍神経節腫の頻度は稀で粘膜下腫瘍の形態をとり，全膀胱腫瘍に占める割合は0.06％～0.5％とされる[2]．

臨床症状としては血尿，高血圧，排尿時発作が三徴と言われている．しかし，症状を伴わない症例も多く，術前診断が可能であったのは40％のみとの報告もある[3]．

術前診断には血中や尿中のカテコラミン値測定が有用であるが，本症例のように異常値を示さない症例もあり術前診断は困難な場合もある．内視鏡所見としては，多くは正常粘膜に覆われた半球状の粘膜下腫瘍をとるとされている[4]．褐色細胞腫の診断には CT や MRI，^{131}I-MIBG シンチグラフィーが有用とされるが，膀胱傍神経節腫でも CT でリング状石灰化[5]や MRI の T2 強調画像で高信号域を示す[6]ことが特徴的である．一方，^{131}I-MIBG シンチグラフィーは褐色細胞腫の診断において検出感度が約90％，特異性がほぼ100％とされ局在診断に有用であるが，膀胱の撮像では尿の影響を受ける[7]．そのため，膀胱傍神経節腫においては撮像結果に注意を要する．

膀胱傍神経節腫は，膀胱の粘膜下・筋層から発生するが[8]，malignant potential を有するため約10％は悪性の経過をたどると言われている[9]．そのため治療は，膀胱部分切除術が一般的で骨盤内リンパ節郭清をすすめる意見もある[10]．しかし，over treatment となる症例も多く含まれると考える．実際，Cheng らは，周囲脂肪織への浸潤や転移のない，筋層浸潤までの症例（膀胱癌で言うところの T1orT2 相当）では平均6.3年間の経過観察中に1例も再発を認めなかったと報告している[8]．このことから，筋層内に留まる膀胱傍神経節腫で特に本例のように粘膜下に限局した腫瘍に対しては，経尿道的なアプローチでも腫瘍の完全切除が可能であると考えられる．従来の経尿道的膀胱腫瘍切除術では，術中の出血や血圧変動に伴い視野確保が困難で腫瘍残存のリスクがあるが[7]，近年 T2 症例などの筋層浸潤を伴う浸潤性膀胱癌に対して根治的な経尿道レーザー核出術の報告があり[11]，本例に対しても同様の方法で経尿道的レーザー核出術を施行した．レーザー核出術では直接腫瘍に切り込まないために，術中の血圧変動を回避でき良好な視野で十分にマージンをつけて腫瘍の核出が出来た．ただし，モルセレータを用いているため，病理標本における腫瘍のマージンは評価不能である．また，本例では術前 MRI で腫瘍と筋層の関係が明瞭に描出され，腫瘍が粘膜下に限局し筋層浸潤のないことが術前に確認できた．この画像所見が術式決定に有用であった．

傍神経節腫の悪性度診断は病理組織学的，免疫組織学的にも非常に困難とされており，周囲への浸潤やリンパ節転移，遠隔転移があって初めて悪性と判断できる[12]．本例では周囲への浸潤や転移を認めなかったが，今後も CT 検査やカテコラミン計測などを6～12カ月ごとに定期的に行い注意深く経過観察していく予定である．

結　　語

ホルミウムレーザーを用い，経尿道的に摘除した膀胱傍神経節腫の1例を経験したので報告した．

膀胱傍神経節腫に対して，腫瘍の部位，筋層の連続性を評価することで，安全で低侵襲な手術の選択が可能であると考えられた．

文　　献

1）Whalen RK, Althausen AF and Daniels GH：Extra-adrenal pheochromocytoma. J Urol **147**：1-10, 1992
2）Leestma JE and Prince EB：Paraganglioma of the urinary bladder. Cancer **28**：1063-1073, 1971
3）川井修一，青木明彦，川村英文，ほか：膀胱悪性褐色細胞腫の1例．西日泌尿 **55**：1726-1729，1993
4）Thrasher JB, Peter AH, Rishi RR, et al.：pheochromocytoma of urinary bladder：contemporary methods of diagnosis and treatment options. Urology **41**：435-439, 1993
5）Asbury WL Jr, Hatcher PA, Gould HR, et al.：Bladder pheochromocytoma with ring calcification. Abdom Imaging **21**：275-277, 1996
6）Ira JF, James WR and Andrew JD：MR imaging of pheochromocytoma. J Comput Assist Tomogr **9**：454-458, 1985
7）中条政敬，藤善史人，土持進作，ほか：褐色細胞腫とその転移．画像診断 **22**：167-173，2002
8）Cheng L, Leibovich BC, Cheville JC, et al.：Paragan glioma of the urionary bladder. Cancer：844-852, 2000
9）Messing EM：Non epithrlial bladder tumor. In：Compbell-Walsh Urology. Edited by Wein AJ, Kavoussi LR, Novick AC, et al. 9th ed, pp 2445-2446, Saunders Elsevier, Philadelphia, 2007
10）Das S, Bulusa NV and Lowe P：Primary vesical pheochromocytoma. Urology **21**：20-25, 1983
11）Yong Y, Zhi-tao W, Xu Zhang, et al.：Trnsurethral partial cystectomy with continuous wave laser for bladder carcinoma. J Urol **182**：66-69, 2009
12）Vassilopoulou-Sellin R：Clinical outcome of 50 patients with malignant abdominal paragangliomas and malignant pheochromocytomas. Endocr-Relat Cancer **5**：59-68, 1998

(Received on July 5, 2010
Accepted on Augus 21, 2010)