甲状腺癌腎転移の1例

新垣隆一郎[1]，岡田　能幸[2]，寺田　直樹[3]
金子　嘉志[4]，西村　一男[5]
[1]医仁会武田総合病院泌尿器科，[2]京都大学医学研究科泌尿器科学教室
[3]Johns Hopkins Medical Institutions（留学），[4]天理よろづ相談所病院腎透析科
[5]大阪赤十字病院泌尿器科

METASTATIC RENAL TUMOR ORIGINATING FROM THYROID CANCER: A CASE REPORT

Ryuichiro Arakaki[1], Yoshiyuki Okada[2], Naoki Terada[3],
Yoshiyuki Kaneko[4] and Kazuo Nishimura[5]
[1]*The Department of Urology, Ijinkai Takeda General Hospital*
[2]*The Department of Urology, Kyoto University*
[3]*Johns Hopkins Medical Institutions*
[4]*The Department of Kidney and artificial dialysis, Tenri Hospital*
[5]*The Department of Urology, Osaka Red Cross Hospital*

A 82-year-old female was referred to our department for close examination and treatment of a right renal tumor incidentally found by computed tomography. Her past history included partial thyroidectomy for follicular thyroid carcinoma 20 years earlier. Enhanced computed tomography showed a hypervascular mass with a diameter of 3 cm at the lower pole of the right kidney. We carried out radical nephrectomy for diagnosis of renal cell carcinoma. Pathological findings revealed a metastatic renal tumor of follicular thyroid carcinoma. It is rare to find metastatic renal tumors arising from thyroid carcimona in clinical practice. Thirty cases have been reported in the Japanese literature.

(Hinyokika Kiyo **56**: 701-704, 2010)

Key words: Metastatic renal tumor, Thyroid cancer

緒　　言

今回われわれは甲状腺癌手術20年後に腎転移を認めた1例を経験したので報告する．

症　　例

患者：82歳，女性

主訴：右腎腫瘍に対する精査加療

既往歴：42歳時，子宮筋腫に対して子宮全摘出．62歳時，甲状腺濾胞癌に対して甲状腺右葉摘出．

家族歴：特記事項なし

現病歴：2005年5月，当院内科にて撮影された腹部CTにて偶然に右腎腫瘍を指摘され，精査加療目的に当科紹介受診となる．

入院時現症：身長146.5 cm，体重40.6 kg，頸部に手術瘢痕を認めた以外は特記すべき異常所見なし．腹部腫瘤は触知せず．

検査所見：末梢血；WBC 6,400/μl，RBC $400\times10^4/\mu$l，Hb 11.9 g/dl，Plt $24.2\times10^4/\mu$l，TP 7.5 g/dl，GOT 18 IU/l，GPT 11 IU/l，BUN 25.8 mg/dl，CRE 0.8 mg/dl，CRP＜0.2 mg/dl，Na 141 mEq/l，K 4.5 mEq/l，Cl 105 mEq/l．尿検査；RBC＜1/HPF，WBC＜1/HPF，蛋白（－），糖（－）

画像所見：CTにて右腎下極に3 cm大の境界明瞭でhypervascularな腫瘤を認めた（Fig. 1）．造影早期で強く濃染され，後期でwash outされた．明らかな他臓器転移やリンパ節腫脹を認めなかった．

以上より右腎癌（T1aN0M0）の疑いにて，同年5

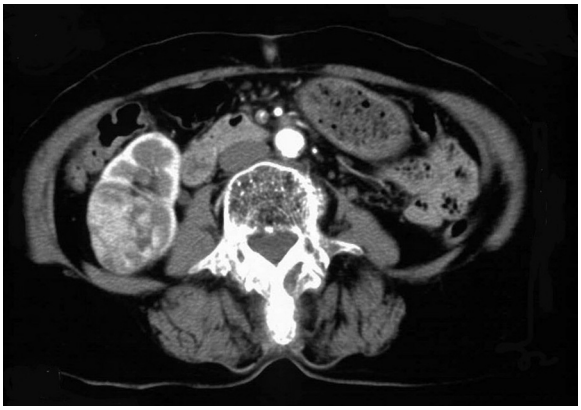

Fig. 1. Computerized tomography with contrast enhancement revealed a hypervascular mass at the lower pole of right kidney.

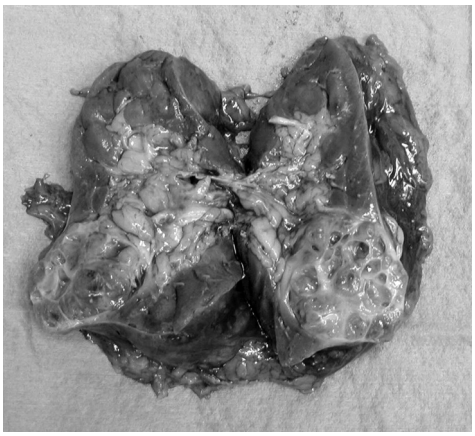

Fig. 2.　Macroscopic appearance.

月，全身麻酔下に経腰的根治的右腎摘出術を施行した．

手術所見：腫瘤は腎に限局し，明らかなリンパ節腫脹を認めなかった．摘出標本は右腎下極に割面は淡褐色で，3×3 cm の境界明瞭でほぼ球形であった（Fig. 2）．

病理組織所見：大小の管腔を形成し，内部にエオジン好性のコロイド様物質を認め，follicular carcinoma

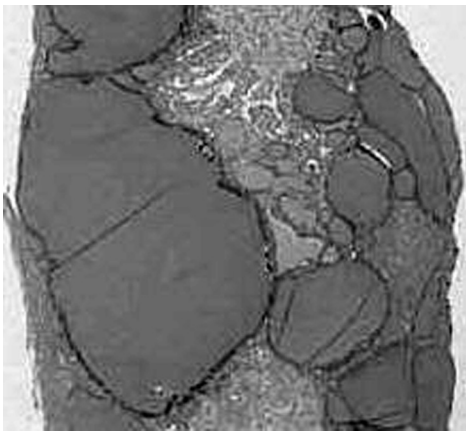

A

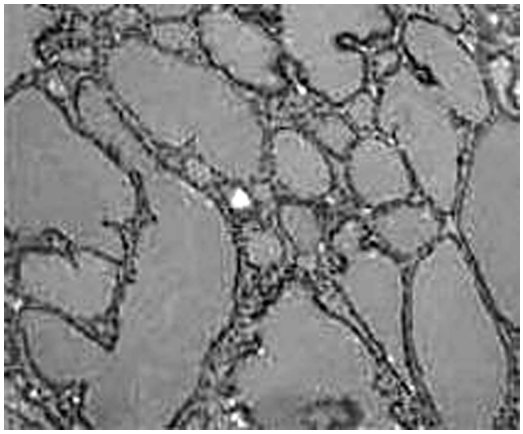

B

Fig. 3.　Microscopic appearance shows follicular cell carcinom，A) Renal tumor, B) Primary thyroid carcinoma.

との診断であった（Fig. 3A）．ここで1985年12月に他院で施行された甲状腺右葉切除術での病理組織（Fig. 3B）と比較したところ，同様の組織像であり，このことから甲状腺癌の腎転移と診断した．

術後経過は問題なく，術後15日目に退院となった．退院後は当院耳鼻咽喉科にて引き続き経過観察されており，2007年 7 月の時点では再発などを認めていない．

考　　察

転移性腎腫瘍は臨床症状に乏しく，生前に診断・治療されるのは稀とされる．その理由として，臨床症状の発現が遅いことやすでに他臓器への転移を伴っている場合が多く，積極的に腎摘を行えず，確定診断前に死亡に至ることが挙げられる．悪性腫瘍の腎転移は剖検例では1.8～18.7％の頻度で認めると報告されている[1,2]が，そのうち甲状腺癌の占める割合は1.5～2.5％と低い[1,2]．しかし，検診の普及や画像診断の進歩に伴い，近年では無症状のうちに発見される転移性腎腫瘍が増えていると考えられる．

甲状腺癌腎転移は，本邦では田村ら[3]の16例に今回調べえた15例[4~18]を加えた31例が報告されている（Table 1）．年齢は37～82歳で平均63.1歳，男性が 5 例で女性が26例と女性に多く，これは甲状腺癌が女性に多いことが関与していると考えられた．臨床症状は肉眼的血尿が 7 例，腹痛が 4 例，腫瘤触知が 3 例，無症状が12例であった．患側腎は右側が15例，左側が11例であり，両側への転移も 5 例に認めた．31例中30例が分化型（乳頭癌14例，濾胞癌16例）であった．甲状腺癌は分化型（乳頭癌・濾胞癌），未分化癌，髄様癌の組織型があり，そのうち分化型が約90％ともっとも多く，そのため腎転移も分化型が多いと考えられる．甲状腺癌分化型において，乳頭癌はリンパ行性転移が多いのに比べて，濾胞癌は血行性転移（特に肺や骨）が多いとされる．時には転移性病変が先に発見され，甲状腺癌が診断される場合もある[13]．

甲状腺癌に対する治療から腎転移指摘までの期間は，当初より転移を認めた 3 例を除くと 3 ～30年で平均10.7年と長い傾向にあった．北見ら[19]は転移性腎腫瘍34例の原発巣治療から腎転移発見までの期間について検討し，甲状腺癌以外の悪性腫瘍では 5 カ月から10年，平均 1 年 7 カ月であったと報告しており，このことからも他の悪性腫瘍に比べて甲状腺癌は slow growing tumor の特徴を示しているものと考えられ，長期の慎重な経過観察が重要と考えられた．

甲状腺癌転移巣の外科的切除は，単発性の転移や圧迫による四肢麻痺の恐れのある椎骨転移などの場合が適応となっている．多発転移に対して甲状腺全摘後に放射性ヨードによる内照射療法を行うこともあるが，

Table 1. Cases of metastatic renal tumor originating from thyroid cancer reported in Japan

No	症　例	年齢	性別	転移年数	患側腎	主訴	組織型	他の転移巣	治療
1	Takayasu ら（1968）	47	女	3 年	両側	右腹部腫瘤	濾胞状	なし	Radon seeds[3]
2	Okada ら（1977）	52	女	22年	左	肉眼的血尿	乳頭状	肝，腹直筋	腎摘[3]
3	中牟田ら（1979）	63	女	3 年	右	肉眼的血尿	乳頭状	胸骨	腎摘[3]
4	日高ら（1981）	65	女	11年	右	肉眼的血尿	乳頭状	不明	腎摘[3]
5	天野ら（1984）	63	女	30年	右	（－）	濾胞状	骨盤骨	腎摘[3]
6	山田ら（1988）	48	女	3 年	左	なし	乳頭状	肝	腎摘[4]
7	宮川ら（1998）	67	男	8 年	右	右側腹部腫瘤	濾胞状	肺	腎摘[5]
8	盧ら（1988）	48	女	3 年	左	なし	乳頭状	肝	腎摘[6]
9	山中ら（1989）	70	男	5 年	両側	肉眼的血尿	未分化癌	肺，骨	放射線療法[7]
10	Nakashima ら（1992）	50	女	3 年	両側	右側腹部痛	濾胞状	脳，仙骨	化学療法[3]
11	Saiki ら（1992）	68	女	4 年	両側	右側腹部痛	濾胞状	頭蓋骨	腎部分切除[8]
12	金子ら（1993）	77	女	14年	左	なし	濾胞癌	頭蓋骨，肺	腎摘[3]
13	粕谷ら（1993）	72	女	3 年	右	肝機能異常	乳頭状	肝	腎摘[9]
14	吉光ら（1997）	53	女	発見時	左	下肢痛	濾胞状	胸骨，仙骨，右大腿骨	不明[10]
15	藤村ら（1998）	68	女	27年	左	なし	濾胞状	骨盤，肺	腎摘[3]
16	大城ら（2000）	74	女	8 年	左	排尿困難	濾胞状	なし	腎摘[11]
17	浅見ら（2000）	60	女	発見時	右	なし	乳頭状	なし	腎摘[12]
18	土田ら（2001）	38	男	3 年	左	なし	乳頭状	肺，リンパ節	腎摘[13]
19	井上ら（2001）	53	男	4 年	左	なし	乳頭状	肋骨	腎摘[3]
20	稲原ら（2002）	66	女	10年	両側	肉眼的血尿	乳頭状	なし	腎摘[3]
21	北薗ら（2002）	77	女	10年	左	発熱	濾胞状	なし	腎摘[14]
22	Abe ら（2002）	37	男	発見時	左	なし	乳頭状	肺	腎摘[3]
23	岩井ら（2002）	76	女	13年	右	肉眼的血尿	濾胞状	大腿部，肺	腎摘[3]
24	庄子ら（2004）	43	女	4 年	右	右側腹部痛	濾胞状	肺	腎摘[15]
26	山田ら（2004）	80	女	27年	右	不明	濾胞状	肩甲骨，腸骨，肋骨	腎部分切除[16]
25	相馬ら（2005）	72	女	6 年	右	肉眼的血尿	乳頭状	リンパ節	腎摘[17]
27	杉山ら（2007）	79	女	10年	右	なし	濾胞状	なし	腎摘[3]
28	栫井ら（2007）	75	女	9 年	右	CA19-9 高値	乳頭癌	なし	腎摘[3]
29	篠原ら（2008）	60	女	15年	右	サイログロブリン上昇	濾胞状	なし	腎摘[18]
30	田村ら（2009）	74	女	22年	右	なし	乳頭癌	肺	腎部分切除[3]
31	自験例	82	女	20年	右	なし	濾胞状	なし	腎摘

肺以外の転移巣や腫瘍細胞がヨードを取り込まない場合の有効率は低いとされる．CT や MRI などの画像検査では甲状腺癌腎転移と腎細胞癌とを鑑別する特徴的な所見がなく，また，生検では悪性細胞播種の危険性があり術前診断が困難であるため，27例では手術加療（全摘24例，部分切除 3 例）が診断を兼ねて行われていた．分化型甲状腺癌の予後は良く，比較的緩徐に進行し，また他に有効な治療手段もないことから，患者の PS（Performance Status）が良好であり，他の遠隔転移がなく，ある程度の予後が期待できる場合には，手術加療も有効な治療手段の 1 つと考えられる．

結　　語

甲状腺癌手術後20年目に腎転移を認めた 1 例を経験したので報告した．

文　　献

1）Abrams HL, Spiro R and Goldstein N : Metastases in carcinoma : analysis of 1.000 autopsied cases.　Cancer **3** : 74–85, 1950.

2）Wagle DG, Moore RH and Murphy GP : Secondary carcinoma of the kidney.　J Urol 114 : 30–32, 1975

3）田中亜紀，角西雄一，繁田正信：甲状腺癌腎転移の 1 例．西日本泌 **71** : 59–62，2009

4）山田　操，松田央一，松浦省三：腎転移をきたした甲状腺癌の 1 例．西日本泌 **54** : 1443–1444, 1988

5）宮川嘉真，和気正史，羽田野幸夫，ほか：甲状腺癌の腎転移の 1 例．日泌尿会誌 **79** : 183–184, 1988

6）盧　徳鉉，柳井恵梨，白水康司，ほか：肝および腎に転移をきたした甲状腺癌の 1 例．日本医放会

誌 **48**：84，1988
7）山中直人，鈴木孝行，深谷保男，ほか：甲状腺癌の両側腎転移の1例．日泌尿会誌 **80**：134，1989
8）Saiki I, Sasaki F, Takada N, et al.: Bilateral renal tumor metastatic from thyroid cancer: report of a case and review of the literature. Endocrine surgery **9**: 59-63, 1992
9）粕谷孝光，佐藤 勤，佐藤泰彦，ほか：甲状腺分化癌肝・腎転移の1切除例．肝臓 **34**：98，1993
10）吉光 裕，竹下八洲男，湊屋 剛，ほか：多発骨転移および腎転移を認めた甲状腺癌の1例．日臨外会誌 **58**：152，1997
11）大城吉秀，島田勝正，金城 満，ほか：孤在性腎転移を示した甲状腺濾胞癌の1例．日臨細胞会誌 **39**：129，2000
12）浅見知邦，加藤聡彦，大平 直，ほか：甲状腺癌腎転移の1例．泌尿器外科 **13**：1115-1116，2000
13）土田大輔，福光延吉，内山眞幸，ほか：腎転移より発見された甲状腺癌の1例．核医 **38**：58，2001
14）北薗美保，村田 靖，杉村亭之，ほか：甲状腺濾胞癌亜全摘10年後に発見された巨大腎転移の1例．泌尿器外科 **15**：514，2002
15）庄子成美，金田 巌，吉田昭彦，ほか：結節性甲状腺腫経過中に腎転移をきたした甲状腺濾胞癌の1例．東北医誌 **114**：241，2002
16）山田宰弘，松村典昭，鈴木達也，ほか：腎転移で発見され肺・脳転移を認めない経過30年の高齢甲状腺濾胞腺癌の1例．J Nippon Med Sch **71**：486，2004
17）相馬隆人，小木曽 聡，山下資樹，ほか：甲状腺癌腎転移の1例．泌尿紀要 **51**：360，2005
18）篠原祐樹，三船啓文：甲状腺癌腎転移の1例．Radiat Med **26**：61, 2008
19）北見一夫，増田光伸，千葉喜美男，ほか：食道癌を原発とする転移性腎腫瘍の1例．泌尿紀要 **33**：1221-1225，1987

(Received on July 12, 2010
Accepted on September 18, 2010)