腎自然破裂に対しTAEを施行し，血腫消退後に腎細胞癌を認めた透析患者の1例

大槻　英男[1,2]，伊藤　敬一[1]，小坂　威雄[1]，濱田　真輔[1]
高橋　正博[1]，磯野　　誠[1]，中村　健三[2]，桑原　勝孝[2]
加地　辰美[3]，浅野　友彦[1]
[1]防衛医科大学校病院泌尿器科学講座，[2]長尽会長久保病院泌尿器科
[3]防衛医科大学校病院放射線科学講座

HEMODIALYSIS CASE IN WHICH RCC WAS IDENTIFIED AFTER DISAPPEARANCE OF PERIRENAL HEMATOMA FOLLOWING SPONTANEOUS RENAL RUPTURE TREATED BY TRANSCATHETER ARTERIAL EMBOLIZATION

Hideo Otsuki[1,2], Keiichi Ito[1], Takeo Kosaka[1], Shinsuke Hamada[1], Masahiro Takahashi[1], Makoto Isono[1], Kenzo Nakamura[2], Yoshitaka Kuwahara[2], Tatsumi Kaji[3] and Tomohiko Asano[1]
[1]*The Department of Urology, National Defense Medical College*
[2]*The Department of Urology, Nagakubo Hospital*
[3]*The Department of Radiology, National Defense Medical College*

A 55-year-old man who had been undergoing hemodialysis for 9 years visited our institution after the sudden onset of severe left flank pain. He presented with hypotension and was admitted immediately because computed tomography (CT) revealed a massive perirenal hematoma. Renal arteriography showed contrast media leakage at the lower branch of the left renal artery, and spontaneous renal rupture was diagnosed. Five months after the bleeding was stopped by selective transcatheter embolization of the branch of renal artery, CT showed an enhanced mass at the upper pole of left kidney and renal cell carcinoma (RCC) was suspected. Radical nephrectomy was performed, the pathological diagnosis was clear cell carcinoma, and the man has not experienced recurrence within 36 months after the surgery. RCC did not appear to be the cause of the original hemorrhage because there was a small residual hematoma in the middle of the renal parenchyma that was separated from the RCC. In cases of spontaneous renal rupture, re-evaluation by imaging studies is mandatory after disappearance of perirenal hematoma because imaging studies at the time of the rupture sometimes do not reveal the cause of the hemorrhage.

(Hinyokika Kiyo **57**: 247-250, 2011)

Key words: Spontaneous renal rupture, Renal cell carcinoma

緒　　言

長期透析患者における腎の自然破裂の頻度は約3％と報告[1)]され，比較的稀な病態である．原因として代表的なものは腎癌，動脈瘤，ACDKなどがあげられるが，特発性に自然破裂することもある．その際，迅速に出血のコントロールがなされない場合は致死的となる場合もあり，適切な診断と治療が必要である．またACDKの5％[2)]～11％[3)]に腎細胞癌の発生が見られると報告されており，透析患者の定期的な画像検査の必要性が指摘されている．

今回われわれは，透析患者の腎自然破裂に対しTAEを施行後，5カ月目のCT検査で出血部と別の部位に腎細胞癌を認めた症例を経験したので，若干の文献的考察を加え報告する．

症　　例

患者：55歳，男性

主訴：左側腹部痛

既往歴：43歳時に高血圧にて内服治療開始．46歳で慢性腎不全にて血液透析導入．腎生検病理はarteriosclerosis with interstitial changeであり腎硬化症による腎機能の廃絶と考えられた．腹部超音波検査は半年～1年ごとに行われていたが，ACDKの所見を認めるのみで明らかな腎腫瘍は指摘されていなかった．

現病歴：就寝中に突然左側腹部痛を自覚し，当院の救急外来を受診した．腹部CTにて左腎周囲に血腫を疑う所見を認めたため緊急入院となった．

入院時現症：GCS：E4V5M6，血圧 80/52 mmHg，脈拍数 60/分，体温 35.4°C，SpO2 98%（$O_2$6L マスク）．眼瞼結膜に軽度の貧血を認めた．腹部に膨隆を認めないが左側腹部から背部にかけて著明な圧痛と筋性防御を伴っていた．

入院時検査所見：WBC 8,300/ul，Hb 9.0 g/dl，Plt 16.7 × 10^4/ul，BUN 37 mg/dl，Cr 7.05 mg/dl，CPK 43 mg/dl，Na 135 mEq/l，K 4.4 mEq/l，Cl 103 mEq/l，CRP ＜0.3 mg/dl

画像検査所見：腹部単純 CT にて，左腎の背側から外側にかけて巨大な高濃度内部不均一な貯留物を認め，腹腔を右方に圧排していた．一部は Gerota 筋膜外まで達しており，腎破裂とそれに伴う腎周囲出血と診断した．この際，左腎には明らかな腫瘤影を認めなかった（Fig. 1）．

入院後経過：腎周囲出血により出血性ショックを来たしていたため左腎動脈造影を施行した．腎動脈下極枝からの造影剤の血管外漏出を認め（Fig. 2），選択的にコイルによる塞栓術を施行した．この際，造影した範囲に腫瘤を疑う濃染像や他の異常血管像は指摘できなかった．塞栓術後 1 日目の採血で Hb 5.8 g/dl と貧血を認め，透析時に赤血球濃厚液 6 単位を輸血し，以後貧血の進行は認めず，第12病日に退院した．

退院後経過：腎悪性腫瘍などの出血の原因を検索し，かつ消退した血腫と残存腎組織を明瞭に区別して評価するため，塞栓術後 5 カ月目に腹部造影 CT を施行した．左腎上極に造影増強効果を有する腫瘤を認め，腎細胞癌が強く疑われた（Fig. 3）．2007年 6 月，腹部正中切開下に根治的左腎摘除術を施行した．Gerota 筋膜と周囲組織との癒着は強固であった．術後経過良好にて術後15日目に退院し，現在術後36カ月を経過したが，再発の所見を認めていない．

Fig. 1. A coronal CT showed a large subcapsular hematoma which extended beyond Gerota's fascia.

Fig. 3. Enhanced CT five months after TAE demonstrated the highly enhanced mass at the upper pole of the left kidney.

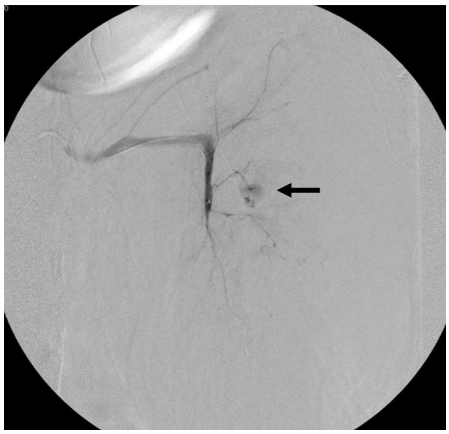

Fig. 2. Renal arterography revealed a leakage of contrast media at the middle of the kidney (arrow). There was no abnormal finding indicating the presence of a renal tumor.

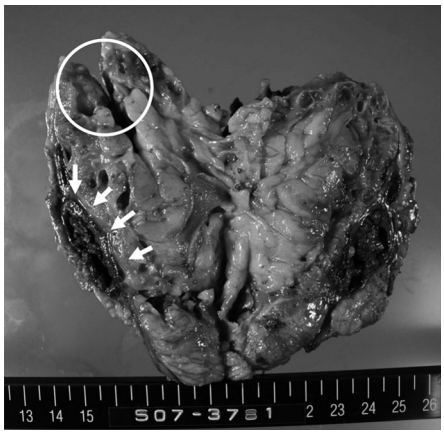

Fig. 4. Cut surface showed a residual hematoma in the middle of the renal parenchyma (arrows) and RCC at the upper pole of left kidney (circle).

病理組織：病理組織診断は renal cell carcinoma, clear cell type, G1＞G2, pT1a であった．腎臓は後天性嚢胞性腎疾患（ACDK）として矛盾しない像であった．腎細胞癌は上極に認められた．腎中極の実質内の腎被膜に近い部位に陳旧性の血腫を認め，この部分の近傍からの出血と考えられた（Fig. 4）．血腫は組織学的に hemosiderosis の強い肉芽組織に囲まれ，腫瘍成分は認めなかった．

考　　察

近年の透析医療の普及と発展により長期の透析患者数は増加しており，本邦では2008年末の時点で28万2,600人以上にのぼる．それに伴い長期透析に合併する ACDK に随伴する腎細胞癌が診断される機会も増加している．また腎細胞癌だけでなく，その他の終末腎由来の悪性疾患，自験例のような後腹膜出血，嚢胞内出血，嚢胞の感染など，泌尿器科医の担う役割は大きい．

われわれが調べえた本邦における透析患者の腎自然破裂の報告66例[4~16]を集計した．平均年齢51.3歳（34～72），男性89.4%，女性10.6%と男性に多く，平均透析期間は9.3年（3カ月～18年）であった．出血側は右36.4%，左63.6%であり左腎の破裂が多かった．ほとんどの症例が嚢胞性疾患を合併しており ACDK の合併が83.3%，ADPKD は7.6%であった．主訴は腹痛が最も多く87.9%，腹痛と肉眼的血尿を同時に認めたのが9.1%であった．腎摘除後に判明したものを含め，腎細胞癌の合併は13例（19.7%）と比較的高率であり注意すべきと考えられた．治療は腎摘除術（39.4%），腎動脈塞栓術（28.8%），保存的治療（28.8%），不明（3.0%）であり，緊急での血管造影が可能な施設では TAE が選択されうるが，輸血を行っても貧血の進行を認める場合やショックを来たすなど全身状態が安定しない場合には腎摘除が施行されることも多い．予後に関しては66症例中7例（10.6%）が死亡しており早期の適切な対応が求められる．

透析患者の腎自然破裂の risk factor としては，腎局所的要因として，① ACDK，②腎細胞癌，③尿路感染症，④上部尿路内圧の上昇（尿管結石など），⑤動脈性疾患（動脈瘤，動脈硬化，炎症などによる動脈壁の脆弱化など）が挙げられる一方，全身的要因としては，①凝固能低下（抗凝固療法，薬剤・尿毒症などによる血小板減少），②高血圧などが挙げられ[17]，これらの因子が複雑に重なって破裂が生じるものと推測される．本症例では血小板値は正常範囲であったものの，腎硬化症で腎不全に至っており動脈硬化が強いことや高血圧を有することが腎自然破裂に深く関与したと推察しており，さらに出血した部位を考慮すると腎細胞癌が破裂の原因ではないと考えられた．

Belville ら[18]の報告によると，腎破裂の診断は CT，腹部超音波，血管造影などのうち，CT が最も検出率が高いとされる．しかしながら，腎腫瘍の破裂・出血の場合，CT での腫瘍の検出率は60%程度とされ，出血の急性期には原因の特定が困難な場合がある．また，腎破裂症例での血管造影においても典型的な腎細胞癌の所見が得られる場合もあれば，血腫による圧迫のため腫瘍の描出が不鮮明となり腫瘍の存在が確認されにくいという報告もある[19]．本症例においても，腎周囲出血直後の腹部単純 CT，血管造影では明らかな腎腫瘤を発見できなかった．自験例の病理組織では G1＞G2 と異型度が比較的低く，slow growing である場合が多いと考えられ，断定はできないが破裂時（5カ月前）から腎細胞癌が存在していたものと推察している．今回の腎細胞癌は造影 CT で造影効果が強く，血管造影で異常血管像が描出されても不思議ではない症例と思われる．腫瘍が描出されなかった理由として，血腫による圧排のため腫瘍への血流が落ちていた可能性，何らかの刺激で腫瘍血管がスパスムを起こしていた可能性などが考えられる．腎破裂時の画像検査時に腫瘍影が指摘できなくても，透析患者の腎自然破裂において約20%に腎細胞癌を合併することから，血腫の消退を待って画像による再評価が必要と考える．

腎自然破裂のほとんどは急激な腹痛で発症することから，急性腹症との鑑別が必要になる．維持透析患者の急性腹症の原因は報告により様々であるが，中浦ら[20]は胆嚢炎25%，腸閉塞16.7%，大腸憩室炎16.7%，消化管出血16.7%，虫垂炎8.3%，胃潰瘍穿孔8.3%，大腸穿孔8.3%と報告している．一方，小林ら[21]は出血性消化性潰瘍22.2%，大腸穿孔16.7%，特発性腎出血16.7%，宿便塞栓11.1%，虫垂炎，特発性食道破裂，虚血性大腸炎，CAPD 腹膜炎，大動脈解離，出血性胆嚢癌（それぞれ5.5%）と報告しており，腎出血の頻度は比較的高い．消化管疾患が多数を占めているが，腎破裂や大動脈乖離を含め致死的な経過をたどる疾患が含まれているため，透析患者の腹痛はバイタルサイン，血液検査，腹部レントゲン，腹部 CT などを施行し，慎重に検査を進める必要がある．

自然破裂を契機に発見される腎細胞癌の頻度は腎細胞癌全体の0.3～0.6%とされる[22,23]．細胞型としては clear cell type が50%と多く，次いで papillary cell type と spindle cell type がそれぞれ15%と報告されている[19]．予後については，破裂による血腫が Gerota 筋膜内にとどまる場合は良好であるが Gerota 筋膜を超える血腫を来たした腎癌自然破裂は予後不良とされており[24]，interferon などの術後補助療法を行う症例も多い．本症例では血管造影でみられた出血部位と腎腫瘤との位置は離れており，出血が腎癌からのものではないと考えたため補助療法行わなかった．術後36カ月

現在であきらかな再発は認めておらず，腎腫瘍と別の部位で破裂を来たし腫瘍細胞が播種しなかった可能性はあるが，今後も慎重な経過観察が必要と考える．

結　　語

ACDK の腎自然破裂に対し TAE 後に腎細胞癌を認めた透析症例を経験したので文献的考察を加え報告した．透析患者の急性腹症では腎自然破裂以外にも致死的となりうる疾患が原因となる場合があり，迅速な対応が望まれる．また，透析患者の腎自然破裂の約20%に腎細胞癌を合併するため，破裂腎を温存した場合は血腫の消退を待って画像による再評価が必要と考える．

文　　献

1）Mulutinovich J, Follette WC and Scriber BH : Spontaneous retroperitoneal bleeding in patients on chronic hemodialysis. Ann Intern Med **86** : 189-192, 1977
2）Ishikawa I : Acquired renal cystic disease. The cystic Kidney, Kluwer Academic, Boston : 351-377, 1990
3）Gulanikar AC, Daily PP, Kilambi NK, et al. : Prospective pretransplant ultrasound screening in 206 patients for acquired renal cysts and renal cell carcinoma. Transplantation **66** : 1669-1672, 1998
4）津田　聡，青木大勇，澤瀬健次，ほか：長期透析患者にみられた腎周囲血腫の1例．日透析医学会誌 **33**：1333-1336，2000
5）西川全海，片岡　晃，湯浅　健，ほか：自然腎出血を契機に発見された後天性腎嚢胞性疾患に合併した腎細胞癌の1例．日泌尿会誌 **91**：727-730，2000
6）根木茂男，山際健司，小村隆洋，ほか：嚢胞の自然破裂と嚢胞内出血を契機に発見された両側腎細胞癌を合併した多発性嚢胞腎の1透析例．日透析医学会誌 **34**：1555-1559，2001
7）後藤　琢，業天真之，今井茂樹，ほか：長期透析患者の腎破裂に対し経皮的動脈塞栓術を施行した1例．川崎医学会誌 **28**：59-62，2002
8）松井　太，小堀善友，天野俊康，ほか：腎自然破裂を契機に発見された ACDK に合併した腎細胞癌の1例．泌尿紀要 **49**：239-241，2003
9）吉村和修，中尾正嗣，三留　淳，ほか：後天性腎嚢胞に合併した腎被膜下血腫の2例．臨透析 **22**：105-109，2006
10）山口哲治，坂本一郎，村上友則，ほか：透析腎に合併した特発性腎出血の1例．臨透析 **23**：107-110，2007
11）武居史泰，田口圭介，田中俊明，ほか：腎動脈塞栓術が効果的であった慢性透析患者における腎自然破裂．臨泌 **58**：773-775，2004
12）吉雄陽子，宮崎正信，中沢将之，ほか：大腸憩室炎に腎自然破裂を合併し，腹痛の鑑別に苦慮した維持透析患者の1例．日透析医学会誌 **38**：1409-1414，2005
13）小川裕次郎，平山浩一，下畑　誉，ほか：腎嚢胞・腎周囲出血に対する血管塞栓療法が奏功した維持血液透析症例．臨透析 **25**：79-85，2009
14）松田　淳，別所偉光，大山　哲，ほか：透析患者にみられた後天性嚢胞化萎縮腎の自然破裂の3例．日透析医学会誌 **32**：1461-1464，1999
15）林　秀樹，伊野部拓治，藤﨑雅史，ほか：血液透析患者に発生した腎自然破裂の2例．日透析医学会誌 **34**：143-146，2001
16）後藤崇之，千菊敦士，澤田篤郎，ほか：自然破裂を契機に発見された透析患者両側腎細胞癌の1例．泌尿紀要 **55**：707-710，2009
17）野瀬清孝，西　昇平，蓮井良浩，ほか：多嚢胞化萎縮腎の破裂による出血性ショックの1例．西日泌尿 **55**：1499-1502，1993
18）Belville JS, Morgentaler A, Loughlin KR, et al. : Spontaneous perinephric and subcapsular renal hemorrhage : evaluation with CT, US, and angiography. Radiology **172** : 733-738, 1989
19）McDougal WS, Kursh ED and Persky L : Spontaneous rupture of the kidney with perirenal hematoma. J Urol **114** : 181-184, 1975
20）中浦　寛，新川　定，茂木瑞弘，ほか：慢性透析患者の急性腹症の特徴と治療．日腹部救急医会誌 **19**：194，1999
21）冨士原 彰，秋元　寛：維持透析患者に生じた急性腹症の検討．日腹部救急医会誌 **19**：194，1999
22）Skinner DG, Robert BC, Pfister RC, et al. : Diagnosis and management of renal cell carcinoma ; a clinical and pathological study of 309 cases. Cancer **28** : 1165-1177, 1971
23）Pastel NP and Lavengood RW : Natural history and results of treatment. J Urol **119** : 722-726, 1978
24）Campbell RE, Barone CA, Makris AN, et al. : Image interpretation session 1993 : spontaneous rupture of a renal adenoma with perinephric hemorrhage. Radiographics **14** : 197-213, 1994

(Received on December 2, 2010
Accepted on January 31, 2011)