G-CSF 産生集合管癌の1例

住吉　崇幸[1*]，松本　敬優[1]，宇都宮紀明[1]，清川　岳彦[1]
六車　光英[1]，今井　幸弘[2]，川喜田睦司[1]
[1]神戸市立医療センター中央市民病院泌尿器科
[2]神戸市立医療センター中央市民病院臨床病理科

GRANULOCYTE-COLONY-STIMULATING FACTOR (G-CSF)-PRODUCING CARCINOMA OF COLLECTING DUCTS OF BELLINI: A CASE REPORT

Takayuki Sumiyoshi[1], Keiyu Matsumoto[1], Noriaki Utsunomiya[1], Takehiko Segawa[1], Koei Muguruma[1], Yukihiro Imai[2] and Mutsushi Kawakita[1]
[1] *The Department of Urology, Kobe City Medical Center General Hospital*
[2] *The Department of Clinical Pathology, Kobe City Medical Center General Hospital*

We report a case of granulocyte-colony-stimulating factor (G-CSF)-producing carcinoma of collecting ducts of Bellini. A 62-year-old male was admitted to our hospital with the chief complaint of high grade fever, right flank pain and general malaise. The white blood cell count and serum G-CSF concentration were elevated to 20,100/μl and 140 pg/ml, respectively. Enhanced thoracoabdominal computed tomography (CT) showed a right renal malignant tumor without capsule, para-aortic lymph node metastases and lung metastases. CT-guided right renal biopsy was performed. The histological diagnosis was G-CSF-producing carcinoma of collecting ducts of Bellini. The chemotherapy (gemcitabine and cisplatin) and the molecular target therapy (sunitinib) were administerd but the primary lesion and metastases was progressive and serum G-CSF concentration was elevated to 229 pg/ml. He died 3 months after diagnosis.
(Hinyokika Kiyo **57**: 623-626, 2011)

Key words: Carcinoma of collecting ducts of Bellini, G-CSF

緒　　言

集合管癌は腎細胞癌の中で最も頻度の少ないタイプであり，比較的進行が速く，初診時すでにリンパ節転移や遠隔転移を認める例も少なくない[1)]．一方 G-CSF 産生腫瘍とは癌細胞から G-CSF が過剰産生している腫瘍のことであり，その発生母地は多種の臓器で認められる[2)]．泌尿器系悪性腫瘍では膀胱癌の報告が多く，腎細胞癌での報告は少ない[3)]．今回われわれは多発転移を認める G-CSF 産生集合管癌の1例を経験したので若干の文献的考察を加えて報告する．

症　　例

患者：62歳，男性

主訴：発熱，右側腹部痛，全身倦怠感

現病歴：2010年5月頃から全身倦怠感および右側腹部痛が出現した．6月頃から38°C 台の発熱も出現した．しばらく経過を観ていたが症状は軽快せず，食欲不振により体重が10 kg 減少した．同月下旬に当院救急外来を受診し，尿路感染症の疑いで内科に緊急入院となり翌日当科外来を受診した．

既往歴：高血圧

家族歴：特記すべき事項なし

入院時現症：ECOG Performance status 3，身長 164 cm，体重 68 kg，血圧 159/97 mmHg，脈拍 122/min，体温 37.5°C．身体所見に明らかな異常は認めなかった．

入院時血液検査：WBC 20,100/μl（neutrophil 87%），RBC 414×10^4/μl，Hb 10.8 g/dl，Plt 31.5×10^5/μl，TP 6.5 g/dl，Alb 3.0 g/dl，AST 16 IU/l，ALT 15 IU/l，LDH 232 IU/l，BUN 16 mg/dl，Cre 1.38 mg/dl，Na 134 mEq/l，K 4.7 mEq/l，Cl 100 meq/l，Ca 8.8 mg/dl，CRP 13.6 mg/dl，sIL2R-N 1,454 U/ml，G-CSF 140 pg/ml（基準値：5.8～27.5）．

入院時尿検査：pH 7.0，糖（－），蛋白（±），RBC 1～4/HPF，WBC 1～4/HPF，細菌（－），細胞診 negative．

画像所見：腹部超音波検査にて，腎実質全体に low echoic な充実性腫瘍が充満した像を認めた．また central echo が欠損しており，腫瘍の腎洞脂肪織への浸潤が疑われた（Fig. 1）．胸腹部造影 CT 検査では，境界不明瞭な造影効果の乏しい腫瘍が右腎を置換する

* 現：大阪赤十字病院泌尿器科

Fig. 1. Abdominal ultrasonography shows whole parenchyma of the right kidney occupied by a hypoechoic lesion with the disappearance of central echo.

Fig. 2. Enhanced abdominal CT shows a low contrasting lesion without capsule in the right kidney (arrow). A disseminated lesion near the right psoas muscle and a swelling of para-aortic lymph nodes are also shown (arrow head).

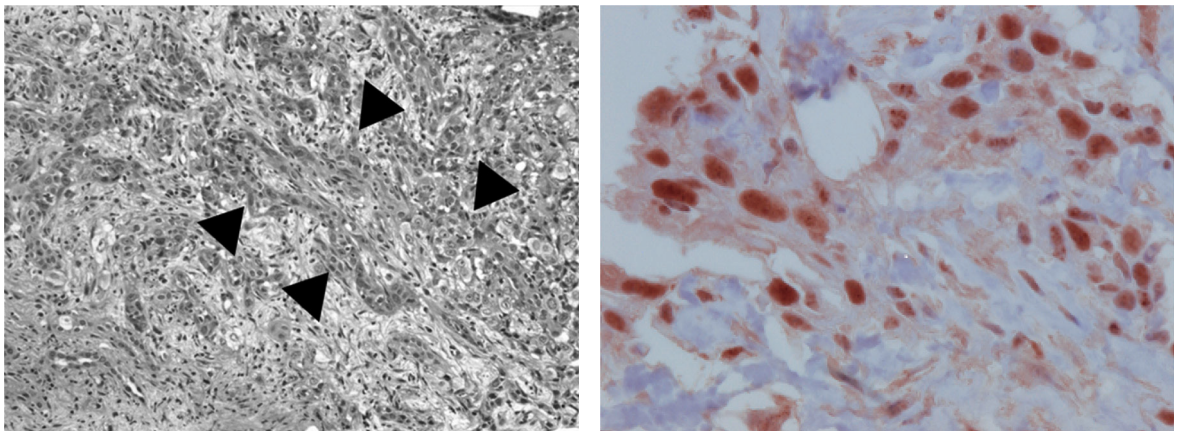

a b

Fig. 3. a : Histological findings (HE stain ×400) show irregular angulated tubular architecture and desmoplastic stroma in the renal medulla (arrow). b : Immunohistologically, the cancer cells are stained for anti-G-CSF antibody.

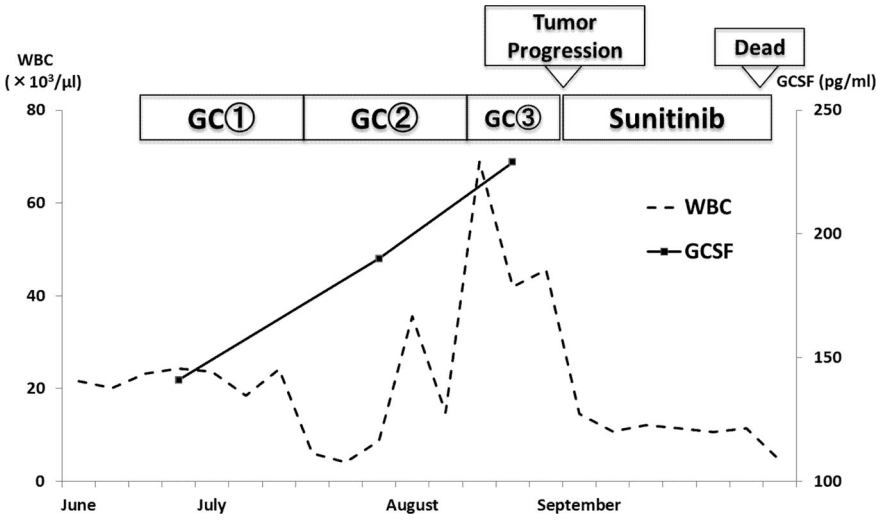

Fig. 4. Clinical course (GC : gemcitabine and cisplatin)

ように存在した（Fig. 2）．腸腰筋腹側には播種巣を伴い，大動脈周囲にはリンパ節腫脹を認めた（Fig. 2）．肺野にも複数の結節影を認め，内部は一部空洞化していた．また側腹部痛があったため骨シンチを施行したが，明らかに骨転移を疑う所見は認めなかった．以上より，被膜形成不明瞭な腎悪性腫瘍および大動脈周囲リンパ節転移，肺転移と診断した．鑑別として紡錘細胞型腎細胞癌，集合管癌，腎浸潤性尿路上皮癌，悪性リンパ腫などが挙げられ，確定診断のため CT ガイド下腎生検を施行した．

生検組織所見：腎髄質内を核異型性の高い腫瘍細胞が管状および索状に浸潤していた（Fig. 3a）．免疫染色の結果は CD45（−），CD10（−），CK7（+），CK20（−）であり，集合管癌が考えられた．また抗 G-CSF 抗体による免疫染色にて腫瘍細胞が濃染された（Fig. 3b）．以上より G-CSF 産生集合管癌（cT4N1M1：2009年版 TNM 分類）と診断した．

治療経過（Fig. 4）：生検後すぐに GC（gemcitabine 1,000 mg/m^2 on days 1 and 8，cisplatin 70 mg/m^2 on day 2）を開始した．3 コース終了後 CT を撮影した結果，原発巣および転移巣は増大していた．また血清 G-CSF も 2 コース終了後 190 pg/ml，3 コース終了後 229 pg/ml と上昇していた．GC は無効と判断し sunitinib（50 mg/day）に変更した．しかしその後も全身状態は徐々に悪化し，9 月下旬に DIC を発症し死亡した．

考　　察

集合管癌は Bellini 管（腎盂に開口する集合管の最遠位部を構成する内側髄質集合管）由来と考えられている腫瘍であり，腎細胞癌の中では 1 %未満と最も頻度の少ないタイプで予後不良である[1]．本邦の集合管癌症例をまとめた報告によると，平均年齢は58.4歳と比較的若年発症であり，多くの症例が初診時に血尿，背部痛，全身倦怠感などの症状を有している[1]．また初診時すでに進行している症例が多く，約 1/3 の割合でリンパ節転移や遠隔転移を有する[1]．

集合管癌は画像上，造影効果の乏しい境界不明瞭な腫瘍が腎実質内を浸潤性に進展する[3]．また腫瘍は腎外へ突出しないため腎形態は保持した状態である[3]．鑑別疾患として腎浸潤性尿路上皮癌，悪性リンパ腫，転移性腎腫瘍，紡錘細胞型腎細胞癌などが挙げられる[4]．特に腎浸潤性尿路上皮癌とは臨床的特徴も類似しており，組織学的鑑別を必要とする．

組織学的に集合管癌と腎浸潤性尿路上皮癌は主に髄質に存在し，尿細管内進展と尿細管異形成を認める．鑑別点として集合管癌は間質の線維化と鋲釘状の上皮形態をみることに対し，腎浸潤性尿路上皮癌は尿細管内進展による偽腺管を除いて腺管形成を認めない[4,5]．免疫染色にて，集合管癌では UEA-1 が陽性，CK20 が陰性になるのに対して腎浸潤性尿路上皮癌では UEA-1 が陰性，CK20 が陽性になる傾向がある[5,6]．自験例では UEA-1 染色が行えなかったが，CK20 が陰性だったことから集合管癌と診断できた．被膜形成不明瞭な腎悪性腫瘍進行例では診断と治療方針を決定するために腎生検が有用なことがあると示せた．

集合管癌に対して現在確立された薬物治療はない．これまでの報告ではインターフェロン α やインターロイキンⅡなどの免疫療法以外に，尿路上皮癌と病理学的に類似していることから M-VAC（methotrexate，vinblastine，adriamycin，and cisplatin）や GC などの化学療法が見受けられる[1,7,8]．分子標的薬については有効性を検証した試験はないが，三宅らは肺および肋骨転移に対して sunitinib を投与し30％以上の縮小を示した 1 例を報告している[9]．また Ansari らは sorafenib で効果を示した 1 例を報告している[10]．自験例ではまず尿路上皮癌に準じて GC を施行したが効果を示さなかった．次は腎細胞癌に準じて分子標的薬の sunitinib を選択したが，これも効果を示すことができなかった．

明らかな感染，出血，腫瘍壊死，骨転移を認めないが著明な白血球増多症を認める場合，腫瘍から G-CSF が過剰産生されていることが疑われる．肺癌，胃癌など多種の臓器で報告されており，泌尿器系悪性腫瘍では膀胱癌で多く報告されている[11]．G-CSF 産生腫瘍の診断基準として，1）末梢血における好中球優位の白血球増多，2）血清 G-CSF 活性の上昇，3）腫瘍摘出，治療による 1）と 2）の消失，4）腫瘍組織中の G-CSF 活性の証明を満たすこととされていた[2]．しかし最近では抗 G-CSF 抗体を用いた免疫組織化学染色による腫瘍細胞内での G-CSF 産生の証明が可能となったため，容易に G-CSF 産生腫瘍の診断が行えるようになった[12]．自験例は上記 4 つの診断基準をすべて満たしていないが，抗 G-CSF 抗体による免疫染色で腫瘍が濃染されたため G-CSF 産生腫瘍と診断できた．また末梢血白血球数と血清 G-CSF は腫瘍の病勢と相関し，腫瘍マーカーとなりうる[12]．自験例でも GC を施行したが，腫瘍の増大に相関するように白血球数および血清 G-CSF が増加した．Sunitinib に変更し白血球数が減少しているが，これは sunitinib の骨髄抑制が原因と考える．また血清 G-CSF は sunitinib を 4 週間投与した後に測定する予定だったが，完遂する前に DIC を発症し死亡したため測定できなかった．

これまで G-CSF 産生腎細胞癌は10例報告されている（淡明細胞型 4 例，集合管癌 2 例，紡錘細胞型 1 例，分類不能 1 例，その他 2 例）[3,8,13~17]．G-CSF 産生集合管癌は調べた限りすべて本邦からの報告で，自

Table 1. Cases of G-CSF-producing carcinoma of collecting ducts of Bellini

No	Author	Age	Gender	WBC (/mm^3)	G-CSF (pg/ml)	Treatment	Outcome (follow up months)
1	Morikawa (2001)[3]	75	Female	34,100	334	Operation chemotherapy	Dead (7 months affer operation)
2	Sugiura (2007)[8]	67	Male	69,400	64	Operation chemotherapy	Dead (9 months affer operation)
3	Present study	62	Male	20,100	140	Chemotherapy molecular target therapy	Dead (3 months affer diagnosis)

験例が3例目である[3,8]（Table 1）．自験例以外の2例は初診時遠隔転移を認めなかったため手術が施行されているが（症例 No 2 は術前化学療法後），術後早期に再発している．2例とも術後1年以内に死亡しており，予後はきわめて不良である．自験例は診断時すでに遠隔転移を認めていたため，報告例よりさらに予後が不良で，薬物治療にも反応が悪かったと考えられる．

結　　語

G-CSF 産生集合管癌を経験したので報告した．被膜形成不明瞭な腎腫瘍として集合管癌，腎浸潤性尿路上皮癌，悪性リンパ腫などが鑑別疾患として挙げられる．進行例で画像検査のみでは確定診断が困難な場合，診断および治療方針決定のために腎腫瘍生検が有用なことがある．また白血球増多や炎症所見高値を認めるがはっきりした感染の兆候がない場合，腫瘍から G-CSF が過剰に産生されている可能性があるため，血中濃度の測定や免疫組織学的検索を施行することが重要である．

文　　献

1）Tokuda N, Naito S, Matsuzaki Y, et al.: Collecting duct (Bellini duct) renal cell carcinoma: a nationwide survey in Japan. J Urol **176**: 40–43, 2006
2）浅野茂隆：G-CSF 産生腫瘍．最新医 **38**：1290–1292，1985
3）森川弘史，山田幸央，小田裕之，ほか：GCSF 産生ベリニ管癌の1例．泌尿紀要 **47**：485–487，2001
4）松嵜　理：被膜形成の不明瞭な腎癌 Renal tumors without fibrous tumor capsule．病理と臨 **22**：1208–1209，2004
5）Srigley JR and Eble JN: Collecting duct carcinoma of kidney. Semin Diagn Pathol **15**: 54–67, 1998
6）Arnaud M, Morgan R, Frederique L, et al.: Is there a place for radical nephrectomy in the presence of metastatic collecting duct (Bellini) carcinoma? J Urol **169**: 1287–1290, 2003
7）Oudard S, Banu E, Vieillefond A, et al.: Prospective multicenter phase II study of gemcitabine plus platinum salt for metastatic collecting duct carcinoma: results of a GETUG (Groupe d'Etudes des Tumeurs Uro-Génitales) study. J Urol **177**: 1698–1702, 2007
8）Sugiura S, Makiyama K, Nakaigawa N, et al.: Collecting duct carcinoma producing granulocyte-colony-stimulating factor (G-CSF). Int J Urol **14**: 555–557, 2007
9）Miyake H, Haraguchi T, Takenaka A, et al.: Metastatic collecting duct carcinoma of the kidney responded to sunitinib. Int J Clin Oncol **16**: 153–155, 2011
10）Ansari J, Fatima A, Chaudhri S, et al.: Sorafenib induces therapeutic response in a patient with metastatic collecting duct carcinoma of kidney. Onkologie **32**: 44–46, 2009
11）福原秀雄，田村賢司，山崎一郎，ほか：G-CSF 産生腎盂扁平上皮癌の1例．泌尿紀要 **56**：505–508，2010
12）逢坂公人，小林将貴，高野　哲，ほか：腎盂に発生した G-CSF 産生腎浸潤性尿路上皮癌の2例．泌尿紀要 **55**：223–227，2009
13）安田弥子，二瓶直樹，阿部　拓，ほか：顆粒球コロニー刺激因子産生腎癌の1例．臨泌 **49**：1027–1030，1995
14）佐藤　勉，山内尚文，小林大介，ほか：Granulocyte colony stimulating factor (G-CSF) 産生腎癌．臨血 **38**：1189–1193，1997
15）Wang YC, Yang S, Tzen CY, et al.: Renal cell carcinoma producing granulocyte colony-stimulating factor. J Formos Med Assoc **105**: 414–417, 2006
16）Shikata H, Miyazawa K, Ueda Y, et al.: A case of synchronous renal cell carcinoma producing granulocyte colony stimulating factor (G-CSF) and abdominal aortic aneurysm. Jpn J Vasc Surg **15**: 521–524, 2006
17）Kyono Y, Takayama T, Kinoshita M, et al.: Combination therapy with sorafenib and S-1 for renal cell carcinoma producing granulocyte colony-stimulating factor. Int J Clin Oncol **16**: 275–278, 2011

(Received on May 20, 2011
Accepted on July 19, 2011)