前立腺癌診断における 3 Tesla MRI を用いた拡散強調像の有用性に関する検討

島本　力[1]，蘆田　真吾[1]，山崎　一郎[1]，久野　貴平[2]
福原　秀雄[1]，深田　聡[1]，佐竹　宏文[1]，田村　賢司[1]
辛島　尚[1]，鎌田　雅行[1]，井上　啓史[1]，執印　太郎[1]
刈谷　真爾[3]，小川　恭弘[3]
[1]高知大学医学部泌尿器科学教室，[2]国立病院機構高知病院泌尿器科
[3]高知大学医学部放射線医学教室

THE CLINICAL VALUE OF 3 TESLA DIFFUSION-WEIGHTED MAGNETIC RESONANCE IMAGING IN THE DIAGNOSIS OF PROSTATE CANCER

Tsutomu Shimamoto[1], Shingo Ashida[1], Ichiro Yamasaki[1], Takahira Kuno[2], Hideo Fukuhara[1], Satoshi Fukata[1], Hirofumi Satake[1], Kenji Tamura[1], Takashi Karashima[1], Masayuki Kamata[1], Keiji Inoue[1], Taro Shuin[1], Shinji Kariya[3] and Yasuhiro Ogawa[3]
[1]*The Department of Urology, Kochi Medical School*
[2]*The Department of Urology, National Hospital Organization Kochi National Hospital*
[3]*The Department of Diagnostic Radiology and Radiation Oncology, Kochi Medical School*

Diffusion-weighted imaging (DWI) is a magnetic resonance imaging (MRI) method and is considered potentially useful for detecting prostate cancer. We evaluated the clinical value of DWI with apparent diffusion coefficient (ADC) maps in addition to T2-weighted imaging (T2WI) using 3 tesla (3 T) MRI. Thirty-three patients with elevated prostate specific antigen were evaluated by MRI with T2WI and DWI prior to transperineal template-guided mapping biopsy. The MRI findings were compared with the pathology of biopsy specimens in six parts of prostate: both sides of outer peripheral zones, inner peripheral zones, and transition zones. The sensitivities, specificities and accuracies were 42.1, 84.4 and 76.3% in T2WI, 57.1, 84.7 and 80.8% in T2WI/DWI, and 87.5, 85.2 and 85.4% in DWI/ADC using 0.951×10^{-3} mm^2/s as cutoff ADC value. The hazard ratio of patients whose ADC values were under the cutoff was 25.86 by multivariate analysis. Mean ADC values were significantly different between cancer positive and negative cores ($p < 0.001$). The ADC value showed a negative correlation with increasing tumor length ($p = 0.0047$). Although further study with a large number of patients is necessary, DWI/ADC using 3 T MRI is a useful tool for detecting prostate cancer.

(Hinyokika Kiyo **58**: 143-148, 2012)

Key words: Prostate cancer, Diffusion-weighted MRI, ADC map

緒　言

近年，日本における前立腺癌患者，特に早期前立腺癌患者の増加が指摘されており，その原因として，ライフスタイルの欧米化など疫学的要因に加え，前立腺特異抗原（PSA）によるスクリーニングの浸透が挙げられている．現在，早期前立腺癌患者に対する治療法として根治的前立腺全摘除術，密封小線源治療，強度変調放射線治療（IMRT）を含めた放射線外照射など様々な治療が行われており，画像検査による前立腺癌病変の正確な局在診断が，治療法の選択，治療成績の向上において重要な要素となっている．

Magnetic resonance imaging（MRI）は，前立腺の内部構造の描出に優れており，前立腺癌は T2 強調像（T2 weighted imaging: T2WI）で低信号病変として描出される．しかしながら T2W1 での前立腺癌診断の正診率は十分なものではなかった[3)]．そこで最近になり拡散強調画像（diffusion-weighted imaging: DWI）やダイナミック造影 MRI を併用することで診断能が向上したとの報告が散見されるようになった[3~13)]．拡散強調像ではみかけの拡散係数である ADC 値（apparent diffusion coefficient: ADC）を用いた ADC map を作成することで可能であり，癌の存在および局在診断に有用であると報告されている[8)]．

今回われわれは，より高い空間分解能，高コントラストの撮像が可能な 3 T MRI を用いた T2WI，DWI，

ADC map の前立腺癌診断における有用性について経会陰的前立腺生検標本と対比して検討を行った．

対象と方法

2009年1月～2011年2月の間に，経会陰的テンプレート前立腺針生検を施行した33例を対象とした．全例，生検前に3 tesla（3 T）MRI を施行していた．当院では，再生検症例は，合併症などの問題がない限り，全例，経会陰的テンプレート生検を行っており，今回の対象症例とした．また，初回生検でも，MRI を生検前に施行された症例で，経会陰的テンプレート生検に同意された症例も対象に加え検討した．

使用した MRI 装置は GE 社製 Signa HDx で体幹用 phased array coil を用いて T2W1，DWI を撮像した．DWI には echo planar imaiging（EPI）法を用い，b-factor 0 および 1,200 sec/mm^2 で撮像した（Table 1）．MRI の評価は，生検前に PSA 値を知らせず，2名の放射線専門医で行い，T2WI（低信号領域），T2＋DWI（高信号領域），DWI＋ADC map（ADC 値）を総合的に判断し，診断を行った．また ADC 値は DWI 高信号領域に関心領域（ROI）を設定し，測定している．

Table 1. Imaging parameters of DWI

Parameters	Value
Fieldof view	32×32 cm
Matrix size	128×128
TR	4,000 msec
TE	−100 msec
Bandwidth	250 kHz
Number of signals acquired	8
Slice thickness	4.5 mm
Interslice gap	0.5 mm
Direction of motion probing gradients	R/L
b-value	0, 1200 sec/mm^2
Acquisition time	−4 min 20 sec

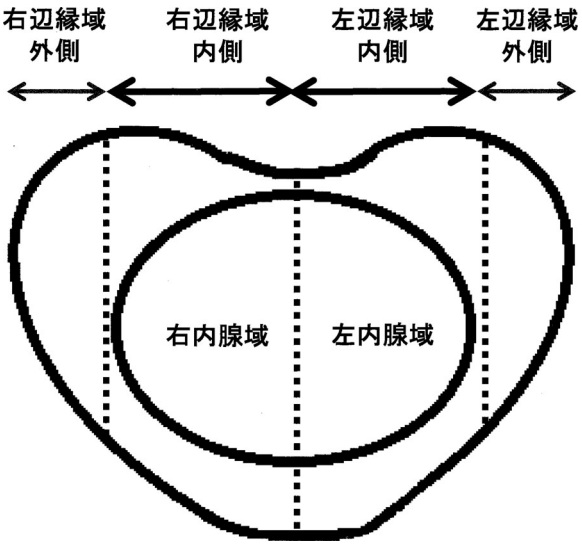

Fig. 1. Schematic illustration for 6 areas analyzed in this study.

生検は低位脊椎麻酔下で Mick Radio-Nuclear Instruments 社製ブラキーセラピー用テンプレートを用いて行った．組織採取部位はテンプレートに沿って均等に1 cm 間隔で行い，MRI 陽性所見がある部位についてはさらに標的生検として追加組織採取を行った．各症例について前立腺を左右の辺縁域（PZ）の内側，外側および移行域（TZ）の計6領域に区分し，3 T MRI 画像所見と病理所見を比較検討した（Fig. 1）．

全対象部位において，T2WI で低信号領域，DWI で高信号領域，また ADC map では ROC 曲線を用いて統計的に最も尤度の高い ADC 値 0.951×10^{-3} mm^2/s をカットオフ値とし，ADC 値がそれ以下の部位を陽性所見とした．その上で対象領域における，T2WI 単独（T2WI），T2WI と DWI の併用（T2WI/DWI），ADC map（DWI/ADC）の3群において，その感度，特異度，正診率を測定した．また得られた ADC 値について癌部と非癌部の値を比較検討するとともに，PSA，生検標本中の腫瘍長の割合，悪性度との関連についても検討を行った．

有意差検定には Wilcoxon 検定，多重比較には Dunnett 法，多変量解析には Cox ハザードモデルを用いた．$p<0.01$ を統計学的有意差ありと判定した．

結　　果

対象となった前立腺癌患者の年齢は，51～83歳（平均68.0歳），初診時PSA値は，3.55～59.4 ng/ml（中央値 7.29 ng/ml），前立腺体積は 14.2～73.32 ml（中央値 34.42 ml），再生検は33例中19例（57.6%）であった（Table 2）．生検を行った33例中17例（51.5%）が癌陽性であり，全198カ所中40カ所（20.2%）に癌を認めた．部位別では，移行域66カ所中7カ所（10.6%），辺縁域132カ所中33カ所（25.0%）と辺縁域でより多くの癌を認めた．癌陽性部位での Gleason score は，6が最も多く20カ所（50.0%），7が13カ所（32.5%），8が6カ所（20.0%），9が1カ所（2.5%）であった．臨床病期は，T1c 1例，T2a 8例，T2b 1例，T2c 5例，T3a 2例であった．癌部の典型的な所見としては T2WI で低信号を呈し，DWI では高信号

Table 2. Patient characteristics

N	33
Age (years)	68.5 (51−83)
Initial PSA (ng/ml)	7.290 (3.55−59.4)
Prostate volume (ml)	30.42 (14.2−73.32)
Re-biopsy	19 (57.6%)

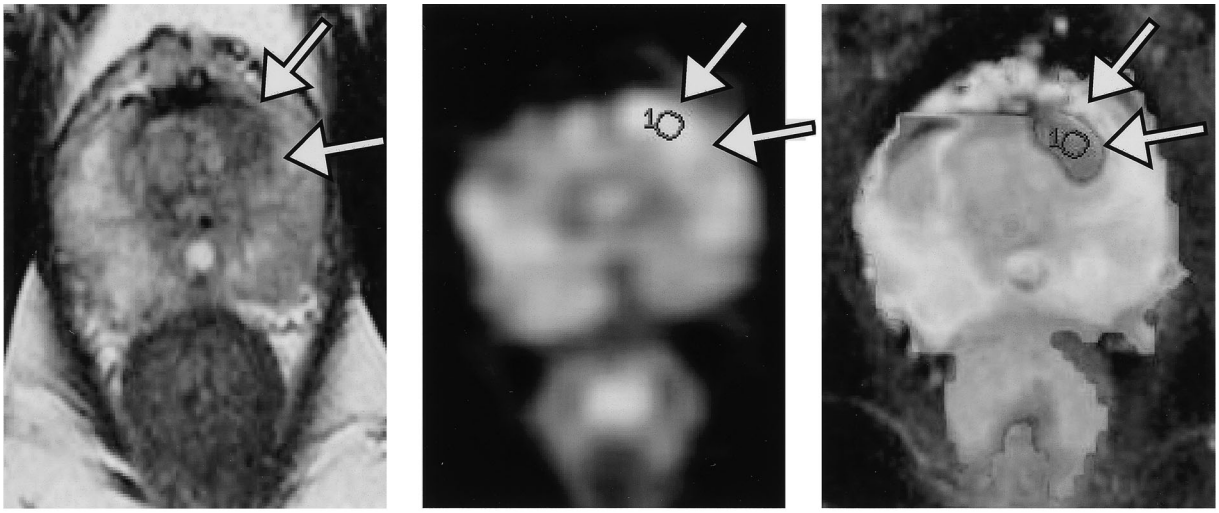

Fig. 2. Representative MR images of prostate cancer are shown. The tumor (arrows) was detected as a low intensity area on T2WI (A) and a high signal area on DWI (B), and showed a lower ADC value (C).

として描出され，癌部の ADC 値は非癌部と比べて低値であった（Fig. 2）.

感度，特異度，正診率は Table 3 で示すように，すべてにおいて T2WI，T2WI/DWI，DWI/ADC の順に高くなり，特に DWI/ADC は感度が87.5％と高値であった．さらに相関関係のない T2WI，DWI/ADC について多変量解析を行ったところ，DWI/ADC で有意差を認め，ADC 低値（0.951×10^{-3} mm^2/s 以下）の患者は前立腺癌であるリスクが25.86倍であった（Table 4）.

Table 3. Sensitivity, specificity, and accuracy of 3 T MRI images

	T2WI (n = 198)	T2WI/DWI (n = 198)	DWI/ADC (n = 198)
Sensitivity	42.1%	57.1%	87.5%
Specifity	84.4%	84.7%	85.2 %
Accuracy	76.3%	80.8%	85.4%

Table 4. Univariate and multivariate statistical analysis

	Univariate p-value	Multivariate	
		p-value	Hazard ratio
T2W1	0.014	0.275	0.879
DWI/ADC	＜0.001	0.001	25.860

次に前立腺を全体，辺縁域，移行域に分け，癌陽性部，癌陰性部それぞれにおける ADC 値の平均値，標準偏差を計測した（Table 5）．全体では癌陰性部の ADC 値が $1.24 \pm 0.22 \times 10^{-3}$ mm^2/s，癌陽性部が $1.01 \pm 0.18 \times 10^{-3}$ mm^2/s と癌陽性部が有意に低値であった（$p < 0.001$）．辺縁域，移行域に分けても癌陽性部が有意に低値であったが，移行域の癌陽性部の ADC 値は $0.85 \pm 0.06 \times 10^{-3}$ mm^2/s と辺縁域の癌陽性部 $1.06 \pm 0.17 \times 10^{-3}$ mm^2/s に比べさらに低値で

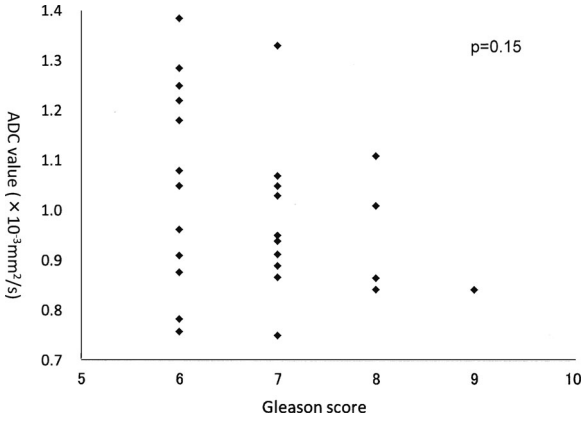

Fig. 3. There was no significant correlation between ADC value and Gleason score (p = 0.15).

Table 5. ADC values of cancer positive and negative areas in PZ + TZ, PZ and TZ

	n	ADCC (mm^2/s)		p-value
		Cancer positive	Cancer negative	
PZ + TZ	198	$1.01 \pm 0.18 \times 10^{-3}$	$1.24 \pm 0.22 \times 10^{-3}$	0.001
PZ	132	$1.06 \pm 0.17 \times 10^{-3}$	$1.24 \pm 0.25 \times 10^{-3}$	0.01
TZ	66	$0.85 \pm 0.06 \times 10^{-3}$	$1.23 \pm 0.18 \times 10^{-3}$	0.001

あった．

癌陽性部位の ADC 値と Gleason score および生検標本中の腫瘍長の割合について解析を行ったところ，

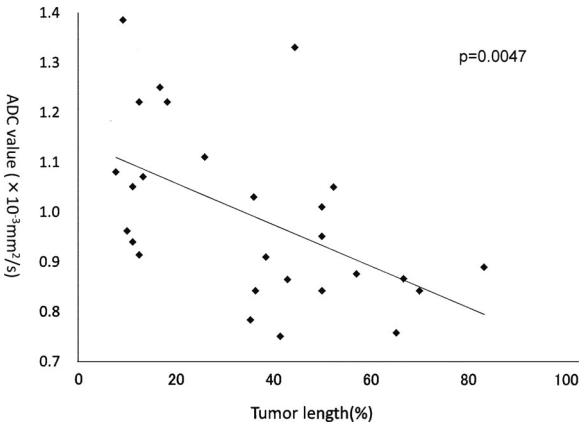

Fig. 4. The ADC value demonstrated a negative correlation with increasing tumor length (P = 0.0047).

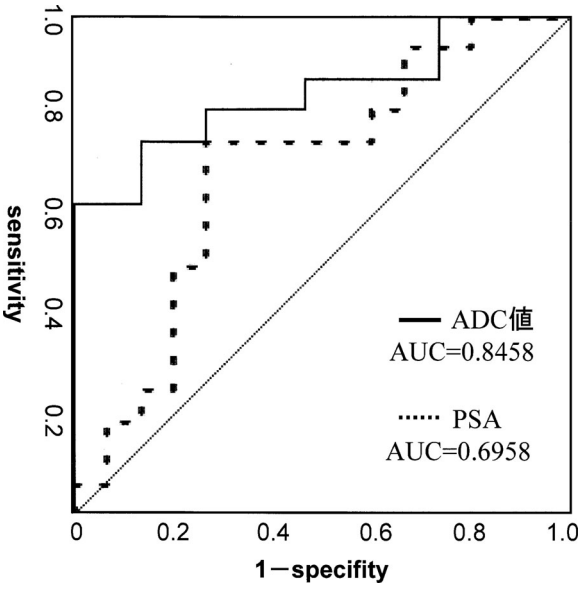

Fig. 5. ROC curve analysis indicated AUC for ADC value is larger than that for PSA.

Gleason score が増えれば ADC 値は低下する傾向にあるが，有意差は認めなかった（p = 0.15）（Fig. 3）．一方，生検標本中の腫瘍長の割合と ADC 値との間に有意な相関を認めた（p = 0.0049）（Fig. 4）．

また，前立腺癌診断における ADC 値の有用性について，ROC 解析を行ったところ，PSA の AUC（area under ROC curve）が0.6958であったのに対し，ADC 値の AUC は0.8458であり，前立腺癌診断において ADC 値は有用な診断ツールの 1 つであると考えられた（Fig. 5）．

考　　察

日本は諸外国に比べ MRI の普及率が高く，低コストであることから，以前より前立腺癌の局在診断，病期診断に MRI が多く用いられてきた[4]現在，前立腺癌における MRI の役割は，主に病期診断であり，特に被膜外浸潤や精嚢浸潤の診断に大きな役割を果たしている．より精度の高い診断を行うため，画像分解能向上を目的に，一部の施設では経直コイルが使用されてきたが，侵襲的で，時間がかかるため広く普及しなかった．最近になり 3 T MRI の登場で，経直コイルを用いなくても，高い分解能の撮像が可能となり[9]，非侵襲的に，短時間でより精度の高い画像評価が可能となった．

一方前立腺内部の病巣診断，局在診断には T2 強調画像のみでは限界があり，最近拡散強調画像やダイナミック造影を併用した報告が多くみられるようになった[1]．特に拡散強調画像は患者への侵襲も少なく，T2 強調画像，拡散強調画像，ダイナミック造影の中でもっとも偽陽性率が低いと言われており[8]，前立腺癌診断に有用な検査として期待されている．拡散強調画像は水分子の拡散運動を画像化する方法であり，現在まで脳外科領域での急性期脳梗塞の病変検出，鑑別に幅広く用いられてきた．最近では脳腫瘍や体幹部の腫瘍への応用が可能になり，前立腺癌にも用いられるよ

Table 6. Reported studies for MRI to detect prostate cancer

	n		T2WI			T2WI/DWI			DWI/ADC		
			Sensitivity	Specifity	Accuracy	Sensitivity	Specifity	Accuracy	Sensitivity	Specifity	Accuracy
Hatano[1]	82	1.5 T with endorectal coil	42%	94%	NA	50%	96%	NA	NA	NA	NA
Tanimoto[5]	83	1.5 T wlth endorectal coil	73%	54%	64%	85%	84%	85%	NA	NA	NA
Lim[6]	52	1.5 T with endorectal coil	67-74%	77-79%	77%	81-88%	88-89%	86-88%	NA	NA	NA
Kitajima[11]	53	3 T with phased array coil	61%	91%	84%	77%	93%	89%	NA	NA	NA
Kim[12]	36	3 T with phased array coil	66%	63%	NA	84%	86%	NA	NA	NA	NA
自験例	33	3 T with phased array coil	42%	84%	76%	57%	85%	81%	88%	85%	85%

NA : data not available.

うになった．前立腺癌では細胞内，細胞外とも水分子の拡散能が低下しているため，辺縁域癌，内線癌ともに拡散低下域として描出される[6]．そのため，T2 では鑑別困難な移行域や前葉繊維筋性間質（AFS）での癌検出能に優れるとされている[3]．拡散強調画像ではみかけの拡散係数，ADC 値を測定し，ADC map を作成することが可能である．ADC map は DWI に比べ，膀胱など液体を含む臓器による影響（T2-shine-through）を受けにくいとされ，DWI での癌診断を行う際は，DWI と ADC map の対比することで，より精度の高い診断が可能と考えられる[8]．

今回われわれが報告した結果を他報告と比較すると，T2WI と T2WI/DWI の感度，特異度，正診率に有意な差は認めなかったが，DWI/ADC は，自験例および他報告の T2WI や T2WI/DWI と比べ同等以上の成績であり，特に感度は他報告より優れており（Table 6），さらに ROC 解析の結果からも，DWI/ADC は前立腺癌診断において，有用な診断ツールになりえると考えられた．

一般的に癌陽性部では癌陰性部に比べ ADC 値が有意に低値になるとされている[4]．本報告でも癌部と非癌部の ADC 値は有意に差を認めた．しかし癌部と非癌部の ADC 値にはオーバーラップがあり，他報告[10]でも指摘されているように現時点で PSA のようなカットオフ値を決めるのは困難と考えられている．オーバーラップの原因として，辺縁域では慢性前立腺炎，内線領域では肥大結節で ACD 低値となることが指摘されている．しかし，それぞれ T2 強調像で特徴的な所見を示し，慢性炎症部位は楔形や扇状の形態，また肥大結節は被膜を有し，内部に高信号のスポットが混在[3,8]し，ADC 低値でもそれらの所見がある部位を除外することで，より癌の検出能が上がると考えられる．

さらにわれわれは癌部の ADC 値と生検標本の病理組織の関係について検討を行った．まず癌部の ADC 値と Gleason score について多重比較を行ったが，Gleason score が高いほど ADC 値が上昇する傾向はあったものの，有意差を認めなかった（Fig. 2）．ADC 値と悪性度の相関を指摘する報告[13]もあり，症例を蓄積して再度検討する必要があると考えられた．また ADC 値と生検標本中の腫瘍長の割合を比較したところ，腫瘍の割合が増すほど有意に ADC 値が低下した（Fig. 3）．生検の腫瘍長の割合は全摘標本での腫瘍体積や pathological stage と相関があると報告[14]されており，ADC 値は腫瘍体積や pathological stage と相関がある可能性が示唆された．腫瘍体積と ADC 値の相関関係は他文献でも報告されている[10]．前立腺癌では腫瘍体積が大きいほど，悪性度や浸潤度が高く，細胞密度が上昇する傾向にあり[15]，そのため ADC 値が低値となる可能性が考えられた．

われわれは 3 T MRI を用いた拡散強調画像による生検前の病巣診断，局在診断を行い，さらに経会陰的テンプレート生検を行うことで，経直腸的前立腺生検では採取困難とされる前立腺腹側などの癌の取り残しを減少させ，より精度の高い病巣診断，局在診断を試みている．一方高齢者や合併症の多い患者に対しては，生検前に 3 T MRI による画像診断を行うことで，生検適応を判断し，不必要な生検を避ける試みを行っている．本報告は retrospective に MRI 画像と生検標本を比較したものであり，今後全摘標本との比較検討や多数例を対象とした prospective な検討が必要と考えられた．

結　　語

ADC map を併用した拡散強調像による 3 T MRI 画像は，前立腺癌診断において，有用な診断ツールであると考えられた．

文　　献

1）波多野浩史，津田　恭，川村憲彦，ほか：前立腺癌の局在診断における MRI 拡散強調画像の有用性の検討―前立腺全摘標本との比較．日泌尿会誌 **101**：603-608，2010
2）谷本伸弘：第 1 章泌尿器癌の画像診断　Ⅲ前立腺癌の新しい画像診断．卒後教育・生涯教育テキスト **13**：2008
3）北島一宏，楫　　靖：腹部 MRI の最新動向：前立腺 MRI の最新動向．断層映像研会誌 **36**：167-178，2009
4）伊藤博敏，高畑暁子，西田香織，ほか：MRI による限局性前立腺癌の staging：拡散強調像を含めて．泌尿器外科 **21**：37-46，2008
5）Tanimoto A, Nakashima J, Kohno H, et al.: Prostatic cancer screening: the clinical value of diffusion-weighted imaging and dynamic MRI in combination with T2-weighted imaging. J Magn Reson Imaging **25**: 146-152, 2007
6）Lim HK, Kim JK, Kim KA, et al.: Prostate cancer: apparent diffusion coefficient map with T2-weighted images for detection-a multireader study. Radiology **250**: 145-151, 2009
7）Futterer JJ, Heijmink SWTPJ, Scheenen TWJ, et al.: Prostate cancer localization with dynamic contrast-enhanced MR imaging and proton MR spectroscopic imaging. Radiology **241**: 449-558, 2006
8）渡邊祐司，永山雅子，光井英樹，ほか：前立腺癌の拡散強調 MRI．映像情報 Med **42**: 476-481, 2010
9）迫田　順，内田政史，才田義文，ほか：前立腺癌における 3 T MRI の臨床応用．映像情報 Med **40**: 882-886, 2008
10）滋野和志，洲村正裕，米田達明，ほか：前立腺癌

検出における拡散強調画像の有用性．西日泌尿 **68**：474-479，2006
11）Kitajima K, Kaji Y, Fukabori Y, et al.: Prostate cancer detection with 3 T MRI: comparison of diffusion-weighted imaging and dynamic contrast-enhanced MRI in combination with T2-weighted imaging. J Magn Reson Imaging **31**: 625-631, 2010
12）Kim CK, Park BK, Lee HM, et al.: Prediction of locally recurrent prostate cancer after radiation therapy: incremental value of 3 T diffusion-weighted MRI. J Magn Reson Imaging **29**: 391-397, 2009
13）片平和博：前立腺癌 MRI の有用性 前立腺全摘標本700例との対比で得た知見．第6回泌尿器腫瘍放射線研究会抄録 pp 52-53，2010
14）Sebo TJ, Bock BJ, Cheville JC, et al.: The percent of cores positive for cancer in prostate needle biopsy specimens is strongly predictive of tumor stage and volume at radical prostatectomy. J Urol **163**: 174-178, 2000
15）蜂矢隆彦，一瀬岳人，小林堅一郎，ほか：前立腺全摘標本における腫瘍体積と腫瘍前立腺体積比に関する病理組織学的検討．日泌尿会誌 **89**：546-551，1998

(Received on August 10, 2011
Accepted on November 9, 2011)