浸潤性膀胱癌に対する術前抗癌化学療法としての GC 療法と MVAC 療法の比較

川村　憲彦，松下　　慎，岡田　宜之
氏家　　剛，任　　幹夫，辻畑　正雄
大阪労災病院泌尿器科

RELATIVE EFFICACY OF NEOADJUVANT GEMCITABINE AND CISPLATIN VERSUS METHOTREXATE, VINBLASTINE, ADRIAMYCIN, AND CISPLATIN IN THE MANAGEMENT FOR MUSCLE-INVASIVE BLADDER CANCER

Norihiko Kawamura, Makoto Matsushita, Takayuki Okada,
Takeshi Ujike, Mikio Nin and Masao Tsujihata
The Department of Urology, Osaka Rosai Hospital

Systemic cisplatin-based chemotherapy regimens are the gold standard in advanced bladder cancer. Gemcitabine plus cisplatin (GC) therapy has often been used, although there is no significant evidence that it is better than methotrexate, vinblastine, adriamycin, and cisplatin (MVAC) therapy in neoadjuvant chemotherapy. We retrospectively evaluated the relative efficacy of the two chemotherapeutic regimens in the management of muscle-invasive bladder cancer on patients who had had radical cystectomy for clinical stage T2-T4, N and, M0 bladder cancer. Fourteen patients (24.1%) and 44 (75.9%) patients were treated with GC and MVAC therapy, respectively. GC therapy was significantly more effective than MVAC therapy in pathological down-staging (to pT0) rate. On multivariate analysis, the choice of regimen (MVAC) was an independent predictor of the presence of residual cancer after a neoadjuvant chemotherapy. The clinical response to neoadjuvant GC therapy was superior to that to neoadjuvant MVAC therapy. Moreover, GC therapy was associated with less non-hematologic toxicity than MVAC therapy, especially with respect to the occurrence of nausea.

(Hinyokika Kiyo **59**: 277-281, 2013)

Key words: Neoadjuvant chemotherapy, Bladder cancer

緒　　言

浸潤性膀胱癌に対し，根治的膀胱全摘除術前に術前抗癌化学療法を施行することで，手術療法単独群より死亡リスクが減少することが前向き研究の結果として示されている[1]．術前抗癌化学療法の regimen として Grossman ら[1] が行った MVAC 療法（M：methotrexate，V：vinblastine，A：doxorubicin，C：cisplatin）が以前より行われてきたが，進行性および転移性膀胱癌に対しては GC 療法（G：gemcitabine，C：cisplatin）が MVAC 療法と同等の効果を持ち，忍容性に優れていることから[2,3]，GC 療法を選択することが一般的となっている．しかし，術前抗癌化学療法における GC 療法と MVAC 療法の効果の比較については，様々な報告があるもの[4~7]，その必要コース数や効果について一定の見解は得られていない．われわれは現在にいたるまで術前抗癌化学療法として，2コースの MVAC 療法もしくは GC 療法を行ってきたので，これらの結果をもとに，後ろ向きに術前抗癌化学療法における GC 療法と MVAC 療法の比較検討を行った．

対 象 と 方 法

対象は，1997年6月より2011年6月までの期間に，術前抗癌化学療法を行った後に膀胱全摘除術を受けた浸潤性膀胱癌症例58例とした．Regimen の選択は術前抗癌化学療法の施行時期によって異なり，1997年6月より2009年4月までは MVAC 療法（methotrexate 30 mg/m^2 on days 1，15，and 22；vinblastine 3 mg/m^2 on days 2，15，and 22；doxorubicin 30 mg/m^2 on day 2；and cisplatin 70 mg/m^2 on day 2）を，それ以降は GC 療法（gemcitabine 1,000 mg/m^2 on days 1，8，and 15；and cisplatin 70 mg/m^2 on day 2）を行った．Grade 3 以上の好中球数減少，もしくは grade 2 以上の血小板減少が出現した場合には，MVAC 療法では day 15 または 22 の methotrexate と vinblastine の投与を中止し，GC 療法では，day 8 または 15 の gemcitabine の投与を中止した．また，grade 4 の好中球減少，grade 4 の血小板減少が生じた場合，次 cycle の抗癌剤投与量を

10%減量した．なお，当院において膀胱全摘除術を前提とした術前抗癌化学療法施行例では，病勢進行により膀胱全摘除術を施行しなかった症例は認めなかった．術前抗癌化学療法前の進達度の評価（cT 分類）は，経尿道的膀胱腫瘍切除術（TURBT）の病理組織診断に，TURBT 前の骨盤 MRI 検査を加えて行った．術前抗癌化学療法として，GC 療法を施行された14例と MVAC 療法を施行された44例における，施行 cycle 数・薬剤投与量・副作用・進展度低下率・非再発生存率・疾患特異的生存率を比較した．2 群間の比較には，t 検定ならびに $\chi 2$ 検定を用いた．非再発生存率・疾患特異的生存率に関しては，Kaplan-Meier 法を用いて検討し，有意差検定には Logrank test を用いた．また，術前抗癌化学療法後に残存腫瘍が存在する危険因子について検討するために，尿路上皮癌症例を対象に，年齢・性別・cT 分類・cN 分類・術前抗癌化学療法の regimen の 5 つの因子について，ロジスティック回帰分析を行った．副作用の評価は，有害事象共通用語基準 v 4.0 日本語訳 JCOG/JSCO（Japanese Common Terminology Criteria of Adverse Events version 4.0（CTCAE）に基づいて行った．

結　　果

GC 療法14例と MVAC 療法44例の患者背景を Table 1 に示す．2 群間において年齢・性別に有意差はなかったが，GC 療法群は最近に施行された症例であるため，観察期間に関しては有意に GC 療法群が短いという結果であった（p＜0.001）．尿路上皮癌と非尿路上皮癌が併存する症例は 2 例あり，2 例とも大部分が非尿路上皮癌で占められる症例であったため，今回の検討ではこの 2 例を，非尿路上皮癌の群へ含めた．術前抗癌化学療法の施行 cycle 数に関しては，MVAC 療法群・GC 療法群ともにすべての症例で 2 cycles であった．投与できた薬剤量に関しては，MVAC 療法施行群では，methotrexate（MTX）68.8%，vinblastine（VLB）68.8%，doxorubicin（ADM）100%，cisplatin（CDDP）99.3%であった．一方，GC 療法施行群では，gemcitabine（GEM）74.3%，CDDP 96.6%であった．

術前抗癌化学療法に伴う副作用について，Table 2 に示す．Grade 3 以上の血小板減少の頻度が GC 療法群において有意に多かった（p＝0.049）が，grade 2 以上の嘔気に関しては GC 療法群において有意に少なかった（p＝0.021）．

膀胱全摘除術後の病理組織診断時における進達度（pT 分類）に関しては，残存病変なしの症例は，MVAC 群と GC 群においておのおの11例（25%），9 例（64.3%）であり，GC 群で有意に残存病変なしの

Table 1.　Clinical characteristics of patients receiving neoadjuvant chemotherapy

	MVAC (n＝44)	GC (n＝14)	*P value*
Sex			
Male	37	10	0.433
Female	7	4	
Mean age (y)	65 (37–78)	68 (42–77)	0.695
Median follow-up (y)	3.35 (0.47–11.1)	1.81 (0.21–2.97)	＜0.001
Clinical T stage			
T2a/b	11	6	0.311
T3a	6	0	
T3b	21	7	
T4a	5	0	
T4b	1	1	
Clinical N stage			
N0	35	12	0.470
N1	9	2	
N2	0	0	
Histology			
Urothelial carcinoma (UC)	40	13	0.652
Non UC	4	1	
Average number of chemotherapy cycles	2	2	1.000
Achieved drug intensity			
	MTX　68.8%	GEM　74.3%	
	VLB　68.8%		
	ADM　100%		
	CDDP　99.3%	CDDP　96.6%	

症例が多かった（p＝0.011）．リンパ節転移を認めた症例の頻度に関しては両群間に有意差を認めなかった（Table 3）．

Table 2. Toxicity profile of neoadjuvant MVAC and GC

	MVAC (n＝44)	GC (n＝14)	*P value*
Neutropenia (grade 3 or 4)	14	7	0.338
Anemia (grade 3 or 4)	1	0	0.759
Thrombocytopenia(grade 3 or 4)	5	5	0.049
Febrile neutropenia	3	1	0.536
Nausea (grade 2 or 3)	20	1	0.021
Mucositis (grade 2 or 3)	7	0	0.174

Table 3. Pathological data and patient outcome in neoadjuvant chemotherapy

	MVAC (n＝44)	GC (n＝14)	*P value*
Pathological T stage			
No residual tumor cell	11 (25.0%)	9 (64.3%)	0.011
Ta or 1 or Tis	8 (18.2%)	2 (14.3%)	
T2a/b	4 (9.0%)	1 (7.1%)	
T3a/b	16 (36.4%)	0 (0 %)	
T4a/b	5 (11.4%)	2 (14.3%)	
Pathological N stage			
N0	36 (81.8%)	12 (85.7%)	0.719
N1	6 (13.6%)	2 (14.3%)	
N2	2 (4.6%)	0 (0 %)	
Clinical outcome			
Alive without disease	24 (54.5%)	12 (85.7%)	
Alive with disease	2 (4.5%)	0 (0 %)	
Dead of disease	18 (40.9%)	2 (14.3%)	

MVAC 療法群と GC 療法群おのおのの疾患特異的生存率ならびに非再発生存率を Fig. 1 に示す．いずれの生存率においても，両群間に有意差を認めなかった（疾患特異的生存率：p＝0.687，非再発生存率：p＝0.188）．

また，術前抗癌化学療法後の膀胱全摘除術時に残存腫瘍が存在する危険因子に関してロジスティック回帰分析を行った．なお，病理組織診断において尿路上皮癌とは異なる組織型を有していた症例（5例）では，すべての症例で腫瘍の残存を認めた．このため，この5例を省いた53例において，年齢・性別・術前抗癌化学療法の regimen・cT 分類・cN 分類の5つの因子について，回帰分析を行った．結果，術前に GC 療法を選択することは，摘除した膀胱に腫瘍が残存するリスクを有意に低下させる因子（p＝0.015）となった（Table 4）．

考　　察

転移のない筋層浸潤性膀胱癌に対する治療の1つとして，膀胱全摘除術は現在に至るまで重要な地位を占めている．一方で，これまでも膀胱全摘除術の治療成績を向上させるために，放射線療法や化学療法を組み合わせる集学的治療が試みられてきた．近年，術前抗癌化学療法として MVAC 療法を施行することによって，手術療法単独群より死亡リスクが減少することが報告された[1]．同様にメタアナリシスにおいても術前抗癌化学療法として CDDP を含む化学療法を施行した上で局所療法として膀胱全摘除術もしくは放射線外照射療法を施行すると，術前抗癌化学療法施行群では5年生存率が6.5%改善する，と報告されている[8]．

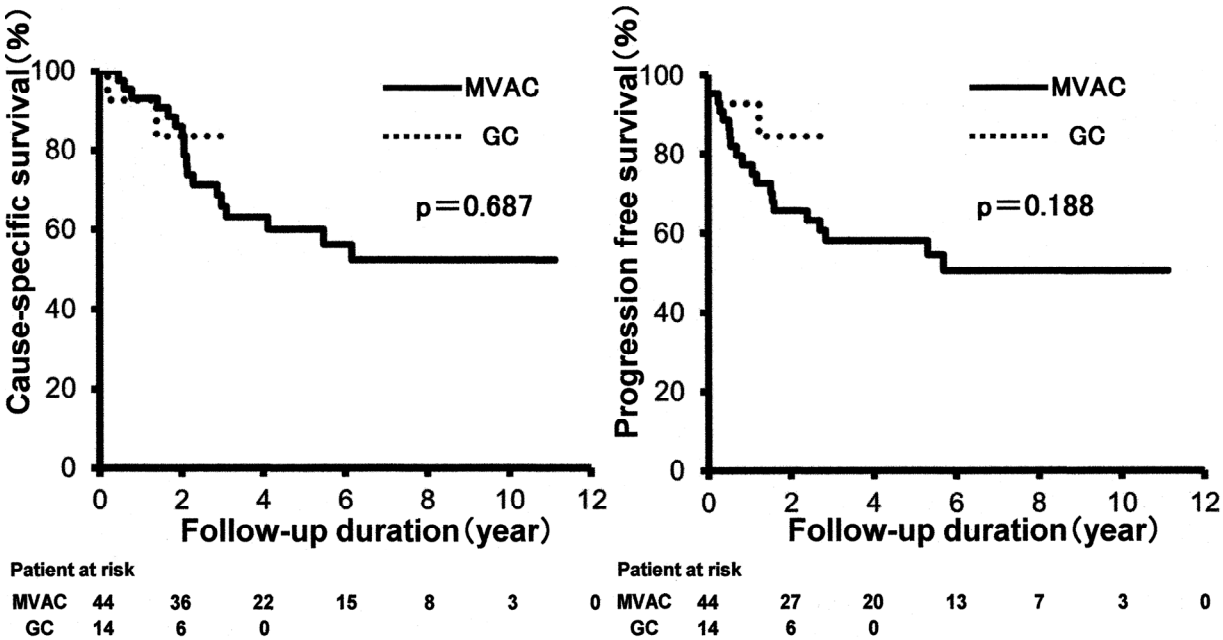

Fig. 1. Cause-specific survival and progression-free survival for the entire cohort.

Table 4. Effect of clinical variables on the presence of residual cancer at cystectomy (logistic regression analysis)

	Hazard ratio	95% CI	P value
Age (≧64 y)	0.850	0.255 to 2.839	0.792
Sex (female)	0.676	0.151 to 3.018	0.608
Chemotherapy (GC)	0.186	0.048 to 0.722	0.015
cT stage (≧cT3)	1.274	0.341 to 4.759	0.719
cN stage (≧cN1)	0.424	0.098 to 1.829	0.250

術前抗癌化学療法の regimen としては，MVAC 療法が代表的であるが，副作用発現率が高く投与量を減少させることが多いため，近年はより副作用の少ない regimen が好まれる傾向にある．進行性膀胱癌ならびに転移性の膀胱癌に対して GC 療法が MVAC 療法と同等の効果を持ち，また忍容性に優れていると言われている[2,3]現在，gemcitabine などに代表される新規抗癌剤を用いた regimen が術前抗癌化学療法として，どのような評価を受けていくかが重要である．最近，GC 療法と MVAC 療法を比較した術前抗癌化学療法の治療成績が 2 つ報告された．Dash らは，術前抗癌化学療法として，GC 療法が MVAC 療法と同じ程度の進展度低下効果と無病生存率を有するという肯定的な報告をしている[4]．しかし，Weight らは，GC 療法を含む MVAC 療法以外の化学療法では即時膀胱全摘群と比して病理組織学的な CR 率を増加させる効果がなく，全生存率も改善させないとして，MVAC 療法以外の regimen に否定的な報告をしている[5]．これらの結果を検証するためにも，前向き試験の結果が待たれるところである．

われわれの検討では，GC 療法群は MVAC 療法群に比して grade 3 以上の血小板減少の頻度が高かった（p＝0.049）．一方，嘔気に関しては，GC 療法群が MVAC 療法群より有意に少ないという結果であったが，GC 療法を開始した2009年より当院でアプレピタントの使用が開始されており，GC 療法群14例のうち，アプレピタントが 6 例に使用されているため，regimen 間の比較は困難と思われる．

制癌効果に関しては，今回の検討において，残存病変なしの症例が MVAC 療法で25.0%，GC 療法で64.3%であり，$\chi 2$ 検定では GC 療法の方が残存病変なしとなる傾向が有意に高かった（p＝0.049）．また，ロジスティック回帰分析でも，GC 療法は膀胱の残存腫瘍のリスクを低下させる唯一の因子となった（p＝0.015）．残存病変のないことは予後良好であるための重要な因子と言われており[1]，残存病変が消失する割合は術前抗癌化学療法として regimen が適切かを決める要因の 1 つになると考えられる．この観点からは，今回の検討では GC 療法は MVAC 療法より術前抗癌化学療法の regimen として好ましい可能性がある．しかし，今回の検討はあくまで後ろ向きの検討であり，様々なバイアスの存在を考えなければならない．組織学的異型度や performance status には 2 群間に有意差はなかった．しかし，統計学的には有意差ではないものの，cT3 以上の症例数が MVAC 療法群で 33 例（75%），GC 療法群で 8 例（57%）であり，MVAC 療法群で進行例が多い傾向があり，結果に影響を及ぼした可能性もある．また，臨床病期において筋層浸潤癌と診断した症例で残存病変なしとなる症例が GC 療法群に多い原因として，化学療法前の経尿道的切除術（TUR）において近年，より深く広範囲に切除する傾向があることなども考えられ，後ろ向きの比較では，TUR の程度について統一できないことから，「残存病変なし」を endpoint として比較することが望ましくない可能性もある．そのため，今後は組織学的治療効果判定基準などによる regimen 間の比較も重要と思われる．

また regimen の是非を判断する要素として，cN＋症例に対する効果も重要である．今回の検討では，cN＋ 症例は MVAC 群で 9 例，GC 群で 2 例と少なく，2 群間の比較は行わなかった．われわれが検索しえた限りでは，cN＋ 症例における術前抗癌化学療法としての MVAC 療法と GC 療法を比較した報告は認められなかったが，cN＋ 症例における MVAC 療法・GC 療法おのおのを論じた報告は少ないながらも存在する．Nieuwenhijzen ら[9]は，cN＋ 症例において術前抗癌化学療法として MVAC 療法を施行した症例を検討しており，膀胱全摘除術を施行した51例中14例（27.5%）に pathological complete response（pCR）を得られたと述べている．この報告は膀胱全摘除術前にリンパ節腫大のある症例に対して，針生検またはリンパ節郭清を行い病理学的に膀胱癌のリンパ節転移と診断された症例を対象としており，偽陽性を含まない症例において27.5%に pCR が得られたことは興味深い．しかし，診断のためのリンパ節郭清が治療的効果をもたらし pCR に貢献した可能性も考えられるため，結果の解釈に注意が必要である．一方，Scosyrev ら[10]は，局所進行性膀胱癌における術前抗癌化学療法として GC 療法を施行した群と手術療法単独群とを比較しており，pT0　の出現率は併用群で有意に増加したが，pN0 の出現率には両群間に有意差がなかったと述べている．今後，cN＋ 症例における，regimen 間の比較・検討をしていくことも重要であると思われた．

結　　語

今回，われわれは術前抗癌化学療法としての GC 療法・MVAC 療法の比較を行った．GC 療法は

MVAC 療法と同等の治療効果を有する可能性があると考えられた.

文　　献

1) Grossman HB, Natale RB, Tangen CM, et al.: Neoadjuvant chemotherapy plus cystectomy compared with cystectomy alone for locally advanced bladder cancer. N Engl J Med **349**: 859–866, 2003
2) Von der Maase H, Hansen SW, Roberts JT, et al.: Gemcitabine and cisplatin versus methotrexate, vinblastine, doxorubicin, and cisplatin in advanced or metastatic bladder cancer: results of a large, randomized, multinational, multicenter, phase III study. J Clin Oncol **18**: 3068–3077, 2000
3) Von der Maase H, Sengelov L, Roberts JT, et al.: Long-term survival results of a randomized trial comparing gemcitabine plus cisplatin, with methotrexate, vinblastine, doxorubicin, plus cisplatin in patients with bladder cancer. J Clin Oncol **23**: 4602–4608, 2005
4) Dash A, Pettus JA 4th, Herr HW, et al.: A role for neoadjuvant gemcitabine plus cisplatin in muscle-invasive urothelial carcinoma of the bladder: a retrospective experience. Cancer **113**: 2471–2477, 2008
5) Weight CJ, Garcia JA, Hansel DE, et al.: Lack of pathologic down-staging with neoadjuvant chemotherapy for muscle-invasive urothelial carcinoma of the bladder. Cancer **115**: 792–799, 2009
6) Kaneko G, Kikuchi E, Matsumoto K, et al.: Neoadjuvant gembitabine plus cisplatin for muscle-invasive bladder cancer. Jpn J Clin Oncol **41**: 908–914, 2011
7) Yeshchina O, Badalato GM, Wosnitzer MS, et al.: Relative efficacy of perioperative gemcitabine and cisplatin versus methotrexate, vinblastine, adriamycin, and cisplatin in the management of locally advanced urothelial carcinoma of the bladder. Urology **79**: 384–390, 2012
8) Winquist E, Kirchner TS, Segal R, et al.: Neoadjuvant chemotherapy for transitional cell carcinoma of the bladder: a systematic review and meta-analysis. J Urol **171**: 561–569, 2004
9) Nieuwenhuijzen JA, Bex JA, Meinhardt W, et al.: Neoadjuvant methotrexate, vinblastine, doxorubicin and cisplatin for histologically proven lymph node positive bladder cancer. J Urol **174**: 80–85, 2005
10) Scosyrev E, Messing EM, van Wijngaarden E, et al.: Neoadjuvant gemcitabine and cisplatin chemotherapy for locally advanced urothelial cancer of the bladder. Cancer **118**: 72–81, 2012

(Received on November 7, 2012
Accepted on January 9, 2013)