膀胱癌に対する尿路変向術の周術期にコレステロール結晶塞栓症を発症した１例

藤川　祥平，井口　　亮，野口　哲哉，佐々木　美晴
静岡市立静岡病院

CHOLESTEROL CRYSTAL EMBOLIZATION FOLLOWING URINARY DIVERSION: A CASE REPORT

Shohei Fujikawa, Ryo Iguchi, Tetsuya Noguchi and Miharu Sasaki
The Department of Urology, Shizuoka City Shizuoka Hospital

Cholesterol crystal embolization (CCE) is a cardiovascular disorder with poor prognosis, causing multiple organ failure. The primary pathological condition of the disease is embolization of cholesterol crystals in peripheral vessels. We report a case of CCE following urinary diversion. The patient is a 82-year-old male with history of hypertention, pneumonectasia, interstitial pneumonia, and heavy smoking. He was afflicted with advanced bladder cancer. He underwent urinary diversion, and had been scheduled for palliative radiotherapy. The next day, he developed thromboembolism of the left lower leg as a complication of urinary diversion. Thrombectomy by endovascular catheter procedure was performed immediately, and anticoagulant therapy was started. The day after the thrombectomy, his lower legs showed livedo reticularis and toes showed cyanosis (blue toe). Since the laboratory data showed acute deterioration in renal function, hemodialysis was initiated. Three days after the thrombectomy he died of multiple organ failure. At autopsy, diffuse atherosclerosis of the aorta was observed, and cholesterol crystal emboli were found in the skin of the left foot; and, the diagnosis of CCE was confirmed. This case suggests that tissue examinations for early diagnosis and stopping anticoagulant therapy are preferred when CCE is suspected.

(Hinyokika Kiyo **61**: 99-102, 2015)

Key words: Cholesterol crystal embolization (CCE), Bladder cancer

緒　　言

コレステロール結晶塞栓症（cholesterol crystal embolization: CCE）は多彩な臓器障害を来たす心血管系疾患であり，コレステロール結晶の飛散による末梢小血管塞栓が本態である．本疾患は診断に難渋する事が多く，進行すると重篤な経過をたどることが知られている．近年，循環器領域における報告は増加しているものの，泌尿器科疾患に関連した CCE の報告は稀である．今回，われわれは進行膀胱癌に対する尿路変向術の周術期に CCE を発症して死亡し，剖検に至った１例を経験したので報告する．

症　　例

患　者：82歳，男性

主　訴：無症候性肉眼的血尿

既往歴：1992年に胃十二指腸穿孔にて胃亜全摘術．慢性腎不全．高血圧．肺気腫．間質性肺炎．

生活歴：タバコ20～30本/日×42年

家族歴：母が肝臓癌．その他特記事項なし．

現病歴：2012年12月無症候性肉眼的血尿を主訴に当科受診．CT 所見および経尿道的腫瘍生検にて膀胱癌 T3bN0M0 と診断した．高齢であり，呼吸器疾患の合併もあることから膀胱全摘を避け，尿路変向術後に姑息的に放射線治療を行う方針とした．術前検査では腰椎麻酔下に尿路変向を行うことが難しいと思われる所見は認められなかった．

初診時現症：身長 158 cm．体重 48 kg．血圧 130/68 mmHg．脈拍108回/分．四肢および体幹の皮膚に異常所見なし．

画像検査所見：胸腹部 CT では膀胱前壁に腫瘍を認め，周囲脂肪組織への浸潤が疑われた．明らかな転移性病変は認めず．右内腸骨動脈に血栓閉塞が認められたが，特に症状はなかった．

尿検査所見：

尿定性；pH 5.5，尿蛋白（3＋），尿糖（－）

尿沈渣；RBC 10～19/HPF，WBC 10～19/HPF

血液検査所見：

生化学；AST 88 U/l，ALT 77 U/l，ALP 195 U/l，CHE 122 U/l，LDH 238 U/l，r-GTP 53 U/l，AMY 66 U/l，BUN 21.6 mg/dl，CRE 1.42 mg/dl，UA 5.5 mg/dl，総蛋白 5.9g/dl，CRP 5.91 mg/dl，Na 133 mEq/l，

C l98 mEq/l，K 4.7 mEq/l，Ca 8.3 mg/dl，T-BIL 0.5 mg/dl

血　算；WBC 6,900/μl，RBC 384×10^4/μl，HB 13.1 g/dl，HT 38.2%，PLT 26.1×10^4/μl

治療経過：2013年1月，両側尿管皮膚瘻造設術を施行した．

手術所見：手術時間3時間14分．出血量 134 ml．腰椎麻酔および硬膜外麻酔下，仰臥位にて手術を開始．臍上から恥骨上縁までの正中切開で膀胱に到達．周囲脂肪組織への浸潤によると思われる膀胱前腔の高度な癒着を認めた．右下腹部に両側尿管皮膚瘻を造設して手術を終了した．

術後経過：術後1日目に左下肢に冷感が出現し，左膝窩より末梢に境界明瞭な青紫色の色調変化が認められた．発熱などの症状はみられなかった．左大腿動脈は触知可能であったが，左膝窩動脈と足背動脈は触知できなかった．超音波検査では左足背動脈の血流を認めず．造影CTでは左浅大腿動脈の中間部で血栓閉塞を認めた（Fig. 1）．血液生化学検査では CK が 24,339 U/l と高値を示した．左大腿動脈の血栓閉塞に対し，心臓血管外科に依頼して緊急で血栓除去術を施行した．血栓除去術は血管内カテーテル操作にて行われ，大量の新鮮血栓が摘出された．左下腿部の色調変化は速やかに消失し，少なくとも前脛骨動脈まで血流は再開したと思われたが，足部，特に足趾先端には青紫色の皮斑が残存した．血栓除去後よりヘパリン持続投与による抗凝固療法を開始した．尿管皮膚瘻造設術後2日目，右下腿皮膚に青紫色の網状皮斑の出現を認めた．右趾尖および足底に暗赤色の変化がみられた．しかしながら右足背動脈の拍動は触知可能であり，これは血栓閉塞の症状とは異なる所見であった．同日，CRE 2.62 mg/dl と腎不全の進行を認め持続血液濾過透析を導入した．また CK は 66,801 U/l とさらに高値を示した．経過からは CCE などの全身性塞栓症の関与が考えられた．術後3日目，四肢および腹部にも青紫色の色調変化が認められ，腹部圧痛が出現した．腸管壊死が疑われたが，消化器外科と協議の上，観血的処置による救命は不可能と判断し保存的に経過をみた．その後夕方より急速に血圧低下傾向となり，多量の昇圧剤投与にも関わらず収縮期血圧 60 mmHg 前後で推移した．また動脈血ガス分析で pH 7.1，BE −14.9 とアシドーシスの急速な進行を認めた．術後4日目の早朝に死亡に至った．

病理解剖所見：膀胱のほぼ全体にわたり，高異型度の浸潤性尿路上皮癌が認められた．浸潤は深く膀胱周囲脂肪組織に達していたが，明らかな前立腺や精嚢への浸潤はみられなかった．明らかな転移性病変は認めず，最終診断は術前同様に膀胱癌 pT3bN0 であった．胸腹部大動脈に中等度から高度の粥状硬化症を認めた．術前の CT でみられた右内腸骨動脈血栓の他，左総腸骨動脈にも新鮮な血栓が認められた．左大腿動脈の血栓は除去されていた．組織像では粥状硬化巣は不安定であり，一部剥がれかけて出血を来たしている像もみられ（Fig. 2），血栓形成が起こりやすい状態であったことが伺えた．また粥状硬化巣の内部には紡錘

Fig. 1. Abdominal CT shows thromboembolism of the left lower leg.

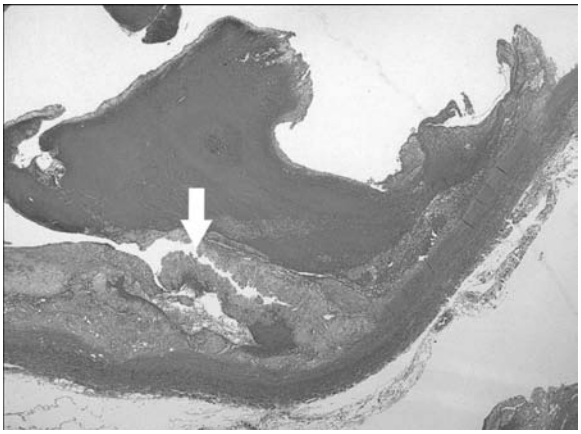

Fig. 2. Histopathological examination shows peeling atherosclerosis of left commom iliac artery.

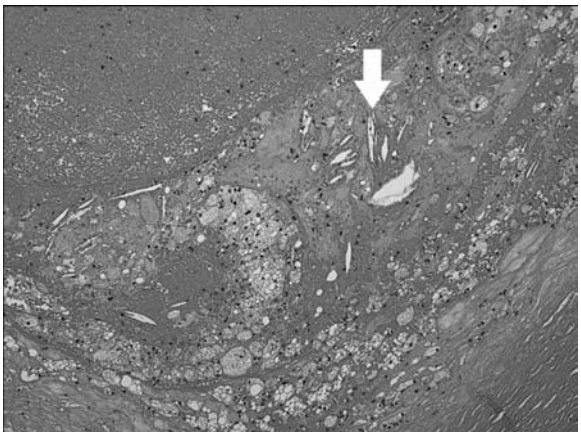

Fig. 3. Cholesterol crystal emboli were found in atherosclerosis of left commom iliac artery.

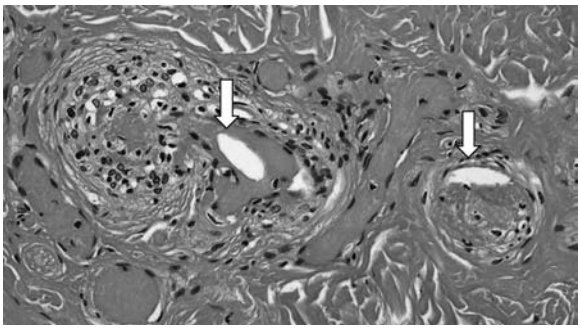

Fig. 4. Cholesterol crystal emboli were found in the skin of the left foot.

状の裂隙を形成するコレステロール結晶が多数観察された（Fig. 3）．青紫色に変化した左足底部の皮膚からは，真皮中層の血管腔内にコレステロール結晶の塞栓像を認め（Fig. 4），CCE と診断した．同じく青紫色に変化した右足底の皮膚からはコレステロール結晶塞栓は検出されなかったが，原因となるような血栓閉塞などは認められず，これも CCE による循環障害による症状と思われた．両側の腎臓には近位尿細管に輸液によるものと思われる水腫変性がみられたのみであり，血栓やコレステロール結晶は検出されなかったが，CCE の典型的症状としての進行性腎不全をみたものと考えられた．上部小腸は部分的に黒色および暗紫色の色調不良があり，これらの部分では虚血性壊死がみられた．腸間膜血管には明らかな血栓閉塞は認められなかった．腸管壊死の原因に関しては CCE による直接の塞栓症状のみでは説明がつかず，循環動態破錠に際して末梢の血管が攣縮することで生じる非閉塞性腸間膜梗塞症の関与が考えられた（Fig. 5）．

考　　察

CCE は1862年の Panum[1] によって報告されたのが最初とされ，1945年に Flory[2] によって提唱されて以降，徐々に注目されてきた疾患である．検索しえる限りでは，これまでに本邦での泌尿器科領域における CCE の発症は報告がない．CCE は全身性の塞栓症であり，大血管壁の粥状硬化巣の崩壊により，シャワーのように飛散したコレステロール結晶が末梢の小動脈を塞栓し，多臓器不全を引き起こす疾患である．小動脈の塞栓症状に加え，除去しえないコレステロール結晶が局所に留まることにより，炎症性の全身症状を引き起こすといわれている[3]．

障害されやすい臓器は皮膚，腎臓，脾臓，消化管などである．皮膚症状の報告としては網状皮斑が多く，壊疽，チアノーゼ，潰瘍などが挙げられている[4]．これらの症状は一連の変化として生じ，特に進行期にみられる足趾の境界明瞭なチアノーゼは blue toe syndrome と呼ばれ CCE に特徴的とされる[5]．石原らは blue toe syndrome の 5 徴として下肢痛，網状皮斑，末梢動脈触知可能，進行性腎不全，血管内操作の既往を挙げている[6]．本例では 5 徴すべてをみたしており典型的な症例であった．

皮膚症状に次いで多くみられるのは腎障害であり，これは腎動脈が大動脈に近接しており塞栓を来たしやすいためと考えられる．

CCE の危険因子としては男性，60歳以上，高血圧，喫煙，糖尿病などが挙げられ[7]，本例では糖尿病以外はすべて該当している．

誘因としては血管内カテーテル操作，抗血栓溶解療法，抗凝固療法が挙げられる[8]．血管内カテーテル操作後に1.4％で CCE を発症したとの報告がある[9]．

臨床経過は大きく 3 通りに分類され，2 週間以内に多臓器不全を来たす急性のもの，月単位で症状が増悪していく亜急性のもの，年単位で経過する慢性のものがある[10]．

予後は不良であり，1 年生存率が87％，4 年生存率が52％とされている[11]．

確定診断には組織学的にコレステロール結晶塞栓を証明することが必要である．皮膚生検は診断率92％とされ[4]，早期診断に有用である．また眼底検査も有用であり，網膜動脈にコレステロール結晶が証明されれば CCE と診断することができる．

治療は確立したものはないが，Belenfant らは以下のような治療プロトコールを提唱している[12]．①抗凝固療法の中止と血管内カテーテル操作の回避，②厳重な降圧療法と必要時は透析を用いた体液量管理，③栄養状態の改善，④ 0.3 mg/kg/日のステロイド投与の 4 点である．特にヘパリンによる抗凝固療法は増悪因子となるため禁忌とされ，その機序としては，粥状硬化巣を覆う血栓形成を妨げ，コレステロール結晶が剥がれて飛散しやすくなると考えられている[13]．透析を要する進行性腎不全を合併した場合，腹膜透析は腹膜炎のリスクがあり避けるべきとされるが，メシル酸ナファモスタットなどヘパリン以外の抗凝固薬の使

尿路変向術
↓
粥状硬化症を基礎とした動脈血栓症
↓
血栓除去術（カテーテル操作）・抗凝固療法
↓
コレステロール結晶塞栓症
↓
①末梢血管塞栓：皮膚症状・進行性腎不全
↓
②末梢循環障害：腸管壊死
↓
③多臓器不全

Fig. 5. Scheme of the pathophysiology.

用に関しては利点があると思われる．

本例の経過を振り返ると，尿路変向術の周術期合併症として粥状硬化症を基礎とした動脈血栓症を発症，血栓除去術および抗凝固療法が必要となり，それらが誘因となって CCE が引き起こされ多臓器不全に至ったともの考えられる．非常に急速な経過であり，救命は困難であった．

CCE は予後不良で救命困難な場合も多いが，積極的な支持療法により良好な予後を得たとの報告も散見される．早期診断および原因除去が重要であり，そのためには CCE を認知すること，皮膚症状や腎機能障害に注意を払うこと，また疑う場合は積極的に皮膚生検や眼底検査を行うことが必要と考えられる．ステロイド療法などは有効例も多数報告されているものの確立したエビデンスはなく，今後の研究が期待される．

結　　語

進行膀胱癌に対する尿路変向術後に下肢動脈の血栓閉塞を来たし，血栓除去術を契機に CCE を発症して重篤な経過をたどった 1 例を経験した．CCE の早期診断は困難であるが，積極的に組織診断を行い，抗凝固療法の中止などの対応をとることが重要である．

文　　献

1）Panum PL : Experimentalle beitrage zur Lehrevon der embolie.　Virchows Arch Pathol Anat **25** : 308–310, 1862

2）Flory CM : Arterial occlusions produced by emboli from eroded aortic atheromatous plaques.　Am J Pathol **21** : 549–565, 1945

3）Richards AM, Eliot RS, Kanjuh VI, et al. : Cholesterol embolism ; a multiple-system disease masquerading as polyarteritisnodosa.　Am J Cardiol **15** : 696–707, 1965

4）Falanga V, Fine MJ, Kapoor WN, et al. : The cutaneous manifestations of cholesterol embolization. Arch Dermatol **122** : 1194–1198, 1986

5）Onishi Y : A clinicopathological study of 17 cases of cholesterol crystal embolization.　J Med Soc Toho **48** : 435–443, 2001

6）石原　正，大久保知之，中野稔雄，ほか : コレステロール（コレステリン）塞栓症候群 ; Blue toe 症候群．日臨（別冊）: 循環器症候群Ⅲ **14** : 469–472，1996

7）Scolari F, Tardanico R, Zani R, et al. : Cholesterol crystal embolism ; a recognizable cause of renal disease.　Am J Kidney Dis **36** : 1089–1109, 2000

8）Fine MJ, Kapoor W, Falanga V, et al. : Cholesterol crystal embolization ; a review of 221 cases in the English literature.　Angiology **38** : 769–784, 1987

9）Fukumoto Y, Tsutui H, Tsuchihashi M, et al. : Cholesterol Embolism Study (CHEST) Investigators ; the incidence and risk factor of cholesterol embolization syndrome, a complication of cardiac catheterization ; a prospective study.　J Am Coll Carciol **42** : 211–216, 2003

10）Scolari F, Ravani P, Gaggi R, et al. : The challenge of diagnosing atheroembolic renal disease ; clinical features and prognostic factors.　Circulation **116** : 298–304, 2007

11）Mayrier A : Cholesterol crystal embolism ; diagnosis and treatment.　Kidney Int **69** : 1308–1312, 2006

12）Belenfant X, Meyrier A, Jacquot C, et al. : Supportive treatment improves survival in multivisceral cholesterol crystal embolism.　Am J Kidney Dis **33** : 840–850, 1999

13）Gaelle G, Sempoux C, Pirson Y, et al. : Which type of dialysis in patients with cholesterol crystal embolism ? Nephrol Dial Transplant **17** : 156–158, 2002

(Received on September 2, 2014
Accepted on October 31, 2014)