スニチニブ投与後に転移巣を切除した腎細胞癌眼窩転移の1例

黒木　大生[1]，尾山　徳秀[2]，小池　　宏[3]
[1]新潟大学大学院医歯学総合研究科腎泌尿器病態学分野
[2]新潟大学大学院医歯学総合研究科視覚病態学分野，[3]新潟労災病院泌尿器科

A CASE OF AN ORBITAL METASTASECTOMY IN A RENAL CELL CARCINOMA AFTER SUNITINIB TREATMENT : A CASE REPORT

Hiroo Kuroki[1], Norihide Oyama[2] and Hiroshi Koike[3]
[1]*The Division of Urology, Department of Regenerative and Transplant Medicine, Graduate School of Medical and Dental Sciences, Niigata University*
[2]*The Division of Ophthalmology and Visual Science, Graduate School of Medical and Dental Sciences, Niigata University*
[3]*The Department of Urology, Labor Welfare Niigata Rosai Hospital*

An 81-year-old man had undergone radical nephrectomy for a renal cell carcinoma (RCC) in October 1998. Twelve years postoperatively, he developed diplopia and photophobia. Orbital metastasis of RCC was suspected and sunitinib treatment was given for 16 months. Computer tomography revealed a partial response of metastatic tumor for the first 2 months and stable disease for the next 12 months. However, it enlarged in the last 2 months. Total resection of right metastatic orbital tumor with deep lateral orbital decompression was done in January 2012. He has been well and without any local recurrence, distant metastasis or vision loss for 24 months.

(Hinyokika Kiyo **61**: 335-339, 2015)

Key words: Renal cell carcinoma, Orbital metastasis, Sunitinib

緒　　言

腎細胞癌は，発見時にすでに転移巣を有する割合が約25～30％と非常に高い．しかしながら，転移を起こしやすい癌ではあるものの，眼窩への転移は比較的稀とされている．また近年，腎細胞癌の治療に分子標的薬が導入され，その抗腫瘍効果は転移性腎細胞癌の治療としてはもとより，術前治療としても期待されている．

今回われわれは，腎細胞癌の術後12年目に眼窩転移を来たした1症例に対し，分子標的薬の投与の後に，転移巣を切除した症例を経験したので報告する．

症　　例

患　者：81歳，男性

主　訴：羞明，目のかすみ

既往歴：虫垂炎手術，高血圧症，高脂血症

家族歴：特記すべき事項なし

現病歴：1998年10月，左腎細胞癌に対して他院において根治的腎摘除術が施行された．病理組織診断は clear cell carcinoma で，pT3aN0M0，V0，G2，INFβ であった．術後は近医内科にて経過観察されていたが，局所再発や遠隔転移をみることなく経過していた．2010年6月頃から，羞明や目のかすみが出現してきた．徐々に眼症状が悪化したために，8月に近くの眼科医院を受診した．ここで右眼窩腫瘍の疑いありと診断されて，すぐに新潟大学医歯学総合病院眼科へ紹介されて初診した．各種腫瘍マーカーや CT と MRI の画像所見により，腎細胞癌の右眼窩転移の可能性が高いと考えられたため，泌尿器科に紹介されて受診となった．

初診時現症：身長 156.7 cm，体重 66.2 kg，体温 36.4°C，血圧 120/59 mmHg，心拍数 59 bpm．腹部は軟で圧痛なく，手術痕を認めたものの特記すべき所見なし．右眼球の突出と眼瞼下垂を認め，眼球は外転運動障害を有していた（Fig. 1）．体表には触知可能なリ

Fig. 1. Marked right exophthalmos was noticed at the first medical examination.

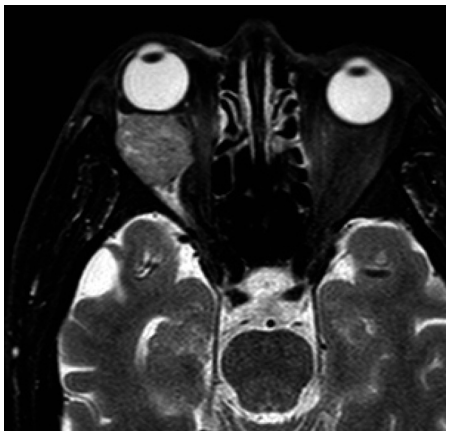

Fig. 2. Magnetic resonance imaging shows the right orbital mass which is suspected metastasis of renal cancer (T2-weighted image).

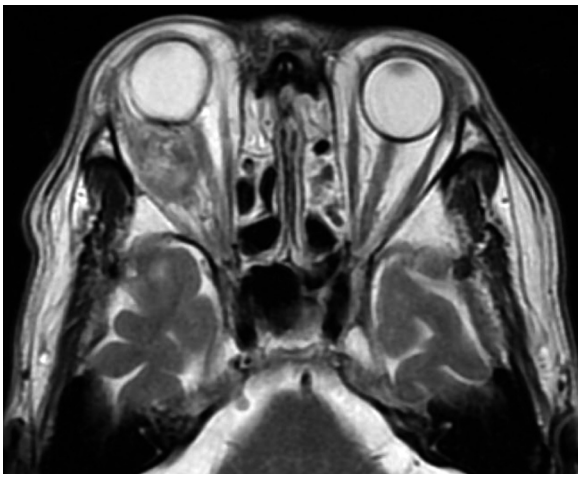

Fig. 3. The state of orbital mass after 14 months of sunitinib therapy (Magnetic resonance imaging T2-weighted image).

ンパ節は認めなかった．

初診時検査所見：WBC 8,600/μl，RBC 449×10^4/μl，Hb 13.7 g/dl，Plt 25.7×10^4/μ，BUN 25 mg/dl，Cr 1.34 mg/dl，AST 26 U/l，ALT 20 U/l，LDH 200 U/l，ALP 205 U/l，T-Bil 1.0 mg/dl，CRP 0.04 mg/dl，PSA 1.14 ng/ml，CEA 14.0 ng/ml，CA19-9 25 U/ml，SCC 2.0 ng/ml．CEA の軽度亢進を認めた以外には，異常値を認めなかった．

画像所見：MRI では T1 および T2 強調画像で，軽度高信号を示す 20×24×28 mm の造影効果に富む腫瘤を認め，腎細胞癌の眼窩転移が強く疑われた（Fig. 2）．

治療経過：眼窩腫瘍の鑑別すべき疾患として視神経鞘髄膜腫，悪性リンパ腫，転移性腫瘍が挙げられた．腫瘍の生検および視力を温存しての外科的な完全切除は困難と判断されたこと，画像所見で血流に富んだ腫瘤であり他に明らかな原発巣が認められなかったこともあり，既往歴も合わせて考えると左腎細胞癌の右眼窩転移として矛盾しないと判断して，診断的意義も兼ねてまず分子標的治療薬の投与を開始することとした．2010年 9 月初旬からスニチニブ 50 mg/day の投与を 4 週投与 2 週休薬のスケジュールで開始した．投与を開始して約 2 週間後に，TSH が 15.4 ng/ml まで亢進し，スニチニブ投与の副作用と考えられる甲状腺機能低下を疑わせる症状と食思不振が出現した．このため，ただちにスニチニブの投与を中止してレボチロキシン 50 μg/day の内服による治療を開始した．これによって甲状腺機能の回復が認められたため，10月中旬からスニチニブ 25 mg/day を 2 週投与 2 週休薬のスケジュールで投与を再開した．スニチニブの投与再開から 2 カ月後には，MRI で右眼窩腫瘍が約30％の縮小を示し，羞明や目のかすみなどの症状も改善した．その後もスニチニブの投与を継続して経過をみたが，stable disease を保っていた．しかしながら，スニチニブの投与を開始して14カ月後の2011年12月の MRI で右眼窩腫瘍は投与 2 カ月後の最小時より約20％増大しており（Fig. 3），このまま転移巣の増大が続いた場合，眼症状の再発が起こると考えられた．当院眼科に相談したところ，MRI の所見では視神経が明瞭化していたことから，視力を温存した上での完全切除が可能であると考えられたため，外科的切除術を行うこととなった．2012年 1 月に，当院眼科において右外側深部眼窩減圧術および右外直筋全切除術が施行された．全身麻酔下で行われ，手術時間は 6 時間に及んだ．

摘出標本所見：腫瘍割面は黄褐色で充実性であった（Fig. 4）．

病理組織学的所見：血管周囲に淡明な胞体をもつ腫瘍細胞が胞巣状に増殖しており，病理組織診断は clear cell carcinoma で腎細胞癌の転移として矛盾しない所見であった（Fig. 5）．

術後経過：術後経過は順調で，MRI では右眼窩における局所再発なく経過し，他臓器への転移も認めていない．また，視力低下も認められていない．

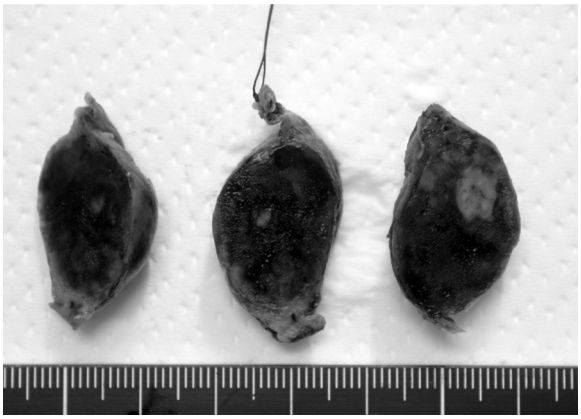

Fig. 4. Macroscopic findings of the specimen.

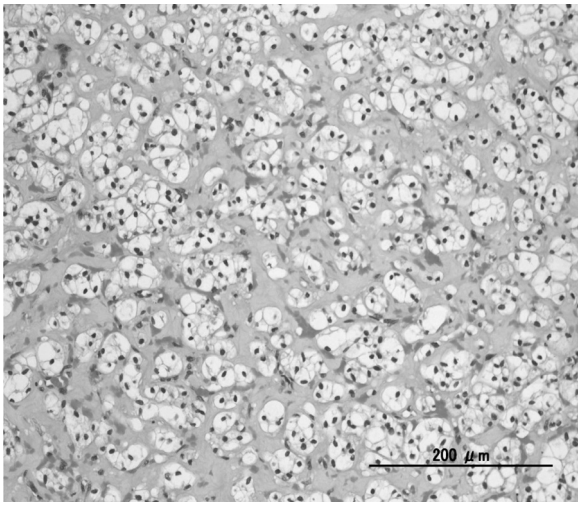

Fig. 5. Histological examination of the tumor shows clear cell carcinoma (H-E stain ×400).

考　　察

Campbell-Walsh Urology[1] によると腎細胞癌は，発見時にすでに転移を有する割合が約30％と高く，さらに発見時には限局性であると考えられた症例においても20～40％が最終的に転移を来たすとされる．紺屋ら[2]によれば，転移部位は肺，リンパ節，骨，肝臓の順に多いと報告されている．転移性眼窩腫瘍の原発巣は，Goldberg ら[3]の集計では乳癌と肺癌が約半数を占めており，腎細胞癌は約3.2％とされる．腎細胞癌の眼窩転移は大変稀であり，われわれの調べえた限りでは本邦で僅かに 7 例が報告されているのみである．自験例を含めた 8 症例を，Table 1 に示した[2,4~9]．

全例で眼症状から眼窩転移が発見されており，転移巣が発見されたことを契機にして，後になって原発巣である腎細胞癌と診断された報告例もある．さらに自験例を除く 7 例では，眼窩以外の他臓器への転移巣も認められ，特に肺転移は 7 例中 3 例に認められている．眼窩転移を来たすためには，原発性肺癌もしくは悪性腫瘍の肺転移を有する症例が多く，80％以上に及ぶという報告もある．この理由は，転移巣の成立に腫瘍塞栓が必要であるとされており，眼窩転移の成立に肺転移巣が必要であると考えられるためである[2]．また，治療後に長期間の視力の保持が出来ている症例は，自験例のみであった．

腎細胞癌の転移巣に対する治療としては，外科的治

Table 1. Clinical features, pathology, treatment of the patients with orbital metastasis of renal cancer, symptom, neoadjuvant therapy, whether preserving vision or not with orbital metastasis of renal cancer

報告者/年	年齢/性	腎細胞癌の組織型	他臓器転移の有無	腎摘除術からの期間	術前治療	眼科的治療	視力保持	転機
皆川ら/1994	61/M	Papillary，spindle cell	右第 3 肋骨，第10，11胸椎，第 4 腰椎転移	同時性	IFNα	腫瘍摘除術	不明	腎摘除後172日で死亡
寺西ら/1995	54/F	Clear cell carcinoma	左大腿骨遠位部	2 カ月	なし	腫瘍部分切除	失明	不明
紺屋ら/1997	44/M	Clear cell carcinoma	肺転移，全身骨転移	同時性	IFNα	なし	不明	腎摘除後 5 カ月で死亡
鈴木ら/1998	73/M	Clear cell carcinoma	肺転移，右鎖骨下リンパ節転移	同時性	なし	血管内塞栓，放射線外照射	不明	腎摘除後35カ月後に死亡
藤本ら/2005	30/F	Clear cell carcinoma	海綿静脈洞転移	同時性	なし	腫瘍部分切除，放射線外照射	不明	不明
武田ら/2008	76/F	Clear cell carcinoma	肺転移，膵転移	6 年	なし	腫瘍部分切除	失明	腎摘除より116カ月後に死亡
羽場ら/2010	73/M	Chromophobe cell renal carcinoma	下大静脈腫瘍塞栓	同時性	なし	なし	失明	生存
自験例	81/M	Clear cell carcinoma	なし	12年	分子標的薬	腫瘍切除術	保持	腎摘除後192カ月で生存

Table 2. Therapy progress and transition of TSH and volume ration of tumor before operation

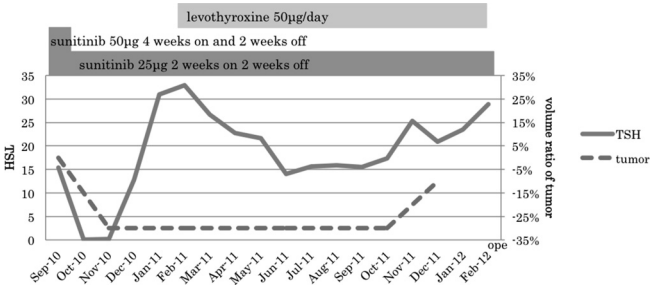

療，放射線治療，サイトカイン療法がこれまでに施行されてきた．外科的治療に関しては，1939年にBarney ら[10]が最初に腎細胞癌の転移巣を切除して以来施行されてきている．適応としては，①患者の performance status が良好であること，②転移巣の完全切除が可能であること，③原発巣の摘除から転移巣の出現までの期間が2年以上であることなどが挙げられている．スニチニブ投与後の自験例は，このすべてに合致していたと考えられる．

放射線治療について，腎細胞癌の原発巣は放射線感受性が低いものの，脳や骨などの転移巣においては効果が期待できるとの報告もある[11]．しかし，本邦の報告例においては，放射線治療により長期間にわたって眼窩転移巣の縮小を認めたとするものはない．さらに，一般的に眼窩転移巣への放射線照射は 30〜40 Gy が必要とされているが[12]，放射線照射の副作用として 8 Gy で白内障が生じ，30〜40 Gy で虹彩炎や血管新生緑内障を引き起こすとされる[12]．このため，治療後に視力障害が起こり，quality of vision が低下するものと考えられる．

また，サイトカイン療法として IFN-α を術前や術後に投与した症例は多く認められたが，奏功したとの報告はなかった．近年，腎細胞癌の治療に分子標的薬が導入され，その強い抗腫瘍効果から，転移性もしくは局所進行性腎細胞癌の治療は大きく変化してきている．IFN-α の奏功率（腫瘍体積の30％以上の縮小率）が僅か 6 ％であるのに対して，スニチニブは31％であり，無増悪生存期間を有意に延長させるとする報告がある[15]．分子標的薬の投与により，眼窩転移巣の縮小を認めた報告は自験例が本邦初であったが，自験例と同様に分子標的薬の投与により partial response または complete response（CR）の状態を長期に渡って保ち続けるのは困難であると考えられている．スニチニブの無増悪生存期間は平均11カ月とされる[15]．

分子標的治療は原発巣に対しても腫瘍の縮小効果を認めることから，neoadjuvant 療法による切除不能例の手術適応の拡大や単腎症例などに対する腎温存手術の可能性が期待されている．腎細胞癌の転移巣に対する，分子標的薬と外科的治療の組み合わせについての均質な randomized study はなく，いまだに一定の見解は存在しない[11]．しかし，分子標的薬の投与により創傷治癒の遅延が起こり，周術期合併症を増加させる可能性や，適切な投与期間が明確ではないなどの問題点はあるものの，外科的に切除困難な症例に対して分子標的薬の術前投与が効果を有したとする報告がある[13,14]．さらに術前の分子標的薬の投与に関して，Karam ら[16]は24例の局所進行腎細胞癌を対象として術前にアキシチニブを投与したところ，腫瘍の縮小効果に加えて，術中や術後に薬剤の投与が原因と考えられる重篤な合併症は認められなかったことから，その安全性も問題はないと報告している．自験例においても分子標的薬の投与により腫瘍の縮小を認め，結果として腫瘍を摘除することができた．ただし，前述のスニチニブの無増悪生存期間を考慮すると，自験例における最適な手術時期は最も腫瘍の縮小をみた投与 2 カ月後から stable disease を保っていた期間にあった可能性は否定できない．スニチニブを neoadjuvant 療法として用いた報告では 2〜3 cycles で効果判定を行い，早い段階で手術時期を決めるべきとの意見もあり[17]，自験例においてその時機を逸してしまったことは反省点であった．

自験例は転移巣摘除により CR をえることができたが，術後のスニチニブの投与法に関して，現時点では一定の見解はない．Albiges[18] らは分子標的薬と局所治療を行い，CR となった28症例のうち25症例で投与を中止したところ，CR を維持できたのは12症例と報告している．分子標的薬の投与中止により，癌細胞の再増殖や新規病変が出現する可能性は否定出来ない．自験例においてはスニチニブの投与により，甲状腺機能低下症などの有害事象を来したこともあり，術後は投与を継続していないが，現時点では明らかな再発を認めていない．

Goldberg ら[3]は，眼窩転移を有する腎細胞癌の眼症状発症からの予後は12カ月と報告している．一般に眼窩転移を有する腎細胞癌は，他にも多発する多臓器転移を認めることが多い．自験例は眼症状発症からすでに 4 年間の生存を認めているが，眼窩転移を有していても，眼窩のみの単発転移で腫瘍の完全切除が行われれば，長期予後が期待できるものと考えられた．

結　　語

スニチニブ投与後に転移巣を切除した腎細胞癌眼窩転移の 1 例を経験したので，若干の文献的考察を加えて報告した．

本論文の要旨は第362回日本泌尿器科学会新潟地方会にて報告した．

文　　献

1）Ramapaprasad SW and Marston L：Treatment of advanced renal cell carcinoma.　In：Campbell-Walsh Urology.　Edited by Wein AJ, Kavoussi LR, Novick AC, et al. 11th ed, pp 1475, Saunders Elsevier, Philadelphia, 2011
2）紺屋英児，原　　靖，梅川　徹，ほか：多臓器転移から発見された腎細胞癌の 2 例．泌尿紀要 **43**：647-650，1997
3）Goldberg AR, Rootman J and Cline RA：Tumors metastatic to the orbit；a changing picture.　Surv Ophthalmol **35**：1-24, 1990

4）皆川信彦，大山　登，柳沢直子，ほか：腎細胞癌の眼窩転移の 1 例．泌尿器外科 **7**：725-726，1994
5）寺西千尋，五十嵐幸子，牧野憲一，ほか：腎細胞癌の眼窩転移後，早期に失明した転移性眼窩腫瘍の 1 例．旭川赤十時病医誌 **8**：123-126，1994
6）鈴木一実，橋本紳一，菅谷泰宏，ほか：眼窩転移で発見された腎細胞癌．臨泌 **52**：1045-1048，1998
7）藤本佳保里，森久保聡一，居軒賢二，ほか：腎細胞癌からの転移性腫瘍の 1 例．眼臨紀 **56**：455-458，2005
8）武田利和，安水洋太，長谷川政徳，ほか：右眼窩転移を認めた左腎細胞癌．臨泌 **62**：319-321，2008
9）羽場知己，右田雅子，宮本　豊，ほか：遠隔転移を有する T3 腎癌に対して腎摘除術を施行した 2 例．西日泌尿 **73**：147，2011
10）Barney JD：Adenocarcinoma of the kidney with metastasis to the lung：cured by nephrectomy and lobectomy．J Urol **42**：269-276, 1939
11）日本泌尿器科学会：腎癌診療ガイドライン，第 2 版，金原出版，東京，2011
12）原　浩昭：眼科における腫瘍治療 Update，Update management of orbital tumors．新潟がんセンター病院医誌 **52**：52-57，2013
13）長沼英和，白水　翼，李　賢，ほか：遠隔転移を伴わない腎癌に対するスニチニブを用いた術前投与の経験．泌尿器外科 **26**：96-98，2013
14）井上貴昭，室田卓之，増田朋子，ほか：腎癌副腎転移に対して術前スニチニブ投与が奏功した 1 例．泌尿紀要 **59**：573-577，2013
15）Motzer RJ, Hutson TE, Tomczak P, et al.：Sunitinib versus interferon alfa in metastatic renal-cell carcinoma．N Engl J Med **356**：115-124, 2007
16）Karam JA, Devine CE, Urbauer DL, et al.：Phase 2 trial of neoadjuvant axitinib in patients with locally advanced nonmetastatic clear cell renal cell carcinoma. Epub ahead of print, 2014
17）宮島次郎，植田浩介，末金茂高，ほか：腎細胞癌に対するスニチニブを用いた Neoadjuvant 療法の経験．西日泌尿 **74**：64-69，2012
18）Albiges L, Oudard S, Negrier S, et al.：Complete remission with tyrosine kinase inhibitors in renal cell carcinoma．J Clin Oncol **30**：482-487, 2012

(Received on November 11, 2014
Accepted on April 27, 2015)