Arch Jpn Chir 67(3・4), 72～77, Dez., 1998

外傷性横隔膜ヘルニアの2例

守山市民病院外科[1)]，守山市民病院整形外科[2)]
河崎　千尋[1)]，前川　正毅[2)]

〔原稿受付：平成10年11月4日〕

Two Cases of Traumatic -Diaphragmatic Hernia

Chhiro Kawasaki[1)] and Masaki Maekawa[2)]

[1)]Department of Surgery, Moriyama City Hospital, [2)]Department of Orthopedic Surgery

We report two cases of traumatic-diaphragmatic hernia caused by blunt injury. In case 1, abdominal findings were discovered on the 2nd day after the patient fell on the bottom from a horse, and in case 2, an emergency laparotomy was carried out due to the respiratory dysfunction which appeared immediately after a labor injury. The diaphragmatic ruptures at the left side observed in both cases, were closed directly. The prolapsed organs which shifted into the thoracic cavity were the stomach and colon in case 1, and the spleen and the tail part of the pancreas in case 2. In both cases, the organs were easily repositioned into the abdominal cavity without a hernial sac, but a splenectomy had to be performed bacause of splenic lacerations. In case 2, right rib fractures and lacerations of the left adrenal gland with retroperitoneal hematoma were observed. In the case of thoraco-abdominal blunt injuries, it is important to perform an early diagnosis and to consider the possibility of diaphragmatic hernia.

はじめに

外傷性横隔膜ヘルニアは稀な疾患であるが，交通事故による胸腹部外傷が増加し，直達外力のみならず，介達外力による外傷性横隔膜ヘルニアを念頭に置いて診断，治療にあたることが重要である．最近われわれは，労働災害と乗馬からの転落で生じた左外傷性横隔膜ヘルニアの2例を経験したので，若干の文献的考察を加え報告する．

症　例

【症例1】32歳，女性．主訴：左上腹部痛，嘔気．家族歴・既往歴：特記すべきことなし．

現病歴：乗馬中に後方へ転落し臀部を強打した後，上腹部痛が生じたがそのまま放置していた．二日後に左上腹部痛が出現し，腹部緊満感と嘔気を訴えたために近医受診．腸閉塞の疑いで当院を紹介された．

入院時現症：意識清明，血圧 117/72 mmHg，脈拍数72回，呼吸状態は安定し，呼吸音は清明であった．上腹部は緊満していたが腹膜刺激症状はなし．腸雑音は亢進していた．

入院時検査所見：白血球数 9700/mm^3 である以外に血液生化学検査に特記すべき異常はなし．

入院後経過：腹部単純X線写真で異常に拡張した結腸ガス像が認められた（図1）．胸部単純X線写真では，左胸腔内に大きな透亮像と横隔膜を示すドーム状

Present address: Department of Surgery, Moriyama City Hospital 4-14-1, Moriyama 524-0022, Japan
索引用語：横隔膜ヘルニア，腹腔内臓器損傷
Key words: Diaphragmatic hernia, Intraabdominal organic injury

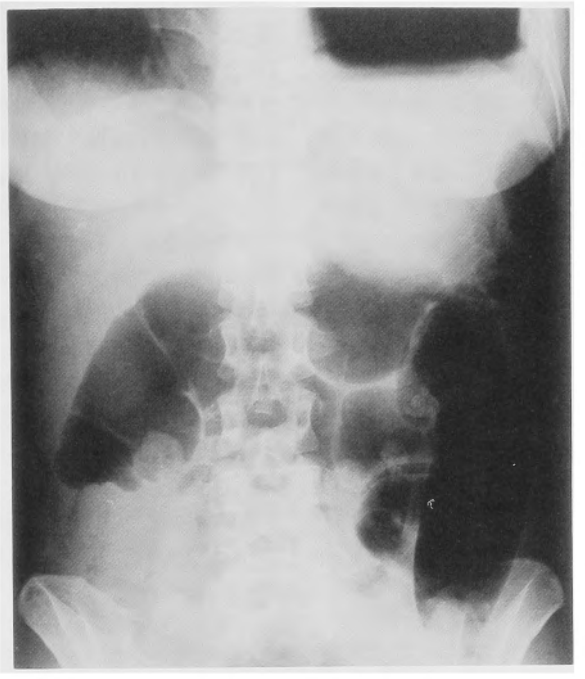

図 1　入院時腹部単純X線写真（立位）
異常に拡張した結腸ガス像を認める.

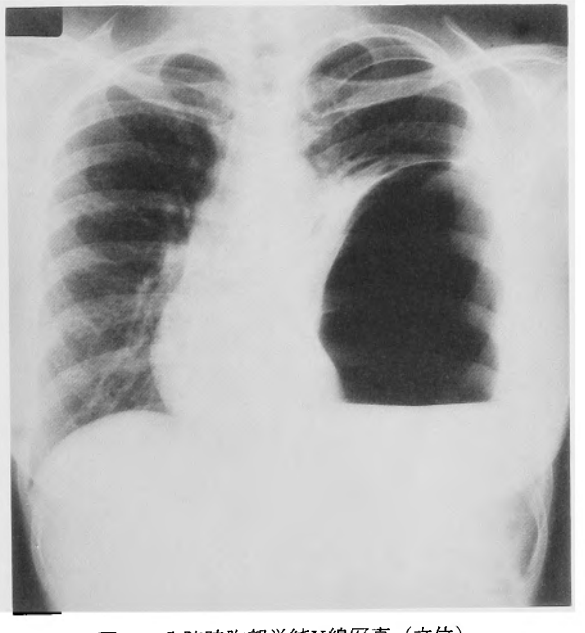

図 2　入院時胸部単純X線写真（立位）
気胸を疑わせる左胸腔内の透亮像と横隔膜挙上を認める.

陰影の挙上（図2）が認められた．左横隔膜破裂によるヘルニアを疑い，まず胃管を挿入しガストログラフィンによる上部消化管造影検査を施行したところ，横隔膜上で造影剤が貯留し胃粘膜の皺壁像が観察された（図3）．胸部CT検査と経鼻胃管による胃内減圧後の胸部単純X線検査では，横隔膜上に kerkling を伴う腸管ガス像が認められた（図4）．以上により左横隔膜ヘルニアと診断し，平成7年8月20日に緊急開腹術を施行した．手術は腹腔内臓器損傷を念頭に上腹部正中切開で開腹した．横隔膜破裂部位は心膜左方の腱中心後外側筋性部の約10 cmであった．脱出臓器は胃体上部3分の2と脾臓及び左結腸曲部で，これらは胸腔内との癒着はなく容易に還納できた．破裂部を2－0吸収糸で結節縫合し修復した．胸腔内に脱出した脾臓は被膜下で損傷し血腫を形成していた．脾臓を還納する際に被膜が裂けたためにやむなく脾臓摘出を施行することとなった．左胸腔内に12号トロッカーを留置して手術を終えた．胸水はなく血性腹水は少量であった．患者は術後18日目で退院した．

【症例2】52歳，男性．主訴：呼吸困難，左側胸痛．家族歴・既往歴：特記すべきことなし．

現病歴：平成9年9月24日，約50 kgの鉄材が右側から倒れてきて右前胸部を強打し，直ちに救急搬送されてきた．

入院時現症：意識清明，苦悶状顔，血圧120/75 mmHg，心拍数95回/分．左右側胸痛を訴えていた．努力性呼吸，呼吸回数24回/分，左呼吸音は濁音であった．右側胸部には擦過傷と皮下出血がみられた．

入院時検査所見：白血球数14000/mm^3，CRP 7.0で炎症所見がみられたが，他の生化学検査所見に異常はなかった．血液ガスは PaO_2 65 mmHg，$PaCO_2$ 48 mmHgであった．

入院時経過：胸部単純X線検査によって右肋骨第7，8，9の肋骨骨折と左胸水を伴って左横隔膜の挙上が

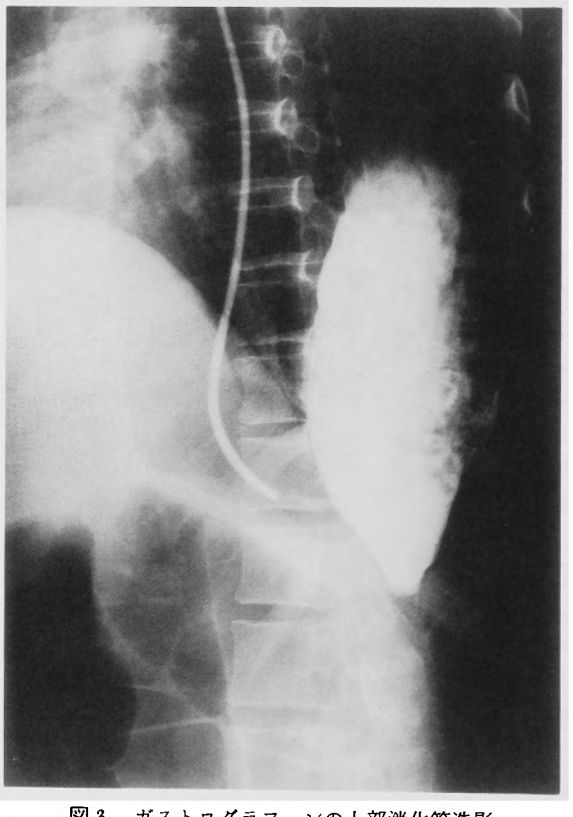

図3　ガストログラフィンの上部消化管造影
胃の倒立像と横隔膜上に胃粘膜ヒダが描出される．

みられた（図5）．胸腹部 CT 検査によって脾臓破裂と造影効果をもつ胸水が認められた（図6）．以上により左外傷性血胸，脾臓破裂を伴う左横隔膜ヘルニアと診断し，搬送より約2時間後に緊急手術を施行した．手術は腹腔内臓器損傷を念頭に上腹部正中切開で開腹した．横隔膜破裂部位は腱中心後外側で筋繊維方向に約 8 cm であった．脾膵動静脈には損傷はなく，脾臓は膵尾部とともに嵌入していたが，これらは胸腔内と癒着していなかった．後腹膜下には血腫がみられ，脾臓授動後に膵臓を脱転したところ，裂創状態の左副腎が膵尾部に付随して胸腔内に脱出していた．以上により胸腔からの脱出臓器の還納後，脾臓摘出と左副腎部分切除を行った．胸腔内には約 1000 ml の血性胸水が貯留していた．破裂部より胸腔内を観察したが肺損傷はみられなかった．左胸腔内に 16 Fr トロッカーを留置し，約 8 cm の破裂した筋性部を 2－0 吸収糸で結節縫合により修復し手術を終えた．患者は術後29日目に退院した．

考　　察

外傷性横隔膜ヘルニアは交通事故の増加に伴い，発生頻度は増加傾向にあるといわれている[1]　本症の大部分はヘルニア嚢を有しない仮性ヘルニアで，発生側は左側が80～90％を占める[2]．本症の原因には，銃創や刺創による直達外力によるものと交通事故や労働災害などによる介達外力に分けられる．自験例はいずれも介達外力が原因であったが，介達外力による横隔膜破裂の発症メカーズムはいまのところ明らかではない[2]．

本症は受傷後の経過時間，ヘルニア門の大きさと合併症の有無によって症状は様々である．Cater ら[3] は症状の発症時期によりその病態を分類している．1）急性期，つまり受傷早期の心肺不全，2）慢性期の不定の消化器症状を示す時期，3）閉塞期，つまり受傷後ある期間を経てから突然脱出臓器の閉塞，絞扼などの症状を示す時期の3期に分類される．症例1は約48時間後に脱出臓器によって発症した閉塞期症例と考えられ，脾臓の被膜下損傷であったために，脱出した胃腸管による閉塞症状が前面に出現したものと考えられた．症例2は受傷後より呼吸困難とチアノーゼを生じた急性期症例で，臨床所見から血胸が疑われたのは脾臓破裂による出血が胸腔に流入したためであった．

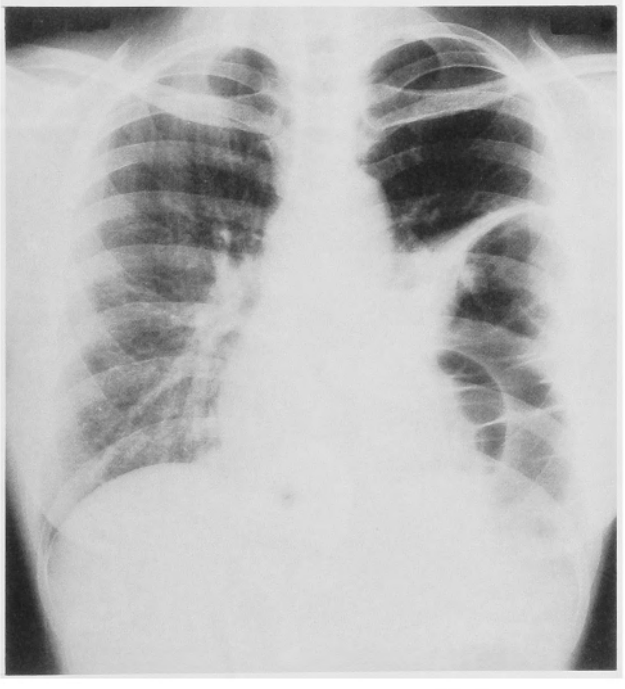

図4　胃管による減圧後の胸部単純X線写真
左胸腔内に腸管を認める．

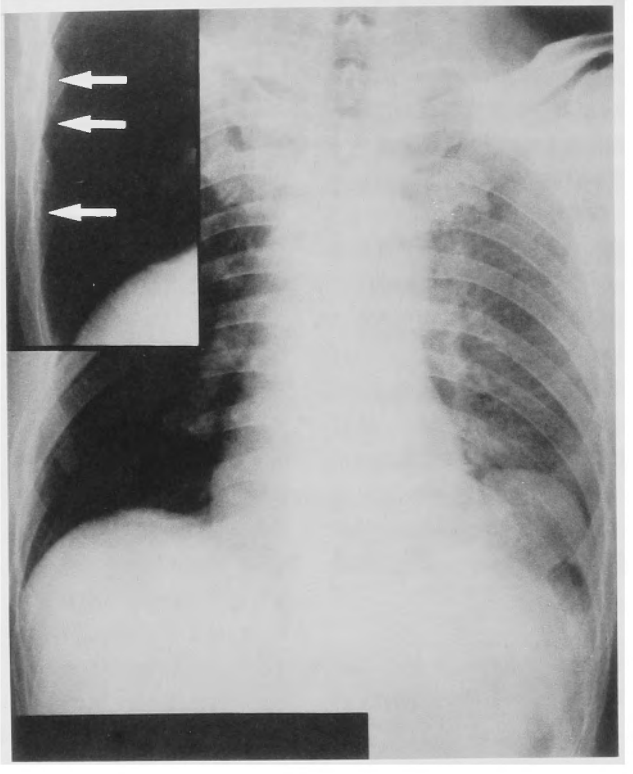

図 5　入院時胸部単純X線写真（臥位）
左血胸と左横隔膜の不整挙上を認める．矢印は拡大写真で右第 7，8，9 肋骨骨折を示す．

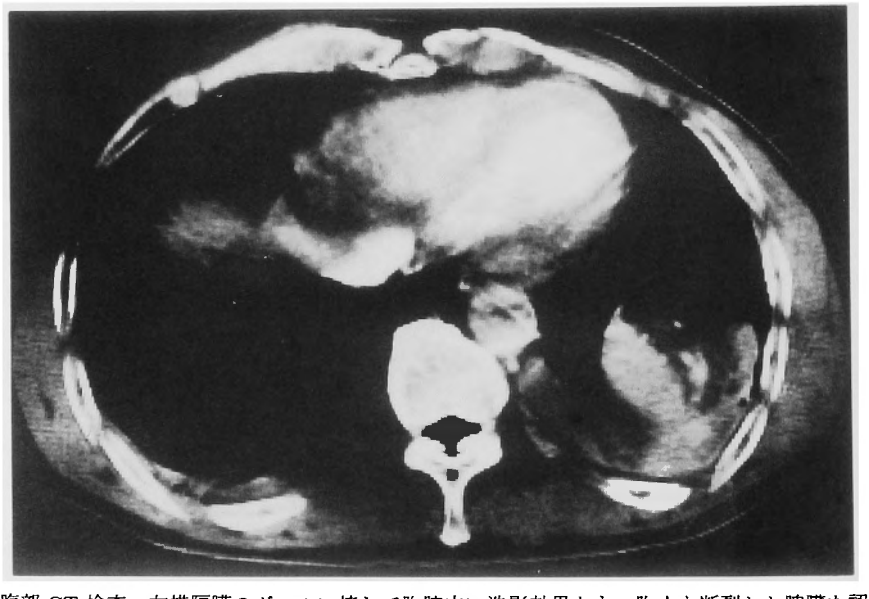

図 6　腹部 CT 検査：左横隔膜のドームに接して胸腔内に造影効果をもつ胸水と断裂した脾臓を認める．

表1 左横隔膜ヘルニアに合併した腹腔内臓器損傷部位

損傷部位	報告例数
肝（左外側区域）	1(1.8%)
脾（自験例を含む）	18(32.7%)
消化管（胃，小腸，大腸）	8(14.5%)
腎	11(20.0%)
膵	4(7.3%)
副腎（自験例を含む）	4(7.3%)
腸間膜，大網	5(9.1%)
膀胱	4(7.3%)
損傷臓器合計数	55(100%)

1980年から1998年までの記載の明らかな報告例45例である．このうち，11例は2臓器以上の複数臓器損傷を合併した．

本症の診断は，問診によって受傷機転を明らかにすること，胸部単純レントゲン検査，超音波検査，ガストログラフィンによる上部消化管造影検査，腹部CT検査である[6]．しかし，症例1のように脾臓実質に損傷がなく，血行動態も安定し，かつ腹膜刺激症状がない場合は脾臓損傷がみのがされやすい．つまり胃腸管の横隔膜ヘルニアが生じた場合は，他の実質臓器損傷の有無を確認しておく必要がある[4]．また症例2のように，右肋骨骨折にもかかわらず左横隔膜破裂が発症していたことから，受傷側にかかわらず腹腔内諸臓器の検索は重要であると考えられた．つまり，外傷性血気胸や肺挫傷が疑われた場合には，常に横隔膜ヘルニアの存在と実質臓器損傷の有無を念頭において経過観察を行うべきである[4,5]．

本症の合併損傷臓器として小腸，大腸，肝臓，脾臓が多いといわれており[5,7,8]，多発性外傷のなかで骨盤骨折や脳挫傷を伴うこともある．今回のように左横隔膜ヘルニアで発見された症例では，表1で示されるように脾，（左）腎と消化管損傷の頻度が比較的高く，膵損傷を合併した4例はいずれも膵体尾部で損傷しており，このうち3例は左副腎損傷がみられた．さらに症例2のように膵体尾部損傷がみられなくても左副腎損傷を伴っていたことより，後腹膜下血腫がみられ，後腹膜下臓器損傷が疑われた場合は，ためらうことなく脾臓および膵尾部の脱転を行って副腎損傷の有無を調べることが大切であると考えられた．

鈍的外傷に伴う横隔膜破裂は多発性外傷のなかで発見されることが多く，多発性外傷で発見された本症の治療選択を誤ってはならない．つまり本症は，1）ヘルニアの圧迫による心配不全の改善，2）損傷臓器によっては胸腔内，腹腔内出血によるショックや腹膜炎などの管理が重要で，第一に手術によるヘルニアの整復と横隔膜破裂部の修復が必要である．さらに他の合併症の管理も重要である．本症での到達法は合併損傷によっては開胸法も考えられるが，症例2のように後腹膜臓器損傷を見逃さないためにも開腹法が安全であると考えられた．

最近では症例1のような屋外レジャーやスポーツが盛んとなってきた．交通事故に伴う多発性外傷に対して慎重に対処するのと同様に，あらゆる受傷機転に対しても常に諸臓器の監視が必要である．

文　献

1) 佐井　昇：外傷性横隔膜破裂の2治験例．日臨外医会誌 53: 1326–1329, 1992.
2) 月岡一馬：横隔膜破裂のメカニズム．外傷性横隔膜ヘルニアの発生機序．救急医 14: 545–551, 1990.
3) Carter BN, Ginseffi J, Felson B: Traumatic diaphragmatic hernia. Am J Roentgenol Rad 65: 56–72, 1951.
4) 矢崎　潮，斉藤　裕，加藤昭之，他：血胸，胃穿孔を伴った外傷性横隔膜ヘルニアの1例．日臨外会誌 54: 3030–3033, 1993.
5) 堀口　淳，小川哲史，沢田富男，他　外傷性横隔膜ヘルニアの5例．日臨外会誌 57: 1608–1611, 1996.
6) 真栄城優夫，平安山英盛，大久保和明，他：横隔膜破裂の診断．救急医 14: 553–559, 1990.
7) 田辺貞雄，本山　宏，佐野英基，他：外傷性横隔膜ヘルニアの3手術治験例．日臨外会誌 54: 2812–2816, 1993.
8) 森川信行，奥田康一，吉松泰彦，他：急性期外傷性横隔膜ヘルニアの一治験例．日臨外会誌 50: 1570–1575, 1989.