膀胱原発カルチノイドの1例：本邦症例のアンケート調査を加えて

上田　倫央[1]，新井　浩樹[1]，本多　正人[1]，吉田恭太郎[2]
[1]公立学校共済組合近畿中央病院泌尿器科，[2]公立学校共済組合近畿中央病院病理科

PRIMARY CARCINOID TUMOR OF THE URINARY BLADDER: A CASE REPORT AND QUESTIONNAIRE SURVEY ON THE REPORTED CASES IN JAPAN

Norichika Ueda[1], Hiroki Arai[1], Masahito Honda[1] and Kyotaro Yoshida[2]
[1]*The Department of Urology, Kinki Central Hospital of Mutual Aid Association of Public Teachers*
[2]*The Department of Pathology, Kinki Central Hospital of Mutual Aid Association of Public Teachers*

An 83-year-old man presented with asymptomatic macroscopic hematuria while being treated for prostate cancer with hormonal therapy in January 2009. Cystoscopy revealed a 5 mm surface-smooth non-pedunculated tumor lateral to the left ureteral orifice. Transurethral resection was carried out to examine the histology of the tumor. Histopathologic examination revealed the tumor arranged in a pseudoglandular pattern covered with erosive urothelial cells. The tumor had inconspicuous nucleoli, and abundant eosinophilic cytoplasm. An immunohistochemical study showed the tumor cells were positively stained for chromogranin A, synaptophysin, CD56, and NSE. Ki67 index of the tumor was below 2%, indicating that the tumor was a carcinoid tumor. He showed no carcinoid syndrome, and neither recurrence nor metastasis has been detected for 66 months.

(Hinyokika Kiyo **61**: 445-448, 2015)

Key words: Carcinoid tumor, Bladder

緒　　言

膀胱原発カルチノイドはきわめて稀であり，長期予後は明らかでない．今回われわれは，膀胱原発カルチノイドの1例を経験したので，若干の文献的考察と本邦報告例のアンケート調査を加えて報告する．

症　　例

患　者：83歳，男性

主　訴：無症候性肉眼的血尿

家族歴：特記事項なし

既往歴：前立腺癌

現病歴：前立腺癌に対し内分泌療法施行中の2009年1月に無症候性肉眼的血尿が出現．膀胱鏡で左尿管口外側に5 mm大の非乳頭状広基性腫瘍を単発で認め，TURBT目的で当科入院となった．

入院時現症：身長158 cm，体重57 kg

入院時検査所見：Hb 12.4 g/dl，Ht 36.8%，その他はすべて正常範囲内．尿沈渣では尿潜血は認めず．尿細胞診は陰性であった．

膀胱鏡：左尿管口外側に5 mm大の非乳頭状広基性腫瘍を単発で認めた（Fig. 1）．

入院後経過：第2病日にTURBTを施行．術中所見は通常の尿路上皮癌のTURBTと比較して明らかな相違点は認めなかった．術中，術後の経過は良好で第8病日に退院となった．

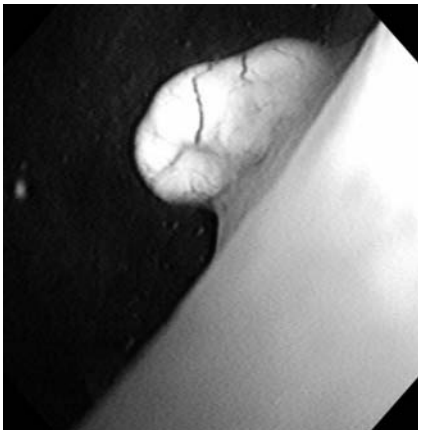

Fig. 1. Cystoscopy showed 5 mm surface-smooth non-pedunculated tumor lateral to the left ureteral orifice.

病理組織診断：表層はびらん状の尿路上皮で覆われており，その直下に偽腺構造に配列する腫瘍細胞を認めた．核は小型類円形で異型は目立たず，クロマチンが細かく点在し，細胞質は豊富でやや好酸性であった（Fig. 2）．免疫染色ではchromogranin A，synaptophysin，CD56，NSEが陽性（Fig. 3a～d），Ki67染色の陽性率は2％以下であり（Fig. 4），カルチノイドと診断した．

退院後経過：全身精査を施行したが，他のカルチノ

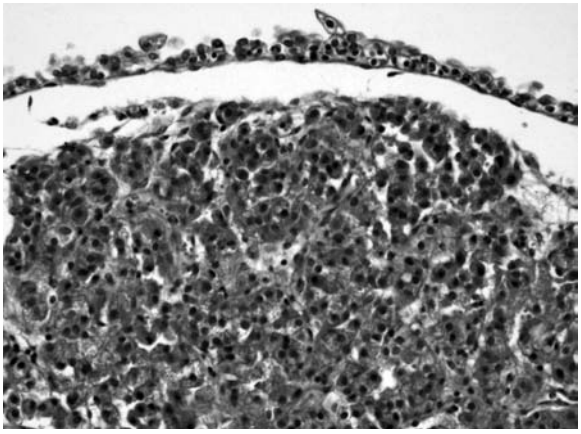

Fig. 2. Histology of a carcinoid tumor (×200; H and E). The tumor was arranged in a pseudoglandular pattern covered with erosive urothelial cells. The tumor had inconspicuous nucleoli, and abundant eosinophilic cytoplasm.

イド病変は認めず，膀胱原発カルチノイドと診断した．カルチノイド症候群は認めなかった．退院後は半年に1回の尿細胞診と膀胱鏡でフォローを4年間行い，その後は年1回の頻度で同様のフォローを継続しているが，術後5年6カ月経過した現在まで，再発転移は認めていない．

考　　察

カルチノイドは，1907年にOberndorferが小腸腫瘍のなかで，通常の小腸癌と区別すべき臨床的に良性の経過をとる腫瘍をカルチノイドと名称したのが始まりである[1]．カルチノイドは主に消化管，膵臓，気管支，肺に発生するが，膀胱原発はきわめて稀とされている．2006年Muraliらの報告によると，詳細が明らかなpureな（他の癌成分を含まない）膀胱カルチノイドは7症例のみと報告している[2]．そのため，膀胱原発カルチノイドの詳細は明らかでない．

膀胱カルチノイドの発生母体に関しては，膀胱尿路上皮の異形成による可能性[2]や，胎生期にneural crestから膀胱にchromaffin cellが移動しneoplastic transformationを起こす可能性[3]，増殖性膀胱炎によって増殖した神経内分泌細胞が膀胱カルチノイドの起源になる可能性[4]などあるが，明らかにはなっていない．

2004年WHO分類（WHO classification of tumours of the Urinary System and Male and Genital Organs）によると，膀胱カルチノイドは，他臓器のカルチノイドと同様の病理組織所見を有する，悪性の可能性を秘めた神

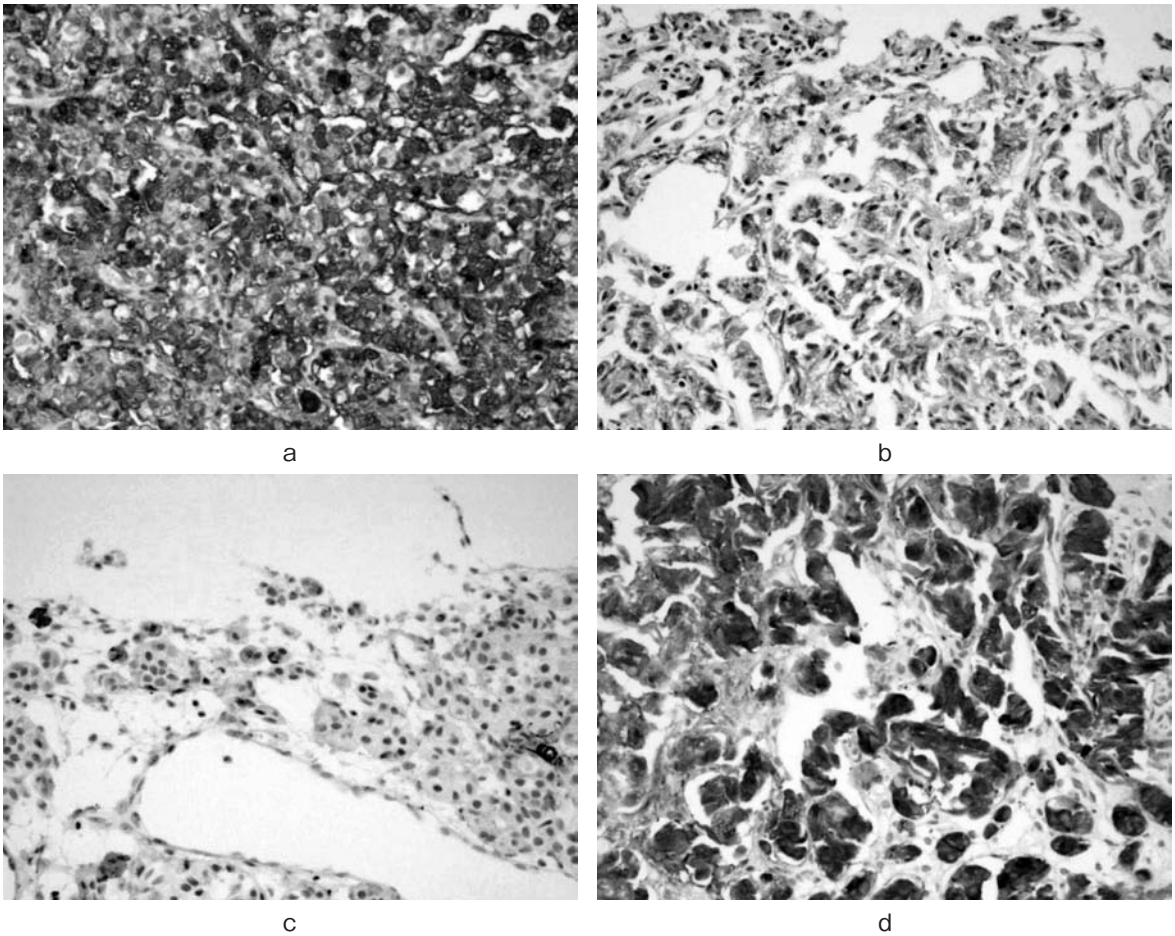

Fig. 3. a: Immunohistochemistry for chromogranin-A (×200). b: Immunohistochemistry for synaptophysin (×200). c: Immunohistochemistry for CD56 (×200). d: Immunohistochemistry for NSE (×200).

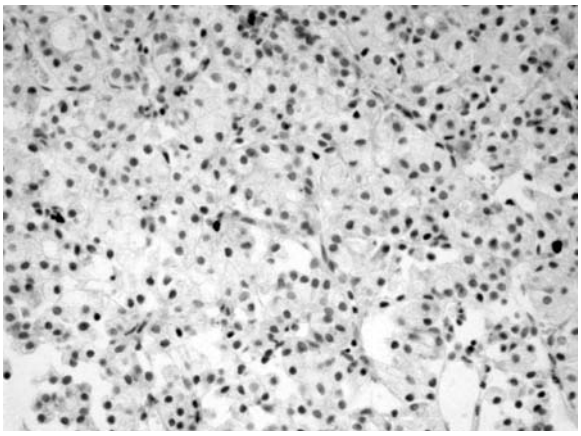

Fig. 4. Ki67 index of the tumor was below 2% (× 200).

経内分泌腫瘍と定義されている．免疫染色ではNSE, chromogranin, serotonin, synaptophysin, cytokeratinが陽性で，予後は25％以上でリンパ節転移や遠隔転移をきたすと記載されている[5]．

このWHO分類はこれまでの報告をレビューし作成されたものであるが，過去の膀胱カルチノイドの報告例の中には，病理組織学的に根拠が不十分な症例や，小細胞癌や腺癌など他の癌の成分を含む症例が散見される[4]．また，少ない症例数と限られた観察期間のために，膀胱カルチノイドの詳細は明らかでない．そこで2011年にChenらは，それらの症例を再検討し，過去に報告された膀胱カルチノイドのうち，pureな膀胱カルチノイドと診断できた8症例と，自験例5例を合わせて報告している[4]．その報告では，年齢の中央値は57歳，男女比は1.6：1で，主訴のほとんどが血尿であった．好発部位は三角部と膀胱頸部で，腫瘍サイズの中央値は5 mmと小さく，ポリープ様または表面平滑な粘膜下腫瘍の形態であった．病理組織所見は，細かく点在するクロマチンと目立たない核小体を有する細胞が並ぶ，という典型的な細胞学的特徴に加え，全症例で偽腺構造を有し，細胞質内に好酸性顆粒を認めた．全症例で筋層浸潤は認めず，再発や進展をきたした症例も認めなかった．また，異型カルチノイドやsmall cell carcinomaに進展した症例も認めなかった．以上より，典型的な細胞学的所見を有するpureな膀胱カルチノイドは非常に予後良好であり，他の癌成分を含むmixed carcinoidや，局所にカルチノイド様所見を有する神経内分泌化した尿路上皮癌とは区別すべきであると述べている．

泌尿器科WHO分類は2004年のものが最新であるが，その中で膀胱カルチノイドは「他臓器のカルチノイドと同様の病理所見を有する」と定義されている[5]．しかしながらカルチノイドの60％以上を占める消化管において，消化器WHO分類（WHO classification of tumours of the digestive system）では2000年に消化管カルチノイドという名称が削除され，高分化型神経内分泌腫瘍（WDNET），高分化型神経内分泌癌（WDNEC），低分化型神経内分泌癌（PDNEC）の3つのタイプに分類された．さらに2010年にも再度改訂され，高分化型のneuroendocrine tumor（NET）と低分化型のneuroendocrine carcinoma（NEC）に大別された．その中でもNETは増殖能（核分裂像数とKi67指数）に基づいたgradingにより，NETG1とNETG2に分類されており，従来の消化管カルチノイドに相当するとされているが[6]，膀胱においては依然として「カルチノイド」の名称が使用されている．

膀胱原発カルチノイドの本邦報告例は，われわれの調べえた限り18症例であったが，ほとんどが会議録であり，その後の経過が不明であったため諸施設にアンケート調査を依頼した．カルチノイドのサイズ，発生部位，筋層浸潤の有無，尿細胞診，カルチノイド症候群の有無，再発転移の有無，診断からの観察期間と予後，について質問した．回答を得たのは10症例（56％）で，その中にも経過が不明であったり，診断名が後日変更した症例も存在した．先述のWHO診断基準の変遷もあり[6]，2010年以降の本邦報告例について報告する（Table 1）[7~11]．症例は6症例あり，年齢の中央値は71歳（47～83歳），男女比は2：1で，偶発的に発見された症例が3症例あった．発症部位は6例中4例が三角部で，腫瘍サイズの中央値は9 mm

Table 1. Reported cases of carcinoid tumor of the urinary bladder in Japan

報告者（年）	年齢/性別	主訴	部位	Size（mm）	尿細胞診	筋層浸潤	カルチノイド症候群	他成分の合併	治療法	再発転移	予後/観察期間
森岡（2010）[7]	47/F	血尿	三角部	10	陰性	なし	なし	UC，G3，pT1＋CIS	TURBT＋BCG	なし	NED/48カ月
松本（2011）[8]	65/F	頻尿	三角部	10	陰性	なし	なし	UC成分	TURBT＋2nd TURBT	なし	NED/43カ月
造住（2011）[9]	72/M	なし	三角部	8	陰性	なし	なし	なし	TURBT	なし	NED/72カ月
島田（2013）[10]	70/M	なし	三角部	5	陰性	不明	不明	なし	TURBT	なし	NED/46カ月
二口（2014）[11]	79/M	なし	頂部	10	陰性	なし	なし	なし	TURBT	なし	NED/13カ月
自験例（2014）	83/M	血尿	左側壁	5	陰性	なし	なし	なし	TURBT	なし	NED/67カ月

NED：No evidence of disease.

で，Chen らの報告よりやや大きい結果であった．尿細胞診は全例陰性であり，不明例 1 例を除く全例で筋層浸潤とカルチノイド症候群を認めなかった．尿路上皮癌を合併した症例は 2 例認めた．全例で再発転移は認めなかった．Pure な膀胱カルチノイド 4 例に関しては，観察期間の平均値49.5カ月において再発転移は認めず，予後は Chen らと同様に非常に良好であることが示唆された．以上より，症例数は少ないものの，現時点では膀胱原発カルチノイドは切除後に再発や転移を認めた症例は国内外で認めず，きわめて良好な予後が期待できると思われた．

結　　語

膀胱原発カルチノイドの 1 例を経験した．Pure な膀胱原発カルチノイドは，きわめて良好な経過を辿ることが示唆された．

本論文の要旨は第227回日本泌尿器科学会関西地方会（2014年 9 月）において報告した．また，2015年 3 月の当院倫理委員会での承認を得た．

謝　　辞

本論文におけるアンケート調査に際し，以下の施設より貴重な情報を提供して頂き，御協力を賜りました．ここに改めて深謝いたします．

奈良県立医科大学附属病院
大阪大学医学部附属病院
日本医科大学付属病院
磐田市立総合病院
富山県立中央病院
高岡市民病院
浜松医科大学医学部附属病院
兵庫医科大学病院
さいたま赤十字病院（旧大宮赤十字病院）
天和会　松田病院
茅ヶ崎市立病院
東京慈恵会医科大学附属第三病院
徳島県立中央病院
熊本大学医学部附属病院
山口県立総合医療センター（旧山口県立中央病院）

文　　献

1）Oberndorfer S : Karzinoide Tumoren des Dundarms. Flankfurt Z Path **1** : 426–432, 1907
2）Murali R, Kneale K, Lalak N, et al. : Carcinoid tumors of the urinary tract and prostate. Arch Pathol Lab Med **130** : 1693–1706, 2006
3）Petersen RO : Urinary Bladder, Carcinoid Tumor, Urologic Pathology. JB Lippincott Company, Philadelphia, pp 360–361, 1986
4）Chen YB and Epstein JI : Primary carcinoid tumors of the urinary bladder and prostatic urethra : a clinicopathologic study of 6 cases. Am J Surg Pathol **35** : 442–446, 2011
5）WHO Classification Tumours of the Urinary System and Male and Genital Organs. Editerd by Eble JN, Santer G, Epstein JI, et al., p 138, IARG Press, Lyon, 2004
6）今村正之：膵・消化管神経内分泌腫瘍（NET）診断・治療実践マニュアル．田中雅夫ら編．第 1 版．pp 2–5，総合医学社，東京，2011
7）森岡政明，絹川敬吾，木下博之，ほか：移行上皮癌と合併した膀胱 Carcinoid tumor の 1 例．日泌尿会誌 **101**：470，2010
8）松本達也，平澤輝一，藤波　潔，ほか：膀胱原発カルチノイドの 1 例．泌尿器外科 **24**：700，2011
9）造住誠孝，中井真由美，伊藤　敬，ほか：膀胱原発carcinoidの 1 例．日病理会誌 **100**：437，2011
10）島田隼人，木村章嗣，大塚則臣，ほか：膀胱原発カルチノイドの 1 例．日泌尿会誌 **104**：337，2013
11）二口芳樹，杉山　豊，高橋　渡，ほか：膀胱カルチノイドの 1 例．西日泌尿 **76**：107，2014

(Received on January 5, 2015
Accepted on July 8, 2015)