雜　　纂

腦　外　科　研　究

Boston 報　告

(昭和12年3月15日入手)

在シカゴ市
講師　醫學博士　荒　木　千　里

Boston は Cushing が Peter Bent Brigham Hospital の外科主任をしてゐる頃は米國否世界の腦外科の中心でありましたが，Cushing 引退後一般外科醫の E. C. Cutler が後任に坐ると共に流石に全盛を極めたこの病院の腦外科も影を失つて今日では Cushing の遺風を偲ぶ由もありません。併し Boston には Cushing の下で20年近く手術の助手を勤めた Gilbert Horrax が Lahey Clinic で神經外科をやつて居り，又 Boston City Hospital の神經外科には之も Cushing 門下の Tracy J. Putnam が居り，Massachusetts General Hospital には Cushing などと略同年輩と思はれる W. J. Mixter が神經外科の主任をしてゐますので，Boston の街としては今日でも尙相當に盛んな神經外科をもつて居ります。唯この樣に市內の３つの病院に神經外科が分散し而も每日の各病院の手術豫定表を手に入れる便宜がありませんので，吾々手術見學者には甚だ不便であります。この3人の中で Horrax は最も長く Cushing の下で働いただけに Cushing の信任最も厚く，腦外科を見たいといふ者には必ずこの Horrax の手術を推薦しますので，私は8週間の Boston 滯在中主としてこの人の手術を見た譯であります。Cushing は現在 New Haven から面白いと思はれる材料は皆 Horrax の所へ送つてゐますので，Cushing の患者の手術が相當にあります。Horrax は今日 Harvard 大學には全然關係がありませんので，Lahey Clinic の自分の office で患者を診て手術の必要なものは New England Deaconess Hospital 及び New England Baptist Hospital へ入院させそこで手術をします。この２つの病院とも相當に名を知られた病院だそうですが，あまり大きな病院ではありません。Lahey Clinic といふのは Frank Lahey といふ人を頭として各科の醫師が20人近く１つの建物の中に office をもつて外科患者を診察する private の「クリニツク」で，こゝには入院手術の設備なく，この Clinic の醫師達は何れも主に上記２つの病院へ自分の患者を入院させて手術をしてゐるので，米國にはこういふやり方の病院が澤山あります。anesthetist，患者運搬人，看護婦，其他贅澤に人手を使つて手術する習慣なので，外科方面の人が獨力で１つの個人病院を經營する事は仲々困難なのでせう。兎に角この Lahey Clinic といふのは小さな Clinic ではありますが，優秀な醫師達が集つてゐますので米國でも可なり有名なものであります。それは Surgical Clinics of North America といふ外科の雜誌に――これは特殊な編輯方法をやつてゐて，各號に例へば Mayo

Clinic の外科の人達だけの論文を集めて Mayo Clinic Number とし，其他 New York Number, Philadelphia Number, Chicago Number, West Coast Number などとして出してゐるのですが——これに Lahey Clinic Number といふのが時々出るので解かると思ひます。併し見た所はあまり景氣のいゝ Clinic ではありません。

Horrax は50歳前後のごく溫厚な人で私の感じた所では Cushing のやり方を大體その儘踏襲してゐるだけで(この點には Horrax の助手も同意見でした)，自分で進んで新しいことを考へてドンドンやるといふ性質の人ではない樣です。Dandy や Van Wagenen のやつた手術などを取入れては居ますが，この人獨特のやり方は何もないと思ひます。從つて Cushing が最早手術をしない今日では，Cushing がやつてゐたであらう手術振りは，Horrax の手術から最もよく窺ひ知ることが出來るといふ意味で興味をもつた譯であります。一言にして云へば，先きに私が Baltimore から申しました推察，卽ち〖Cushing は晩年になるにつれ手術の適應は愈々根治的な方向に進み，手術技術は愈々愼重になつたのではあるまいか〗といふ事が其儘當嵌まると思ひます。私はこゝで始めて話に聞いた Cushing の愼重極る（惡く云へば愚鬪の）手術振りを見ました。卒直に云つて今日迄良い意味にばかりとつてゐた私も，實際目の前に Cushing 直流の手術を見，又或場合には自ら手を洗つて手術の助手をやつたりしてみますと，少々失望せずには居れませんでした。おゝ何んとそれは退屈な手術であることよ！私をして酷評せしめるならば〖この手術は不必要に長くかゝつてゐる，愼重なのは結構だが，愼重だからとてこんな長い時間はかゝらない，手術時間を延長せしめる最大の原因は手術の無駄にある〗，從つて〖手術の無駄を省いてもつとテキパキやるならば，充分愼重であつて而ももつと早く手術を濟ますことが出來る〗と思ひます。唯敬服に堪へないのは，この道草を食つて漫步する手術が實に徹底的な根治的な手術をすることであります。動かない手で手術をしてゐる樣でやる事は仲々思ひ切つたことをやります。手術の「プラン」は非常に radical であります。2, 3その例を述べて見ますと：

1) 右の temporo-parietal の glioblastoma multiforme. 可なり廣汎な範圍に浸潤してゐるもので，この樣なのは Dandy でも剔出すまいと思はれるものを剔出しました。それも始めから suck out するといふ事をしないで大部分をintact に一塊として電氣「メス」で剔出し，殘りを非常に徹底的に suck out しました。この樣に當然再發の豫期される惡性 glioma を silent area の部分だけ出來るだけ（少々健康な部分に亙つても）剔出するといふ事は Cushing が夙に主張してゐる所ですが，最近 Mc Kenzie が internal decompression といふ名をつけて大いに力說してゐる所であります。卽ちどうせ decompression をやるなら頭蓋腔外へ space をつくつてやる (subtemporal decompression) よりも頭蓋腔內へ space をつくつた方がよいではないかといふ考から出たことであります。之には贊成者が少くなく色々の人が自分も glioblastoma には internal decompression をやるのだと口で云ひはしますけれども，實際は仲々この樣に思ひ切

つてやることをしません。Horrax のこの手術は實に徹底的なやり方でした。從つて手術後には頭蓋腔內に隨分大きな空隙が出來て，成程これだけ空間が出來れば充分 decompression になるナと納得されました。のみならず始め硬膜を開いた際に非常な高腦壓の爲に脫出した大腦がスツカリ萎縮しますので硬膜を充分に縫合し骨辨を元へ戻すことも極めて容易です (interal decompression をやつたら subtemporal decompression はやりません)。

2) 左の側腦室より出た大きな腫瘍 (glioblastoma multiforme) で昏睡狀態に陷つてから入院した患者。左側の事ですし，それに腫瘍の位置が側腦室後部にありますので手術は非常に困難であります。どうして手術するかと思つてゐますと左の occipital lobectomy をやつて側腦室後部を開放しそこから腫瘍を殆んど全部 suck out しました。當然右側の homonymous hemianopsia が殘つた譯ですが，その他に何等の症狀もなく術前にあつたといふ aphasia も消失して朗らかに見違へる樣になつて退院しました。いづれ遠からず再發するでせうが，兎に角退院時には驚く程よくなつてゐました。

3) Midcerebellar hemangioblastoma. 之は普通その大部分が囊腫でその囊腫壁の一部に mural nodule があり之を切除すれば完全治癒を期待し得るもので，其點同じく小兒の小腦蟲部に來る astrocytoma と同じ樣な性質のものですが (Cushing, H. and Bailey, P.: Tumors arising from the blood vessels of the brain: angiomatous malformations and hemangioblastomas. Charles C. Thomas, Springfield, Ill. 1928)，この例では mural nodule は剔出し易い後壁にあつた所爲もありますが，周圍の健康組織を充分につけて一塊として綺麗に剔出しました。之なら再發はあるまいと思はれる充分な取り方でした。Horrax は小腦手術の際には Cushing の cross bow incision をやります。この切開法は今日あまり行はれませんので私はこゝに來る迄どこでも見ることが出來ませんでした。私が眞似事みたいにやつてゐた cross bow incision と違つて，こゝのはとても又大きな吃驚する位の large exposure でこれだと手術野が實に廣々としてゐて操作が實に樂に見えます。この切開法の缺點は A 點に於ける筋層縫合部で腦脊髓液瘻をつくる虞のある事ですが Horrax の云ふ所では手術創が感染しない限り(手術時間が長い爲に感染例が時々あります)瘻にはならない，瘻になつても間もなく閉鎖するといふ事でありました。話が少し脇道へ外れますが，序に附け加へて置きたい事はこの廣い cross bow incision と反對に實に窮屈な切開で手術してゐるのは Mixter であります。この人は小腦の手術はすべて一直線の正中線切開だけでやります。勿論これは protuberantia occipitalis externa の5糎位上から第Ⅲ頸椎棘狀突起位迄の長い切開ですが，項筋附着部を剝離切開しないで筋層を鈎で引くだけですから，非常に窮屈であります。私はこの人の cerebellar medulloblastoma の手術を見ましたがこの切開法ですと斯樣な midcere-

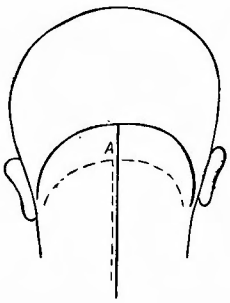

bellar の腫瘍に對してさへも隨分窮屈そうでした。更に acoustic tumor の樣に一側の cerebello-pontine angle にある腫瘍をこの切開で剔出することは出來ぬ事はないにしても困難と思はれます。私の見た例などもホンの申譯に intracapsular enucleation をやつただけでした。

4) 脊髄內腫瘍 (ependymoma). 私は一度脊髄の intramedullary tumor の剔出を見たいものだと思つてゐましたが, Horrax の所で始めてその例に遭ひました。而もそれが第Ⅰ頸髄から conus に至る迄中心管に添ひ脊髄の全長に亙つて擴がつてゐるもので, 特に頸髄から胸髄上部では腫瘍の直徑3糎近くもあり, 脊髄實質は腫瘍の周邊部に薄い膜となつて壓迫されて居ました。この手術は2度に分けて, 第一回で頸髄から胸髄の上半迄剔出し, 第Ⅱ回目に胸髄下半以下全部を剔出しました。結局第Ⅰ頸椎から第Ⅱ腰椎迄 lamina のない人間になつて仕舞つた譯で, その上腫瘍剔出の必要上脊髄の全長に亙つて posterior commissure で脊髄切開を行ひましたので, 後根から入つて他側へ交叉する痛覺, 溫度覺の纖維は全部切られた事になります。從つて手術後首から下此等の感覺消失を來しましたが, 時日と共に少し宛上から下へ感覺障碍は恢復し, 又術前まるで手足の動かなかつたものが上肢から段々運動障碍も恢復して, 1ケ月後位には足も少し動く樣になつて居ました。脊髄の intramedullary tumor 卽ち glioma では, 腦の glioma と違つて分類的に ependymoma が一番多く (42% James W. Kernohan, Henry W. Woltman and Alfred W. Adson: Intramedullary tumors of the spinal cord. A review of fifty-one cases, with an attempt at histologic classification. Arch. Neurol. & Psychiat. Vol. 25, pp. 679—701, 1931), 又その組織學的所見も腦の glioma とは一寸違ふ所がありますが, 兎に角この ependymoma は比較的よく encapsulated でありますので, この例の手術も綺麗に剔出出來て, Horrax の意見では恐らく再發はあるまいといふ事でした。

尙この posterior commissure の脊髄切開は痛覺纖維を切斷する意味で一種の cordotomy として治療的に行ふ事があります (Putnam, T. J.: Myelotomy of the commissure. A new method of treatment for pain in the upper extremities. Arch. Neurol. & Psychiat. Vol. 32, pp. 1189—1193, 1934)。之は上肢の疼痛に對して行はれるので, この樣な場合には頸髄上部に於ける cordotomy も困難であり, 又後根切斷では當該上肢を廢用に歸することになりますので, 最も安全且つ簡單な方法として, この後正中線脊髄切開が提唱されたのであります。上肢に對する脊髄切開の範圍は普通 C_4—D_3 ですが, 疼痛が上頸部にも及んでゐる場合には C_1 迄切開することもあります。效果は可なり確實で, 膀胱麻痺を來す虞れもなく, 又痛覺麻痺は segmentary ですから, 其點 cordotomy よりも便利であります。但し麻痺は當然兩側性に來ますので, 之を一側だけに止めやうといふ脊髄切開法の考案もあります。

5) Pituitary basophilism. 之は前回御報告しました樣に腦下垂體の腺腫といつても必ずしも肉眼的に認め得る腫瘤となつてゐるとは限りませんから, この大きくなつてゐない (卽ち正常大の) 腦下垂體を人間で手術的に剔出することは非常に困難であります。丁度私の居る間に

Cushing から大體定型的な basophilic adenoma だといふ診斷で，試驗切片を取つて欲しいといつて Horrax に送られた患者がありました。Cushing 氏病だと Cushing 自身が診斷したのですから，間違はあるまいと思はれました。手術の結果は矢張り略正常大の腦下垂體でこれを剔出するのは隨分困難でした。planum sphenoidale を一部鑿で削つて到達路を廣くしてから diaphragma sellae を切開し，銳匙を用ゐて普通の人ではとても根氣がつゞかないと思はれる位執拗に剔出を試み，苦心慘憺やつと少し計り腦下垂體組織を取りました。併しこの患者は手術後4日目に死亡，剖檢の結果意外にも松果腺に大きな囊腫性腫瘍が見出されました。pubertas precox が必ずしも松果腺腫瘍ばかりで來ると限らない樣に Cushing 氏症候群も腦下垂體の basophilic adenoma 以外に副腎の腫瘍でも來ることがあると多少異論がある樣ですが，此例から見れば松果腺腫瘍でも類似の症候群を現はす事がある譯であります。尤もこの例では腦下垂體にも同時に顯微鏡的に basophilic adenoma があつたのかも知れません。Horrax といふ人の腦下垂體腺腫の剔出は chromophobe adenoma の手術も見ましたが，實に徹底的なとり方をします。

6) Craniopharyngioma. 之は私の滯在中に行はれた手術ではなく，X線寫眞と病史とで知つただけの例ですが，Horrax の手術方針を紹介する意味でこゝに引用します。この腫瘍は元來は良性のものでありますけれども，多くの場合に非常な大さに達し且つ腦底部と强く癒着してゐますので，手術的には惡性腫瘍視されるもので，今日この腫瘍(相當の大さに達したもの)を剔出する人は先づ無いと思つてゐました。然るに Horrax は隨分大きなものであつても兎に角全剔出を試みる方針を採つて居ります。この例では先づ右前頭葉切除，optic chiasm の bisection をやつて腫瘍への到達路を廣くしてから，囊腫內容の排除を行ひ，ついで第Ⅲ腦室底から腦橋部に向つて擴がつてゐる囊腫壁の全剔出を試みて之をやり遂げてゐます。不幸にして hyperthermia の爲に術後3日目に死亡しては居ますが，他の例では助かつたのがあるといふ事でした。

7) 聽神經腫瘍。之もその手術を見た譯ではありませんが，Horrax が何度も得意になつて話した所では，Cushing の intracapsular enucleation に滿足せず，Dandy 流の全剔出方針でやつてゐます。Dandy のこの全剔出法は Cushing 系の人達から隨分色々にケチをつけられたものですが，其後漸次贊同者を增加し，今日では Cushing 直系の Horrax がこの方針を採用するに至つては明かに Dandy の勝利であります。Cushing も腦腫瘍に對してなるべく根治的に手術する方針に進んだと思はれますから，Dandy に對する個人的の疎隔感情(？)を棄てさへすれば，當然これに滿腔の贊成を呈すべきで，其點 Horrax の方が比較的行き懸りが少く虛心怛懷にやれたのでせう。從つて Horrax が今日 Dandy の方針になつたからといつて Cushing を裏切つたと解すべきではありません。

以上で Horrax がどんな手術をしてゐるか略推察出來ると思ひます。繰返して申せば〔手術

技術は憶病な位慎重に，手術適應はその正反對に大膽根治的に」といふ事になりませう。手術の成績も私の見た範圍では極めて良好な樣に思ひます。併し Horrex の所には手術の數はそんなに多くありません。大體毎日1つ位の割に神經外科關係の患者が入院するのですが，encephalography 乃至 ventriculography の結果外科的疾患から除外されるものが半數近くもあり，從つて手術にかゝらないのであります。併し兎に角此等の例の中から私が面白いと思つたものについて，足りぬ所は文獻で補ひ乍ら以下少しく述べて見ませう。

1) Focal epilepsy. 之も腦の先天性發育異常乃至炎症性原因で起るものに對しては手術も無駄ですが，御承知の樣に外傷性のものは手術の適應になります。私がこゝで見た2例の focal epilepsy は何れも外傷性のもので1つは出產時外傷，他は銃創後の瘢痕性皮質收縮によつて起つたものであります。兩者共右前頭葉を侵したものでしたから，何等の心配もなく瘢痕部を中心として廣汎な frontal lobectomy を行ひました。外傷性癲癇のこの樣な所謂 radical operation は O. Foerster の提唱した所で，その目的は單に瘢痕切除といふ事が目的ではなく，之によつて瘢痕部を中心として起つてゐる腦全體の收縮性牽引を解放する事が主眼點であります (Foerster, O. and Penfield, W.: The structural basis of traumatic epilepsy and results of radical operation. Brain, Vol. 53, pp. 99—119, 1930)。腦實質の破壞，變性が癲癇の原因ではなくて，瘢痕性收縮が原因であるといふ根據の1つとして，斯る癲癇發作が外傷後長年月の後(平均5年半)に至つて始めて發起することが擧げられてゐます。治療法としてこの樣な瘢痕切除を行つても若しその手術創が再び强い瘢痕となつて治癒するといふ事であれば此手術も無意味な譯ですが，Penfield の研究によれば，腦に挫傷をうけ挫滅された壞死組織がその儘に殘されてそれが徐々に吸收されて治癒する場合には，結締織及び fibrous astrocytes よりなる强靱な瘢痕が形成され，且つ多くの血管が新生されて，之が周圍の血管と吻合し，血管を支柱とする周圍の腦實質が强く牽引される，併し腦實質を手術的に切除した場合の手術創は結締織及び glia の增殖を伴はず，血管の新生もなく，腦脊髓液に充された一種の囊腫として治癒するもので，挫創に於ける如き瘢痕形成を來さない。從つて外傷性癲癇に對する廣汎な瘢痕切除は，組織學的にも確かな基礎をもつてゐるもので，充分 radical な手術であり得るといふのであります。この腦の特殊な創傷治癒に關する研究は單に外傷性癲癇の根治手術に對してのみならず，今日の腦外科の最も重要な基礎であります。何んとなれば若し腦實質の手術創が强い瘢痕として治癒するものであれば，腦腫瘍は癒つても後で癲癇が起るといふ事になつて，手術の合理性を甚しく削減するからであります。

2) Chronic subdural hematoma. 私の見た例では比較的新しい例で出血が全部凝血塊として存在し未だ液化してゐませんでしたので，廣く頭蓋骨を開いて凝血を除去し，その上に decompression を行つたのですが，出血が液狀の場合には今日ではこの樣な大きな手術をする人は少く，多くは血腫の上で頭蓋骨に小さな穴をあけて，そこから出血した血液を出して後を食鹽水

で irrigate するだけに止める方針が採用されてゐる樣です (Horrax, G. and Poppen, J. L.: The recognition and treatment of chronic subdural hematoma: A favorable intracranial condition frequently over looked. Surgical Clinics of North America. Vol. 15, pp. 1489—1499, 1935)。之は同時にこの見逃され易い疾患の1つの診斷法でもあり，又之から ventriculography を行ふことも出來，hematoma と判明すればその儘直ちに治癒に移ることも出來るといふ一舉三得の方法であります。subdural hematoma は兩側に來ることが少くありませんから，骨の小孔は原則的に兩側に開ける必要があります。大人に對しては手術の成績は非常に良好ですが，小兒に對する手術成績は甚だ不良です (Howard C. Naffziger and Howard A. Brown: Chronic subdural hematoma in infants. Surg. Clin. North Am. Vol. 14, pp. 1465—1483, 1934)。それは小兒では慢性であつても出血が止つてゐないものが多く，充分な止血を行ふ大きな craniotomy をやれば手術に堪へず，さりとて repeated aspiration に止むれば長期に亙る壓迫の爲に後に腦の機能障碍(精神發育障碍)を殘すといふ事になるからであります。

3) Pseudotumor cerebri. Mixter が之は subdural hematoma だといつて頭を開けて見ますと顳顬部硬膜下に腦脊髓液らしい液體が多量に潴溜してゐました。横から覗いてゐた私には，蜘蛛膜下腔が擴大してそこに liquor が溜つてゐる樣に見へたのですが，手術者の Mixter は下に蜘蛛膜がある，之は硬膜下腔の液體潴溜だと說明しました。卽ち硬膜下血腫ではなくて硬膜下の cyst だつた譯であります。數日後 Horrax が腦炎だといつて subtemporal decompression の目的で右の顳顬部を開きますと，前の例と略同じ場所で今度は蜘蛛膜下腔に多量の liquor が潴溜してゐて chronic serous meningitis 或は arachnoiditis との診斷になりました。前者は subtemporal decompression と「ゴム」管「ドレナージ」，後者は subtemporal decompression だけで何れも鬱血乳頭を始めすべての症狀が消失しました。私はどうもこの2つは同じものゝ樣な氣がするのですが，兩手術者を信用するより他ありませんので，結局顳顬部蜘蛛膜の內と外とに同じ樣な liquor 樣液體の潴溜を來すことがあるといふ事になります。

4) Communicating hydrocephalus

色素 (indigocarmine) を腰椎穿刺によつて注入しそれが fontanelle から側腦室へ穿刺した針に現はれることによつて交通性のものと確め，それから choroid plexectomy をやりました。すべて Dandy のやり方を踏襲するものですが，現在の Dandy の樣に ventriculoscope を用ひず，右の parietal の皮質切開によつて側腦室に入り右側の choroid plexus を切除し，次いで septum pellucidum に一吋の切開を加へて左側々腦室に入り左の choroid plexus を電氣凝固及び silver clip によつて thrombose しました。大體 Dandy の最初の發表に從つたやり方であります。Dandy の樣に頭に義布斯をかけることはしません。又全身麻醉でなく局所麻醉でやりました。術後 hyperthermia, 呼吸困難を來して隨分險惡な狀態を續けてゐましたが，どうやら助かることは助かりました。

Choroid plexectomy はこの様な術式でも，又 ventriculoscope を用ひてもあまりに死亡率が高いので，どんなものかと思つてゐましたが，こゝへ來て Boston City Hospital の Tracy J. Putnam が非常に良い ventriculoscope を考案してゐることを知りました。ventriculoscope を用ひても從來の樣に liquor を全部排除してから coagulate するのでは危險は皮質切開による手術と大差ありませんので，Putnam は liquor の中で choroid plexus の coagulation が出來るものを工夫しました (Putnam, T. J.: Treatment of hydrocephalus by endoscopic coagulation of the choroid plexus. Description of a new instrument and preliminary report of results. New England J. Med. Vol. 210, pp. 1373—1376, 1934及び Results of the treatment of hydrocephalus by endoscopic coagulation of the choroid plexus. Arch. Pediat. Vol. 52, pp 676—685, 1935)。之は棒狀の光學用硝子の兩端を磨いたもので先端は平面，觀察者側の端は棒の長さを焦點距離とする曲面にしてあります。この硝子棒には豆電把持棒を通ずる溝と先端に出てゐる2つの電極への針金を通ずる2つの溝とがあり，使用時にはこの全體を薄い「ゴム」の「ケイス」に包んで用ひます。liquor を少しも出さなくて手術が出來ますので，豫期の如く手術の反應は極めて輕微で，或場合には體溫，脈膊，呼吸の曲線の上に手術の影響が全然認められない事さへあり，患者は其日の午後から食事を攝ることさへ出來るのであります。從つてこの方法が choroid plexus に侵襲を加へる從來のすべての手術に比して遙に安全である事は既に一般に定評があり大いに其結果が期待されたのですが，手術の數を重ねて見ると案外それ程でもなく，Putnam によれば32例中何やかやの原因で入院中に死亡するものが約$\frac{1}{3}$，退院後死亡したものがこれ又約$\frac{1}{3}$で結局全體の約$\frac{1}{3}$の9例が生存，その中結果良好のもの5例といふ事になつて居ります。併しとにかくやるとすれば矢張りこの方法が最も推奬さるべきであらうと思ひます。

尙交通性腦水腫に對して比較的有望な方法と思はれるのは，一側の腎剔出を行つて當該輸尿管と脊髓硬膜とを吻合して liquor を尿路へ導く Heile の方法 (Heile, B.: Zur Behandlung des Hydrocephalus mit Uretero-Dura-Anastomose. Zbl. Chir. Bd. 54, S. 1859, 1927) で，Heile によれば成績も良い樣ですが，米國でやつて見た成績は期待される程ではありません〔Edwin P. Lehman: Uretero-arachnoid (ureterodural) anastomosis with report of 3 cases. Ann. Surg. Vol. 100, pp. 887—905, 1934〕。併し私の感想としては交通性腦水腫に對する手術が今後發展するとすれば Putnam の ventriculoscope (之はもつと簡單なものに改良の餘地がありませう) による choroid plexus の coagulation か，この Heile の ureteroarachnoid anastomosis かの何れかに向ふのではないかと思ひます。

尙この交通性腦水腫の非觀血的療法として注目されるのは，Penfield の postural dehydration であります (Penfield, W.: Hydrocephalus and spina bifida. Surg. Gynec. & Obst. Vol. 60, pp. 363—369, 1935)。之は輕症の場合にしか效果ありませんが何でもない事で，唯腦水腫の子供を常に垂直に起して置くのであります。之によつて腦よりの靜脈血還流が容易となり從つて

liquor の吸收が助長され腦脊髓液壓を持續的に下げる事になつて，其內に次第に liquor の分泌，吸收間の調和が取れる樣になつて腦水腫が完全に治癒するといふのであります。この際攝取液體の制限をも同時に行ふ必要があります。この postural dehydration は頭部外傷の患者にも應用されるので，仰臥水平位に患者を寢かさないで成るべく起す樣に半坐位に寢かして置くのであります。

5) 老年者の小腦腫瘍に對する考へ方。老年者（といつても中年以上の者）に比較的經過の早い小腦腫瘍症狀が來た場合に何を考へるかといふ事。之が大腦であれば先づ glioblastoma multiforme を考へる所ですが，この腫瘍は殆んど小腦には發生しませんので，この樣な際に Horrax はすぐ轉移性腫瘍か膿瘍かを考へてその原發竈を搜す樣にします。meningioma もありますが之は經過が長いので直ぐ區別出來ます。何でもない事の樣ですが，成程そうだと思ひましたので一言して置きます。

6) 腸管惡性腫瘍→腦轉移→腸管原發腫瘍穿孔。腦腫瘍の症狀(局所症狀明かならず)で入院した1人の患者が手術に至らない前に突然劇しい腹痛を來して穿孔性腹膜炎の症狀を呈しました。acute abdomen として開腹術を行ひました所，廻腸下部の腫瘍(淋巴肉腫？)の穿孔でした。從つてこの患者の腦腫瘍は轉移性のものとの診斷になりましたが，腦腫瘍の際に或は其の手術後に胃潰瘍の發生乃至その穿孔を來すことがあつて，之が腦に於ける副交感神經中樞乃至その傳達路の障碍に基く事は Cushing が特に注意した所であります (Cushing, H.: Papers relating to the pituitary, hypothalamus and parasympathetic nervous system. Thomas, Springfield, Ill. 1932, 第4篇 Peptic ulcer and the intestine)。第Ⅳ腦室 roof の腫瘍や hypothalamus の腫瘍が特に之に關係があるのですが，兎に角この例では廻腸淋巴肉腫→腦轉移→廻腸穿孔といふ關係が成立し得る譯で，もしそうであれば面白いと思つたのでした。但し私はこの患者に ventriculography を行ふに至らない前に Boston を去りましたので，腫瘍腦轉移の部位が果して上記の部位にあつたか如何か詳にしません。

7) 頭痛の外科的療法。偏頭痛は勿論其他外科的腦疾患からではなくて，或は原因不明の頭痛を訴へ，而もそれが非常に頑固で甚だしく患者を惱す場合の處置。Horrax の方針としては先づ內科的に ergotamine tartrate で治療して見る，之で隨分よくなる場合がある (Leunox, W. G.: The use of ergotamine tartrate in migraine. New England J. Med. Vol. 210, pp. 1061—1065, 1934)。之は交感神經に對して抑制的に作用する藥劑で，之が如何なる機轉によつて頭痛に效くかは不明ですが，とにかくあまりに頑固な重症でない限りよく效く事は確かであります。之でいけない時に始めて外科的に兩側の a. meningea media の結紮をやります。之は元來 Dickerson の方法で (Dickerson, D. G.: Surgical relief of the headache of migraine. J. Nerv. & Ment. Dis. Vol. 77, pp. 42—52, 1933)，Horrax は唯それに從つてやつてゐるだけですが，結果は相當にいゝといふ事であります。一寸考へると頭痛に對して ergotamine tartrate (之では

a. meningea media が擴張することになる筈です)も效き，a. meningea media の結紮も效くといふのは，血管運動神經異常を頭痛の原因として考慮する限り，兩者相容れぬ事實の樣に思はれます。

頭部外傷後の慢性頭痛に對しては Penfield の提唱による lumbar air injection 卽ち encephalography と同一の方法を治療の意味でやつて居ります。

8) 三叉神經痛。Frazier の方法を坐位で行ふこと紐育と全く同樣で Horrax の之に對する經驗も別に變つた事なく (Horrax, G. and Poppen, J. L.: Trigeminal neuralgia. Experiences with, and treatment employed in 468 patients during the past ten years. Surg. Gynec. & Obst. Vol. 61, pp. 394—402, 1935), Dandy の cerebellar approach をやつて見た事はないと正直に白狀してゐます。三叉神經痛の根治手術(知覺根の部分的切斷)後には同側顏面の知覺麻痺のみならず不快な paresthesia を殘すことがあり(5%)，之が後で患者から苦情を持込まれる種になりますので，Horrax の三叉神經痛患者に對する態度はこの點甚だ愼重で，いきなり手術をすゝめることは決してしません。輕症のものには最初に兎に角 trichlor ethylene の吸入療法を行ひます。卽ちこの20—30滴を「ハンカチ」に落して患者の鼻にあてがい，trichlor ethylene の臭が「ハンカチ」からスツカリ拔ける迄 (2—3分) 吸入させるのであります。之を1日3回宛2週間(その間に疼痛が消失して仕舞つても兎に角2週間)つゞけます。約半數の例では之によつて6ケ月乃至6年間疼痛發作から免れ得るとの事です。此方法で效果のない場合或は最初から相當に疼痛發作が激しい場合には「アルコール」注射(末梢幹注射)をやります。之によつて第Ⅲ枝の疼痛に對しては平均14.3月の治癒を，第Ⅱ枝の疼痛に對しては平均12.4月の治癒を與へ得るので，結局は根治手術を必要とするにしても相當の效果といつて差支ありません。併し重視されるのはそれよりもこの「アルコール」注射によつて患者に根治手術後の知覺麻痺乃至 paresthesia を豫め經驗させる事で，「手術後には之と同じ狀態が永久に續くが，それと結局は再發する疼痛の發作でズツト苦しむのと何れを選ぶか」を患者自身に決定させて手術後の苦情を豫防することであります。

ガツセリ神經節の「アルコール」注射も少數の例にやつてゐますが，大多數の米國の神經外科醫と同樣に，之は根治手術よりも却つて危險であるとの意見であります。根治手術が簡單にやれる爲でもありますけれども，ガツセリ神經節注射が米國では一般に下手だといふ事も蔽ひ難い事實でありませう。Putnam が X 線で針の位置を調節し乍ら神經節を穿刺することを發表してゐますのも (Putnam, T. J. and Hampton, A. O.: A technic of injection into the Gasserian ganglion under roentgenologic control. Arch. Neurol. & Psychiat. Vol. 35, pp. 92—98, 1936), 歐羅巴の其方面の熟達者から見れば幼稚な事と思はれるに相違ありません。

9) 頭蓋骨缺損部の補塡法。缺損部と略同大の骨を隣接部位より切除し之を diploe で內板と外板の2枚に割つて外板は其儘舊位置に復し，內板を以つて缺損部を補塡するのであります。

仲々具合よく行きます。尤も缺損部があまり大きいと共に相當するだけの內板片を1枚の大きな骨板として取ることが困難かも知れません。之は誰が始めた方法でせうか。

10)　次に手術にかゝらなかつた例の中から2—3述べて見ますと，

i)　Paget's ositis deformans. X線像が特有で頭蓋穹窿部のみならず頭蓋底も diffuse に肥厚してゐて，X線像の上で丁度焦點の合つてゐない寫眞の樣にボヤケてゐて，其中に無數の斑點樣の小透明點があります。此疾患で頭蓋底も侵されることは例外的だそうで，其意味で之は興味ある例であります。顏面骨は全く異常なく，骨の變化は頭蓋の他に腰薦椎部及び右大腿骨部にも來てゐます。症狀は一眼の exophthalmus 及び兩側の X, XI, XII 腦神經麻痺症狀であります。頭蓋底骨の侵されるのが例外的とすれば此等の症狀も例外的な譯であります。

ii)　若い女に來た小腦の aplasia (agenesis)。小腦症狀を主訴とするものですが腦壓亢進はない。encephalogram に天幕膜の下に廣い空隙があつて空氣が潴溜し，それによつて極めて小さな小腦(兩側とも)の外形がハツキリ現出されてゐます。この寫眞が面白いといふだけのもの。

11)　Herniation or rupture of the intervertebral disc. 之は Mixter の新しい命名で Schmorl の所謂 prolapse of the nucleus pulposus と同一のものであります。之に關して最も多數の例をもつてゐる Mixter の報告によれば (Mixter, W. J. and Ayer, J. B.: Herniation or rupture of the intervertebral disc into the spinal canal—report of thirty-four cases. New England J. Med. Vol. 213, pp. 385—393, 1935)，之は外傷を直接誘因として起る椎間圓盤の rupture (眞の發生機傳は不明)で，その破裂軟骨片が脊椎腔內へ突出することによつて，脊髓乃至脊髓神經根を壓迫し脊髓腫瘍類似の症狀を呈するものであります。部位は腰薦部に來ることが最も多く(Mixter の34例中23例)，次いで頸椎部(7例)に好發します。腰薦部に起るものは腰痛(多くは一側性)を以つて初まり該側下肢に運動麻痺を來すこともあります。普通のX線像には變化を認めませんが，myelography (之は cisterna magna からではなく腰椎上部で穿刺して lipiodol を普通より多量に卽ち5cc 注入) によつて美事に脊椎腔內に突出したこの破裂軟骨片を現出することが出來ます。私の見た Mixter の手術例でも圖の如く明白な陰影缺損を呈してゐました。手術は laminectomy をやつてこの軟骨片を摘出するので，元來硬膜外にあるものですから，硬膜外に摘出出來れば之に越した事はありません(私の見た例)。併し脊椎腔の前面に位する關係上いつもそう出來る譯ではなく，一旦硬膜を開き內側から更めて腫瘤の上の硬膜に切開を加へて摘出することもあります。Horrax はいつも後の方法でやるとの事でした。整形外科の人は夙くに知つて居られる事でせうが，私は初めこの病氣の事を知らなかつたので甚だ面喰ひました。

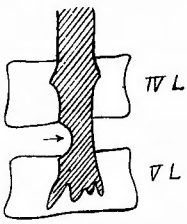

12)　疼痛の外科的對症處置

惡性腫瘍其他原因療法の不可能な疼痛に對して Horrax の所では，後頭部より上頸部の疼痛

に對しては C_1—C_3 の後根切斷，上肢の疼痛には C_5—D_1 の後根切斷をやつて居ます。Putnam の myelotomy of posterior commissure はやりません。下半身より來る疼痛に對しては cordotomy をやる前に蜘蛛膜下無水「アルコール」注射をやります。之は A. M. Dogliotti の方法で (Traitement des syndromes douloureux de la périphérie par l'alcoolisation subarachnoidienne des racines postéreures à leur émergence de la moelle épinière. Presse méd., 1931, No. 67, 1249) 目的部位で蜘蛛膜下腔を穿刺し無水「アルコール」1cc を極めて徐々に注射するのであります。私の見た例は再發直腸癌と，psoriasis arthropathica の例でしたが，何れも L_2—L_3 と L_3—L_4 の2ケ所で穿刺し(骨盤高位)，その各に 0.5cc. 宛酒精注射をやりました。注射時一寸灼熱感を訴へることがありますが，別に疼痛はありません。注射後その儘の位置に約20分間靜臥せしめて置く必要があります。兩例とも結果は非常に良好で cordotomy をやる必要もなくなつて退院しました。膀胱障碍はありません。此方法は知覺麻痺(普通運動麻痺は起らず)を來す範圍が比較的限局的で segmentary に來るか，或は segment のアチコチの部分に無感覺斑として來るに過ぎない事があり寧ろこの方が多い位で，場合によつてはこの範圍で痛覺のみ消失し他の知覺は何ともない事さへあるといふのであります。斯樣に作用が限局的且つ一側性でありますから，下半身の疼痛に對してのみならず，上肢或は任意の軀幹部位の疼痛に對しても行ふことが出來ます (Abbot, W. D.: Intraspinal injection of absolute alcohol for intractable pain. Am. J. Surg. Vol. 31, pp. 351—353, 1936)。この際酒精が脊髄液よりも比重が輕い關係上，注射部位が最も高くなる樣に身體を曲げて注射することが必要です。兎に角ごく簡單な事ですから一應試みて見るべき方法であります。

次に Horrax の腦外科の一般技術的方面について簡單に述べます。

1) 麻醉。Cushing がやつてゐた樣に，或は現在フイラデルフイアの人達がやつてゐる樣に局所麻醉だけ乃至 avertin と局所麻醉とでは，麻醉としてどうしても不充分ですので，こゝでは多く pentothal 靜脈麻醉と局所麻醉とを合併してやつて居ます。pentothal といふのは米國で造つてゐる evipan 類似の「バルビツール」酸屬の麻醉劑で (Jarman, R. and Abel, A. L.: Intravenous anesthesia with pentothal sodium. Lancet, I. 1936, pp. 422—423)，普通その 1g を 10 cc の蒸餾水に溶かして用ひるのですが，小手術 (10—20分) なればこの 3cc で充分であります。腦外科の手術は時間が長くかゝりますので，repeated doses として手術中何回も(大低 3cc 宛)注射して麻醉を持續して行くことになり，長い手術では 8g 以上卽ち溶液にして 80 cc 以上使ふことがあります。殆んどすべての手術で，足の靜脈から食鹽水の持續的點滴注入をやつてゐますので，その「ゴム」管中に注射すればよく，何回やるからとて面倒な事は少しもありません。非常に具合がいゝ樣に思ひます。作用上に於ける evipan との差異は血壓下降を來すことが evipan より少い代りに呼吸毒としての作用が evipan より强い事になつてゐますので，腦壓の高い患者には用ひない方がいゝといふ事です。又私の見た或例では腦下垂體手術後24時

間以上經つても尙 pentothal の爲に昏睡狀態をつゞけてゐるのがありました。この藥劑の中毒に對する解毒劑は coramine であります。

「アヴェルチン・エーテル」麻醉を行ふことも少くありません。やり方は，地下室の電動器から鐵管を通つて送られて來る空氣を壁の活栓から「ゴム」管で「エーテル」瓶（之は電熱で暖める樣になつてゐます）の中に導き，之を intratracheal tube へ「エーテル」蒸氣と一緒に送る裝置でやつてゐます。こゝでは anesthetist（それ專門の醫師がやつて居るのですが）が頭がよくて，患者の顏の近くの敷布の下に窮屈に潜り込んでゐる樣なことをしないで，intratracheal tube から導く「ゴム」管や，血壓測定の「ゴム」管乃至呼吸狀態を見る pneumograph の「ゴム」管等すべてを非常に長くしておいて，患者の足の所で手術の邪魔もせず又自分も樂に麻醉をかけ，血壓や呼吸を計つてゐる光景は他所で見られぬことであります。

2)　消毒及び draping

Cushing 流のやり方で消毒に沃度丁幾を用ひず單に酒精及び昇汞で何度も拭くだけ。敷布は一番上には乾いた大敷布をかけるのですが，手術野を直接圍む敷布類はすべて昇汞水に浸した濡れたものを用ひます。之で消毒した部分もしない部分も一緒に包むことになりますので，慣れない吾々の眼には不潔な感じがして，いくら Cushing 流でも之を眞似る氣にはなれません。又手術中手術創を何度も食鹽水で灌注しますので敷布類はジクジクに濡れますのに，下に「ゴム」布を卷くことをやりませんので一層不潔に見えます。

3)　開頭技術一般

骨に穴をあけるのには電動式錐を用ひます。de Martel のよりも簡單なものです。止血には silver clip をよく使ふのが目立ちます。一寸大きい血管からの出血だと electrocautery でなくすべて silver clip で止めます。electrocautery としてよく吸引嘴管に電流を通しますが，之は矢張り「ピンセツト」でつまんで電流を通す方が周圍の組織を不必要に灼くことが少いので有利だと思はれます。尙實質性出血に對してよく Zenker's solution を綿に浸したものを用ひ，之で出血部を暫く壓迫しますと可なりよく止血されます。腦下垂體剔出後 sella 內からヂクヂク出る出血に好んでこの方法を行います。とにかく長い時間をかけて愼重らしくやる割には手術創が完全に dry にならず，閉鎖の際に尙少し血液のにじむ點がチョイチョイ殘つてゐます。從つて「ドレーン」（「ゴム」板を折り疊んだもの）を腦實質創內や dura と骨辨との間などに挿入する事があります。frontal flap をつくつた手術後にはよく硬膜外血腫をつくつて其爲に再手術を要することがあります。之は Horrax に限らず他所でも（Dandy の所でも）そうです。といふのは重力に從つて術後硬膜が骨から剝離される爲で，其意味から骨緣を距てゝ硬膜と galea とを縫合し dura の剝離を防いでおくことが必要です。

腦下垂體や前頭葉の手術には coronal incision を一寸 modify して眞中で波形に前方に突出した曲線としますが，大した改良とも思はれません。Cushing の切開法はやりません。腦下垂

體への到達法は先づ硬膜外に進入し sphenoidal ridge に沿ふて dura を切開すること Cushing がやつてゐた通りだそうです (Horrax, G.: The treatment of pituitary adenomata. Surg. Clin. North Am. Vol. 13, 1933, pp. 659—672)。私が必要と考へてゐた側腦室の穿刺は不必要です。といふのは cisterna chiasmatis を開いて liquor を出してやれば略側腦室穿刺と同程度に腦が萎縮するからであります。dura の切開創はその儘に開放して置くので，後で縫合することはやりません。こゝでは腦下垂體手術時の骨辨のつくり方が一寸他所と違つて圖實線の樣に主として anterior cranial fossa に限られた craniotomy で temporal fossa を開くことが少いので（圖點線が普通他所で行はれる骨辨の範圍），A—B が相當に大きくて低いことを必要としますので，よく前額竇を開くことがあります。之を開いたからといつて豫め前額竇に感染のない限り，大して怖いこともありませんが，感染の機會は開かないよりは多いに違ひありませんから，開けないに越したことはありません。開いた場合には骨膜の遊離辨で被包したり又は硬膜で被包したりしてゐます。前額部の骨孔には美容の目的から錐で骨に孔を開ける際に生ずる骨屑（食鹽水に浸して骨泥とす）をとつて置いて，後で之で骨孔を充塡します。Mayo Clinic の Adson も同じことをやつてゐる筈です (Adson, A. W.: Operability of brain tumors. Ann. Surg. Vol. 100, pp. 241—265, 1934)。餘談ですが，この骨屑乃至骨泥による骨成形術は一般外科で可なり應用範圍の廣いものであらうと思ひます。

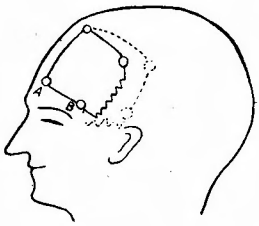

骨辨を元へ戻す際には別に綱線で固定することはやりませんが，その代りに骨膜を丁寧に縫合しますので骨辨はよく固定されることになります。

4) Cushing は餘程濕布を用ひることが好きであつたらしく，皮膚縫合部に銀箔を貼つてから，その上に「アルコール」濕布をあて，次に乾燥「ガーゼ」を置き，最後に頭部に澱粉糊を浸した繃帶を卷きます。之が乾燥すると比較的硬い丈夫なものになりますので，一種の固定繃帶の役をする譯であります。

5) 輸血は間接輸血ですが，私の滯在中に一度やつた切りです。Cushing がそうであつた樣に，又 Dandy がそうである樣に，Horrax もあまり輸血をやりません。

6) 照明。手術室を特に暗くすることもやらず又 headlight を用ゐることもなく大體紐育流と同じです。否紐育がこの Cushing 流を眞似て居るのでせう。Frazier の illuminating retractor はよく使ひます。

次に Boston では Massachusetts General Hospital で交感神經の外科が仲々盛んですので，そのやり方を中心として概略を述べます。

a) Diagnostic novocain block

一定の疾患に交感神經切除術を行つて果して效果があるか如何か，效果ありとすればどの程

度の效果か，又如何なる部位の交感神經を切除すべきか等を手術前に豫め檢査して置く必要があります。Raynaud 氏病だから，thromboangiitis obliterans (Buerger's disease) だからといつて何もかもすぐ劃一的に手術をするといふのでは不可ないのであります。其目的に向つてこゝで最も多く用ひられてゐるのは diagnostic novocain block であります。(White, J. C.: Diagnostic novocain block of the sensory and sympathetic nerves. A method of estimating the results which can be obtained by their permanent interruption. Am. J. Surg. Vol. 9, p. 204, 1930)。之は一定部位の交感神經を「ノボカイン」によつて一時的に麻痺さして見て，反應の程度を檢するのですが，それには i) 脊髓麻醉によつて前根中の交感神經を麻痺せしめる方法，ii) paravertebral に注射して交感神經索を麻痺せしめる方法，iii) 混合神經たる末梢脊髓神經內に注射して其中を走る交感神經を麻痺せしめる方法の3つがあります。此等の方法によつて一時的に症狀が樂になるといふ事であれば交感神經切除乃至交感神經「アルコール」注射が適應だと判斷されます。實際上には交感神經索に手術を加へることが最も多いので，paravertebral の「ノボカイン」注射が最も多く行はれることになります。Läwen が內臟疼痛の鑑別診斷に用ひた方法を轉用した譯であります。注射法は下述の「アルコール」注射法と全く同一です。

b) 交感神經「アルコール」注射法

患者の全身狀態の如何，年齡の如何によつて交感神經手術が危險を伴ふ虞ある場合には交感神經に對する「アルコール」注射が選ばれます。普通 paravertebral に注射するのですが，正確な技術の困難と傍を走る脊髓神經（肋間神經）をも同時に侵してその神經炎を起し paresthesia を來すことがある等の缺陷の爲に交感神經切除術に取つて替る譯には行きませんが，兎に角有力な一方法であります。paravertebral「アルコール」注射の技術を簡單に紹介しますと，

i) 胸椎部。正中線より 3—4 糎の部で先づ當該肋骨下緣迄針を刺し〔この刺入部位では1つの棘狀突起の高さ（例へば第Ⅲ）はそれより1つ下の番號の肋骨（例へば第Ⅳ）と同じ level になりますから，之を目標として第何番目の肋骨かを判定し得ます〕，それより少しく內側（約20°）且つ上方に針の方向を轉じ，肋骨の下緣を通つて更に3糎針を進めますと，脊椎體の側面又は該肋骨の頭部に達します。その位置で先づ2%「ノボカイン・アドレナリン」2cc を注射して當該肋間神經乃至交感神經の麻痺症狀を檢し，それで針の位置が正しいと判明すれば引續き95%「アルコール」5cc を徐々に注射します。注射後30分間は患者を其儘の位置に靜置しなければいけません。

ii) 腰椎部。この部では棘狀突起上緣に切する橫線の上に當該腰椎の橫突起がありますから，この線上で正中線より3糎外側で針を刺入し，橫突起に觸れたら針の位置を少しく上內方に轉じ，橫突起の上緣を經 psoas 中を通つて更に4糎針を進めますと腰椎體側面に達しますから，其位置で注射を行ひます。この時には胸椎の時と違つて橫突起の上緣から針を進める關係上，注射される交感神經節は目標とした腰椎（例へば第Ⅲ）の1つ上の番號（例へば第Ⅱ）の神經節と

いふ事になります。從つて第Ⅴ腰部交感神經節への注射は不能です。腰部でも先づ「ノボカイン」を注射しその結果を見て95%「アルコール」3—4cc を注射します。

c) 交感神經切除術

技術そのものは何も珍しいことも面白いこともないのですが，切除する部位乃至色々の考へ方について參考になる點が隨分あります。

偖これだけの前置をしておいて次に各疾患について面白いと思ふ點だけを述べます。

1) Raynaud 氏病

病勢が進行して動脈壁の肥厚を來し，交感神經を麻痺さしても最早血管が擴張し得ない狀態に至つて居れば，手術の效果は望まれませんから，手術前に novocain block をやつて見る必要があります。尤も之で良い反應が出たからといつて手術成績が必ず良好とは限りませんが。上肢に對しては必ず下頸部神經節と第Ⅰ第Ⅱ胸部神經節の3つを剔出する必要があります。下肢に對しては L_2—L_4 の切除をやり薦部神經節の切除は不必要否禁忌とされます。その理由は交感神經の手術は preganglionic fiber で切ることが理想的(下述)でありますが，頸部交感神經節及び L_3 以下の腰部乃至薦部交感神經節には rami communicantes albi を缺如して居ますので，此等の神經節に至る preganglionic fiber は當該の脊髄神經(頸部及び第Ⅲ腰部神經以下の脊髄神經)を介して脊髄と連絡してゐるのでなく，腰薦部では交感神經索中を上行して第Ⅰ，Ⅱ腰部神經節に至り，その rami communicantes albi を介して脊髄に入り所屬脊髄節と連絡して居ますから，L_2—L_4 の交感神經索切除では坐骨神經領域に至る交感神經 (L_4—S_3 神經節より發す)の主に preganglionic fiber が切られることになり大部分の postganglionic fiber は intact といふ事になるに反し，もし薦部神經節をも同時に切除すれば當然 postganglionic fiber を切除することになり，後に degeneration が起ることになります。何故に postganglionic fiber を傷けない方がよいか(?)其は Harvard の生理の教授 W. B. Cannon 及びその門下の廣汎な研究成績によりますと (Chemical mediators of autonomic nerve impulses. Science, Vol. 78, pp. 43—48, 1933)，交感神經でも副交感神經でも刺戟の impulse がその支配下の滑平筋纖維に傳はるのは，神經末端がすべての筋纖維に一々終つてゐることによつて傳はるのではなく，事實は神經末端は極く少數の筋纖維にしか終つてゐない(之に關する組織學者 Stöhr の立證あり)けれども，その神經支配をうけてゐる筋纖維内に神經よりの impulse によつて一種の化學物質が生成され，これが humoral に周圍の筋纖維に及んで神經の impulse を傳へる，迷走神經に關して生ずる化學物質を vagus substance (or parasympathin)，交感神經に關して生ずる物質を sympathin と稱します。副腎髄質からの「ホルモン」adrenine も各不隨意筋纖維に至つて sympathin と同樣に作用する，唯 sympathin は交感神經の刺戟によつて始めて生成されるものであるが，adrenine は副腎より生産される關係上當該筋に對する交感神經刺戟の有無に拘らず生産されます。所で茲に最も重要なことは當該滑平筋に至る交感神經が變性を來すと，その筋纖維が此

等の化學物質殊に adrenine に對して非常に過敏になるといふ事實であります。從つて極く微量の adrenine——日常生活中に常に血中に存在する位の微量な，從つて普通の正常滑平筋纖維なれば何等反應を示さない位の adrenine 量——に對しても反應する，而してこの過敏性は交感神經の變性が充分に起つた後に，即ち交感神經切斷後約10日位から現はれるもので，神經の再生と共に消失するといふのであります。從つて若し吾々が postganglionic fiber で手術すればその支配領域にこの adrenine 過敏性が起る筈で，折角の交感神經麻痺が之によつて代償されることになり，手術の效果も思はしくないといふ事になる筈であります。從つて成るべく preganglionic fiber を切る樣に即ち L_2—L_4 で交感神經切除を行ふべしといふ事になります。

上肢では脊髓前根に手術を加へない限り preganglionic fiber だけを切ることは不可能ですから，當然交感神經の變性從つて adrenine 過敏性が起る譯であります。上肢 Raynaud 氏病に對する手術成績が下肢 Raynaud 氏病の夫に比して成績が悪い（之は一般に認められてゐる事實）といふ事はこゝに原因があると Massachusetts General Hospital の White は說明します。併し理論的研究は兎に角としてこの Cannon の adrenine 過敏性說は果して一般的な臨床事實と一致するでせうか。上肢 Raynaud 手術患者が果して手術後10日前後に至つて症狀の再發を訴へるでせうか。

2) Thromboangiitis obliterans (Buerger's disease)

此場合にも手術前に novocain block をやつて見ます。此疾患では御承知の樣に血栓による血管腔の狹窄に加ふるに血管の攣縮がありますので，この spasm の程度を novocain block で豫知し得る譯であります。併し實際上之に對して良好な反應を呈する場合は比較的少數ですから手術の正しい適應はそんなに多くありません。Adson の經驗では3例に1つの割で根治手術即ち lumbar sympathectomy をやるそうですが，White は之をあまり多過ぎると評してゐる位であります。根治手術の適應でないものは保存的に處置するのですが，保存的療法として面白いのは Hermann and Reid の提唱する方法で患肢を硝子長靴に入れて過壓と陰壓とを交互に作用させて副血行形成を促進せしめる方法であります。結果は良好と云はれます。尙腰部交感神經切除の適應でない症例特に重症々例に行つて甚だ效果のある小手術として末梢神經挫滅法があります (Smithwick, R. H. and White, J. C.: Peripheral nerve blok in obliterative vascular disease of the lower extremity. Further experience with alcohol injection or crushing of sensory nerves of lower leg. Surg. Gynec. & Obst. Vol. 60, pp. 1106—1114, 1935)。之は足の脊髓神經中を走る血管收縮神經（交感神經）を挫滅麻痺せしめて足部の血行をよくするのみならず，知覺纖維を破壞して疼痛を無くしやうといふ考へからで，無論之によつて運動麻痺も起りますが，普通手術部位が下肢の中$\frac{1}{3}$と下$\frac{1}{3}$との境でありますから，足の小筋群が麻痺するだけで實際上の機能障碍はありません。足の內側の切開から superficial and deep peroneal nerves を，外側の切開から posterior tibial nerve, saphenus nerves 及び sural nerve を挫滅することが

出來ます。止血鉗子で神經を挫滅するだけの事ですが，神經再生が比較的早く起りますので，短期間の麻痺を望むならば0.5cm の範圍（これだと3ケ月以内に神經再生す），長期の效果を望むならば1cm の範圍で（6ケ月以内に神經再生す）挫滅するのであります。此方法による血行增加の程度は腰部交感神經切除に少しも劣りません。效果の持續的でないのが缺點ですが，之丈けの期間内には副血行も形成されて血行障碍も代償されやうといふのであります。Buerger's disease のみならず動脈硬化性壞疽に對しても有效です。

3) 眞性癲癇

癲癇發作が腦血管の spasm によつて起るとの前提から從來頸部交感神經切除術が行はれて效果を收め得なかつた事は御承知の通りであります。腦血管を支配する交感神經は第Ⅰ，Ⅱ胸髓から出て1つは頸部交感神經索を上行し上頸部神經節を經，內頸動脈壁に沿うて腦血管に至り，他は星芒神經節より脊椎動脈に沿うて腦血管に達しますから，若し如上の意味で交感神經に手術を行ふならば，頸部交感神經切除を行ふよりは下頸神經節と第Ⅰ，Ⅱ胸部神經節の3つを兩側で切除する方が合理的と云はねばなりません。Mixter and White の之に關する手術經驗は良好とは云へませんが，少數乍ら3年以上全く發作の消失した重症癲癇の例がありますから，絕望と考へて仕舞ふこともありません。novocain block をやつて見て手術の效果を豫知出來れば甚だいいのですが，癲癇では之は全然當になりません。

4) 顏面神經麻痺

フイラデルフイアで顏面神經麻痺に上頸部交感神經節切除を行つた例があつて，如何いふ譯かと尋ねて見ましたが，手術者 Groff もよく知らぬといふ事で結局わからず仕舞いになつて居ましたが，ボストンへ來て始めて其意味を理解しました。何んでもない事で顏面神經麻痺による兎眼症を Horner 症候群の1つである ptosis で矯正してやらうといふのであります。之は1926年に Leriche が考へついた手術だそうで，どこでやつた成績も一致して良好であります。

5) 狹心症

從來狹心症に對して行つた頸部交感神經切除術の效果が甚だ不確實であつたのは，今日から考へれば當然の事で，心臟を支配する交感神經の觸剖學的走行が明かでなかつたからであります。今日之に關して知られてゐる所は圖（次頁）の通りでありますから，手術の要點は D_1—D_5 の交感神經を切除することであります。事實 White の經驗では此手術によつて手術側（左側）の疼痛は例外なく殆んど完全に消失します。併し狹心症患者の大多數に對して此手術はあまりに侵襲的であり過ぎる危險がありますから，今日一般の認める所では左側 paravertebral の「アルコール」注射によつて D_1—D_5 を破壞するのが選ぶべき方法であります。（兩側の注射は危險，右側は常に危險報知器として殘して置く必要あり）。White の35例の經驗では成績優67.7%良17.6%，可5.9%，無效果8.8%，死亡1例といふ事になつて居ます。注射が正確に行はれなければ效果のよくないのは當然ですから，White は技術に熟練して每常確實に注射し得る樣にな

れば恐らく例外なく效果を收め得るであらうとの口吻さへ洩して居ます。「アルコール」注射の效果は永久的でありますから，正確に注射さへすれば效果の上で手術に劣る所はありません。

唯茲に注目すべきは狹心症に對して最近甲狀腺全剔出術が試みられ其成績甚だ良好といはれる事であります。(Blumgart, H. L., Lavine, s. A. and Berlin, D. D., 1933)。之は基礎新陳代謝が −25% 以下に下ると心臓の疼痛が消失するといふ事實から出發したもので甲狀腺の全剔出によつて基礎代謝をこの level に下げてやらうといふのであります。無論この手術の結果として粘液浮腫が起り得る筈ですが，之は少量の甲狀腺製劑を與へることによつて，基礎代謝を上げることなしに豫防することが出來ます。當然考へられることは甲狀腺の subtotal の剔出をして見たら如何かといふ事ですが，之は駄目で，殘された僅かの甲狀腺組織が時と共に肥大して來て，基礎代謝が舊に復すると共に心臓の疼痛も再發します。Blumgart 及び其協同研究者の云ふ所では基礎代謝が適當に下ると身體各組織の血液供給に對する要求が減少するから心臓の負擔が少くなる譯でそれが效果の本態だといふのであります。其意味に於て甲狀腺全剔出術は狹心症のみならず congestive heart failure 卽ち cardiac decompensation の狀態に對しても有效であります。併し乍ら Cutler の經驗では後者は兎に角狹心症に對する此手術の效果は基礎代謝の下降と必ずしも一致しないし，又術後基礎代謝が充分に下る迄に4週間以上を要する筈なのにこの手術の效果は術後直に現はれる等の事實から，之は心臓の負擔輕減といふ事ではなくて，「アドレナリン」に對する心臓の感受性の減少が效果の本態であると說明して居ます (Cutler, E. C. and Schnitker, M.T.: Total thyroidectomy for angina pectoris. Ann. Surg. Vol. 100, pp. 578—605, 1934)。この Cutler の29例の重症狹心症に對する手術成績は非常に良好で，成績優47.6%，良19.0%，可23.8% といふ事になつて居ります。

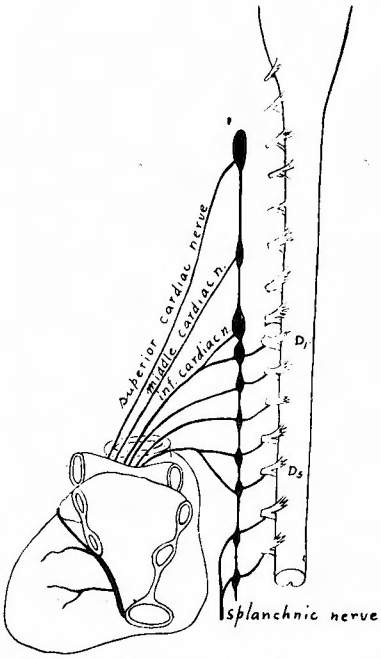

(J. C. White: The autonomic nervous system. Mc Millan Co. N.Y. 1935, p. 238 ニヨル)

それでは狹心症に對して paravertebral の「アルコール」注射法と甲狀腺全剔出術と何れを選ぶべきかといふ事が問題になります。之に就ては尙今後の研究を要しますが，心臓の decompensation を伴つてゐるもの及び初期狹心症で業務をつゞけて行きたい希望のものには甲狀腺手術，老人及び進行性の心臓疾患を伴つてゐるものには「アルコール」注射を行つたがよからうといふ White の意見であります。

6) Essential hypertension

之に就ては前回も一寸觸れましたが，現在研究時代で Crile の手術法の他にも，色々の人が色々の方法でやつて居りますので自分の經驗を持たない者は判斷に苦しみます。兎に角現在 Massachusetts General Hospital でやつてゐる方法は背部經路によつて extrapleural に D_{10}—D_{12} 交感神經節及び內臟神經をこの部で(卽ち橫隔膜上で)約5—6糎切除する方法であります。兩側にやりますが一側宛1週間の間隔をおいてやります。この手術法は元來 Max Peet の方法で，Peet によれば全治15%，成績優33%，良29%，可16%，無效果7% であります (Peet, M. M.: The surgical treatment of hypertension. University Hospital Bulletin, University of Michigan, Vol. 3, pp. 1—4, 1937)。Horrax の所では Mayo Clnic の Craig の方法卽ち腎手術類似の腰部切開から橫隔膜下で大小內臟神經を切除し同時に L_1—L_2 の交感神經切除を行ふ方法をやつて居ます。Craig の成績では初期の輕症に對しては顯著な效果卽ち血壓の決定的下降，頭痛，眩暈，眼症狀等の消失を來してゐますが，重症に對しては結果は不充分であります。

以上の內臟神經切除及び下胸部乃至上腰部交感神經切除術に就て考へられることは Crile の唱へる副腎の denervation で，此等の手術によつて副腎への交感神經が如何影響されるかといふ事であります。副腎への交感神經は D_{10}—D_{11} 神經節から小內臟神經を通つて副腎に達してゐるとも云ひ，又もつと下迄卽ち L_2 迄の交感神經が參加してゐるとも云ひますので，私にはハツキリした事はわかりませんが，兎に角 Peet の橫隔膜上手術でも，Craig の橫隔膜下手術でも副腎へ達する交感神經が全部切除されない卽ち副腎の完全な denervation が行はれないのではないかと思ひます。もし hypertension に對してこれが是非必要であるならば，この點で效果不完全といふ事になりませう。

Craig の方法が重症に對して不充分であるといふので腹腔臟器のもつと徹底的な交感神經切除をやり，同時に副腎の定全な denervation をやらうといふので試みられたのが Adson の方法で，laminectomy をやつて D_6—L_2 の脊髓前根を兩側で切斷するのであります (Adson, A. W. and Brown, G. E.: Malignant hypertension. Report of case treated by bilateral section of anterior spinal nerve roots from the sixth thoracic to the second lumbar, inclusive. J. A. M. A. Vol. 102, pp. 1115—1118, 1934)。此方法は hypertension に對する諸手術中最も徹底的な方法と認められるもので，前根に沿うて走る血管を損傷しない樣に注意さへすれば (脊髓の血行障碍，從つて脊髓麻痺を惹起する虞ある爲)，效果は最も有望と考へられます。Adson のこの手術は其後 D_9—L_2 の前根切斷に變更されたそうです (Craig, W. Mck,: The surgical treatment of hypertension. Surg. Gynec. & Obst. Vol. 60, pp. 115—116, 1935)。

7) Carotid sinus syndrome

御承知の樣に carotid sinus の血壓が上昇すると其部の動脈外壁神經叢より反射作用が起つて脈博減少，血壓下降，腦動脈循環の減少を起すものですが (carotid sinus reflex)，時にこの

carotid sinus が病的に過敏な事があつて異常に強い反射作用を惹起し，腦血行障碍の爲に失神發作乃至全身痙攣發作を來すことがあります。之は頸を一側に屈げるとか，手指で頸動脈分岐部を壓迫する等の器械的刺戟でも容易に發起させる事が出來ます。治療的には頸動脈分岐部を中心として上下に2—3cm 宛動脈外圍交感神經切除を行へば簡單に治癒します。

8)　氣管枝喘息

狹心症に對して頸部交感神經切除術では充分な成績が得られなかつたのに，解剖學的に完全な心臟交感神經の切除卽ち D_1—D_5 の切除で理想に近い效果を收め得た事實から，氣管枝喘息に對しても頸部交感神經切除よりもつと充分な交感神經切除卽ち D_1—D_3 乃至 D_4 切除を行へば或は滿足な結果が得られるのではないか，といふのでやつて見た White の成績は矢張り不成功でありました。大した效果はありません。

9)　Hirschsprung 氏病

下部結腸及び直腸の擴張神經が交感神經でありますから，Hirschsprung 氏病に交感神經切除を行つたら如何かといふ考の起るのは當然であります。始め腰部交感神經切除が行はれたのですが，其後此等の腸管に至る交感神經だけを切除し，下肢血行を intact にして置かうといふ考へから試みられた手術法が presacral nerve (別名 superior hypogastic plexus) 及び inferior mesenteric plexus の切除であります (Rankin, F. W. and Learmonth, J. R.: Section of the sympathetic nerves of the distal part of the colon and the rectum in the treatment of Hirschsprung's disease and certain types of constipation. Ann. Surg. Vol. 92, p. 710, 1930)。presacral nerve といふのは Latarjet et Bonnet (1913) が始めて記載したもので大動脈分岐部より promontorium に至る交感神經叢であります。これに對する手術は圖點線の presacral neurectomy を少し上迄延長して A. mesenterica inferior 前面の神經叢も一緒に切除するのであります。White の意見ではこれらの神經叢を全部切除することは技術的に困難ですので，一側(左側)の腰部交感神經をも同時に切除した方がよいとの事であります。又男の患者だと presacral neurectomy によつて射精力喪失を來しますので，若し性的能力の保存を考慮するならば lumbar ganglionectomy だけに止めたがよいともべ述て居ます。此手術の成績は全體として非常に良好だと云はれます。手術の效果は術前に腰椎麻醉を行つて此神經を麻痺せしめ下部結腸及び直腸の狀態をX線學的に檢査すれば豫め知ることが出來ます。

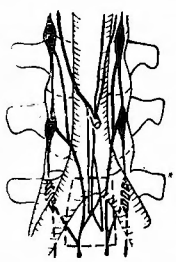

Presacral neurectomy

10)　膀胱麻痺

膀胱麻痺による尿潴溜に對しても同樣の意味で presacral neurectomy が行はれるのですが，其成績は Hirschsprung 氏病程良好ではありません。併し相當の效果あることは間違なく，一應試みて見る價値は充分にあります (Learmonth, J. R. and Braasch, W. F.: Clinical and

Surgical aspects of nerve lesions involving the lower part of the urinary tract. Ztschrf. urolog. Chir. Bd. 36, 1933, S. 195)。

11) Dysmenorrhoe 及び子宮癌による疼痛

Dysmenorrhoe に對しては presacral neurectomy が非常によく效きます。此手術の結果として月經，妊娠，分娩等に影響することはありません (Adson A. W. and Masson. J. C.: Dysmenorroea relieved by resection of presacral sympathetic rami. J. A. M. A. Vol. 102, p. 986, 1934)。手術不可能な子宮癌からの疼痛に對してもこの手術がよく奏放しますので，cordotomy に先つてやるべき方法とされます。之等婦人科疾患に對する交感神經手術については，我國でも婦人科の方にもう少からず經驗がありませう

一見子宮と同じ關係にあるかに見へる膀胱の疼痛に對して presacral neurectomy は如何かといふのに，之は子宮の疼痛と違つて非常に成績不良であります。

* * * * *

ボストンから市俄古へ向ふ途中丁度道順になりますので Rochester, New York と Ann Arbor, Michigan とに各1週間宛立寄りました。Rochester, N. Y. には Cushing 門下の William P. Van Wagenen が University of Rochester 附屬の Strong Memorial Hospital で神經外科をやつて居り，Ann Arbor, Mich. には Frazier 門下の Max Peet が University of Michigan 附屬の University Hospital で神經外科をやつて居ります。前者は Cushing の信任最も厚い人として又最も確實な手術をする人として知られて居り，後者は Adson と共に Frazier 門下の双璧でその「クリニック」は Mayo Clinic の神經外科，紐育 Neurological Institute の神經外科(紐育からの報告にこゝは患者が尠いと書きましたのは間違ひでした。其他各地の「クリニック」を見て紐育は決して患者が尠くはないとわかりました。謹んで Elsberg に非禮を謝します。彼も最近老齢の爲に引退し Stookey が其後繼者に決定しました)と共に患者の多いこと第一流と稱せられる人です (Dandy の所も患者が多いのですが，米國の大多數の神經外科醫は彼に就いて語ることを好みません)。成程來て見れば人口僅かに2萬5千といふ小さな Ann Arbor の街に雄大な病院が城廓の樣にそびえて居り，噂に違はず Peet の「クリニック」では毎日1つ半以上の割に神經外科手術をやつてゐる盛況であります。

Van Wagenen は話に聞いた樣に確實で上手な手術をする人ですが惜しいことに患者が尠く私は2つの手術を見たに過ぎません。Cushing の弟子ですからやり方が大體 Horrax に似てゐます。併し Horrax よりはテキパキした手術をします。この人は以前に松果腺腫瘍の手術々式として lateral transventricular approach を發表した事があります。それは松果腺腫瘍が aqueduct を壓迫する爲に必發的に伴ふ二次的腦水腫を利用したもので，側腦室を parietal region で開いて，更にその側腦室の內壁を腫瘍の上で切開して (腫瘍の位置は腦室內への膨隆として認知し得)腫瘍を剔出 (suck out) する方法であります (Surg. Gynec. & Obst. Vol. 53, pp. 216—220,

1931)。此方法は其後 Horrax, がやつて見て同樣に成功を收めました (Horrax, G.: Further observations on tumor of the pineal body. Arch. Neurol. & Psychiat. Vol. 35, pp. 215—228, 1936)。併し Van Wagenen 自身は其後何も之に關する發表をしてゐませんので如何いふ成績かと尋ねて見ますと，其以來2例やつたが何れも死亡したとの事でした。私の感想としてはどうせやるなら Van Wagenen 流の間接不充分な exposure で suck out を餘儀なくされるよりも Dandy 流の直接な transcallosal approach で intact に剔出する方がどれ程ましか知れぬと思ふのですが，Van Wagenen の方法も思ひ付きとしては面白いに違ひありません。Van Wagenen は松果腺腫瘍の發育が主として前方に向つて居れば transventricular approach の方が便利だと云ひますけれども，corpus callosum の全切開をも辭せない Dandy がそんなことを認める筈はないでせう。

私が見た Van Wagenen の手術の1つは小腦の medulloblastoma でありました。この例は約1年半前に同じ診斷の下にX線治療 (suboccipital decompression を行はず)を受け輕快して今日の再發に及んだものでした。小腦腫瘍特に medulloblastoma に對するX線照射が豫め suboccipital decompression をやつて置かないと危險を伴ふことがあるとは一般に認められてゐる所ですが，Van Wagenen はこの例で小量(60 r)から漸次增量して行けば(最後の1回照射量250 r) suboccipital decompression なしでも決して危險はない事を立證しました。唯その際 medulloblastoma との立證を缺いてゐましたので，今回再發を機會に手術によつて腫瘍を verify しやうといふのでした。この人は Horrax と違つて Cushing の cross bow incision はやりません。他所と同樣な∩形切開で唯正中線で上に向ふ小切開を追加するだけが他と違ひます。medulloblastoma に限らず一般に midcerebellar tumor では腫瘍の位置が多少一側に偏してゐても vermis incision によつて腫瘍を expose するのが普通ですが (Cushing, H.: Experiences with the cerebellar medulloblastomas. Acta path. et microbiol. Scand. Vol. 7, pp. 1—86, 1930 及び Cushing, H.: Experiences with the cerebellar astrocytomas. A critical review of seventysix cases. Surg. Gynec. & Obst. Vol. 52, pp. 129—204, 1931)，この例では左側小腦半球の正中線寄りに可なり廣い uncapping (切除範圍 4×5cm) をやつて腫瘍を剔出(一部 suck out) しました。從つて vermis は殆んど傷けません。之と同じやり方を Peet の所でも見ました。第Ⅳ腦室を開くのに vermis incision でなく矢張り正中線に接する小腦半球の uncapping をやりました。vermis 切開が危險とも後に障碍を殘すものとも思はれないのに何故態々こんなことをするのか一寸判斷に苦しみます。この uncapping に際して dentate nucleus が傷けられるのではないかとの懸念がありますが，實際手術後の患者を見ると案外平氣であります。

Van Wagenen の他の手術例は頭蓋骨折後の外傷性癲癇でしたが，骨折線が線狀に右の parieto-temporal に亙つてゐますので，其結果たる腦實質の瘢痕形成も上下に12—3cm，幅4cm といふ非常に廣汎なものでした。前頭葉であれば Horrax がやつた樣に簡單に lobectomy をやれま

すが，こんな場所のこんな大きな瘢痕を切除するとなれば一寸困難ではないかと思つたのですが，右側であるからか，徹底的に全部切除しました。相當深く迄達してゐましたけれども腦室を開くには至りません。この人も大きな出血は全部 silver clip で止めます。確實なやり方なので殆んど出血なしに切除しました。この人は隨分大きく頭を開ける方針と見えて，この例など頭蓋右半分の殆んど全部を露出する位大きな flap をつくりました。medullobastom の例でもこの例でも腫瘍乃至瘢痕の腦實質よりの剝離が一定度迄進むと，後は瘢痕(乃至腫瘍)を聽診器様の吸引嘴管で吸ひ付けて置いて深部の剝離を行ひますので，「ピンセツト」や指で把持するのと違つて綺麗でもあり又非常にやり易いそうです。軟かい腫瘍や壁の薄い囊腫など斯うして手術すれば腫瘍を壞さないで樂に剔出出來ると思ひます。丁度圖の様なもので C を腫瘍にあて B から吸引し，A は指でふさいでおいて指の押へ方で吸引力を適宜調節し，指を放せば吸引が止ることになります。尙普通の吸引嘴管にも横に小さな穴が開いてゐて指で之を適宜に押へて吸引力を調節する様になつて居ます。

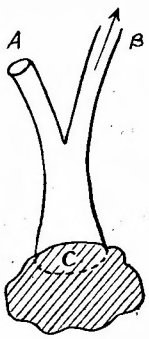

尙 craniotomy を閉ぢる際には硬膜の剝離による硬膜外後出血を防ぐ意味で骨辨に小さな穴を數ケ所に開け之を通して硬膜を吊り上げる様にします。「ドレーン」は用ひません。

次に encephalography, ventriculography の事を一言しますと，私の見た encephalography は cisterna magna の穿刺によつて空氣を注入しました。尤も普通の様に腰椎穿刺でやる事の方が多いそうですが。ventriculography の空氣注入法は Horrax や紐育のやり方と同じです。どうも今迄私の見た所では元祖の Dandy 以外の人は大抵皆椅子によつた坐位で兩側々腦室の vestibulum を穿刺し，單に椅子の角度を前後に動かすことによつて liquor 排除，空氣置換を行つてゐて，Dandy の側臥位注入法に何かとケチをつけて居ますが，Dandy が此國で ventriculography のわかつてゐる奴は俺の他には1人もないと豪語するのは，こういふ點も1つの原因だらうと思ひます。Peet の所の ventriculography は之は又風變りなもので一側で耳の後上方約4—5糎の所から顳顬角上部を穿刺して空氣を入れるのですが，どうも態々こんなことをする理由が呑み込めません。

Van Wagenen は盈氣X線寫眞をとるのに患者の頭(仰臥位乃至腹臥位)の横に「フイルム」を立てゝ側面より撮影する方法を非常に重要視します。立體寫眞ですから側面像で左右を比較しやうといふ意味からです。Ventriculogram も著明な變化があれば問題ありませんが輕微な變化の際には神經學的所見を參考にしないと其所見が讀めません。或る左知覺性ジヤツクソン癲癇，左半身不全麻痺と右嗅覺障碍を呈してゐる患者で postcentral の腫瘍か suprasellar の腫瘍かを疑はれたものに ventriculography をやつて見ると側腦室には全然變化なく，第Ⅲ腦室前壁に輕い膨隆があるといふので suprasellar tumor 恐らく a. cerebri ant. の動脈瘤と診斷されま

した。a. cerebri ant. の基部の lesion では同側 central region の血行障碍を來して半身麻痺，半身知覺麻痺乃至其の刺戟症狀を呈することがあります (Critchley, McD.: The anterior cerebral artery and its syndromes. Brain. Vol. 53, pp. 120—165, 1930)。この例などこの事實を頭に置いて寫眞を見なければ一寸わからぬ程度の變化であります。

尙 encephalography で小腦の外形を見たい場合に Van Wagenen は患者を腹臥位にし，思ひ切り頭を懸垂した位置で側面から立體撮影を行ひますが，比較的綺麗な像が得られます。その例は小腦に輕度の萎縮があつた爲か小腦の一々の folia の像が非常によく現出されました。

又上記外傷性癲癇の例の encephalography で，空氣が腦表面の蜘蛛膜下腔に殆んど達して居らず，大部分は腦室內と basal cisternae を充して居て，腦底の一々の cisternae が模型圖の樣にハツキリ現出されてゐました。この事實自身が恐らく診斷的意味をもつもので，癒着による腦表面蜘蛛膜下腔の閉塞を物語るものと思ひますが，定全な閉塞であれば交通性腦水腫を起す筈で，此例にはそれがありませんので不全閉塞といふ事になりませう。手術所見も略これを立證するものでした。

Van Wagenen の云ふ所では人口百萬について1つの神經外科の「クリニツク」が成立つといふ事でしたが，この Rochester, N. Y. は人口35萬足らずの中都會なのに，こゝにも1人神經外科醫が居るのには驚きました。Frazier 門下の Ward Williams といふ人で，手術の映畫や標本其他を見せて貰つた所では大した人とは思はれませんが，唯この人考案の腦膿瘍排膿管は一寸面白いと思ひました。之は膿瘍を穿刺したら切開を行ふことなく其儘穿刺針を傳つて排膿管を挿入する仕掛けで圖の如きものであります。卽ち1，2で先づ穿刺し，2を拔いてから1の上に3，4を挿入，而して1を拔き3を拔いて4を殘そうといふので一種の「トロイカ」であります。この人の話では之を使つた6例は全部助かつたといふ事です。

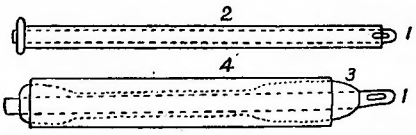

尙この人の映畫で感じた事は，今後の手術映畫は天然色寫眞でなくてはいけないといふ事です。この街には Eastman-Kodak 會社がありますのでこういふ寫眞を取る便宜が多いのかも知れませんが，天然色寫眞の手術映畫を見たら普通寫眞の映畫は見られません。

Peet の所は手術が多い割に面白い例が尠いのは殘念でした。夫といふのがこゝでは三叉神經痛や hypertension の手術が多いのに，之は私もうあまり興味をもつてゐないからであります。

Frazier 門下だけに三叉神經痛は最も得意で temporal appraoch で知覺根の subtotal section をやりますが手術は仲々上手です。放膽な性質の人らしいので手術振りも無造作らしく見えますが，無駄がないので手術は非常に早くすみます。併し subtotal に切るつもりなのが時々 total になつて仕舞ふこともあるそうです。尤も是非 subtotal に切らねばいけない事でないので Mayo Clinic の Adson などは subtotal section では 1) 切り足りない爲に疼痛が完全に消

失しない事がある，2）第Ⅰ枝領域に再發を起すことが少くない（此點 Dandy の pain fiber 說と相容れない事に注意）といふ理由で total に切る方を好んでゐます（Adson, A. W.: Trigeminal neuralgia. Diagnosis and treatment. Surg. Clin. North Am. Vol. 15, pp. 1359—1365 1935）。Peet は手術前2—3日手術側の眼瞼を絆創膏繃帶で閉鎖して置き，手術後も2—3日「セルロイド」の時計皿を眼にあてゝ絆創膏で固定して置きます。

Hypertension 手術は前述の通りですが，どんなに病勢の進んだものでも腎，心臟に强い變化のない限り皆手術するといふ方針で，而も兩側一時にやります。一側の切除で血壓が20—30下降し他側の切除で更に20—30，結局40—60下降することになるのが多い樣です。Horrax の所では先づ pentothal 麻醉をやつて見て血壓が正常乃至それに近く下降する場合を手術の適應としてゐましたが，Peet はそんなことは當にならぬ，效くか效かぬかは手術して見ねばわからぬといふ考であります。この人は hypertension の成因について自分一流の說を持つてゐまして，腎動脈の spasm が原因だと唱へ，この人の手術，卽ち橫隔膜上の splanchnicetomy and lower dorsal sympathectomy も要するにこの腎動脈の spasm を解除するといふ意味で效果があるのだと考へて居ります。この說が正しければ腎動脈の外圍交感神經切除をやつても同樣に效果がある筈といふ事になりますから，一度この對照手術をやつて見る必要があらうと思ひます。

他に手術としては前に一寸述べました小腦半球內側の uncapping をやつて第Ⅳ腦室を開いたのがあります。これは結局 aqueduct of Sylvius の狹窄だといふ事になつて「ブジー」で擴大しましたが，それなら何も小腦の切除などは要らぬことで foramen of Monro からでも充分にやれますから，いゝ手術だとは思ひませんでした。尙他に原因不明の epigastric pain に對する D_3—D_5 の後根切斷（兩側），unlocalizable の腦腫瘍に對する subtemporal decompression をやりましたが，特に申上げることはありません。大體に於てこの Peet といふ人は患者が多くて手術が上手といふだけの人で，學究的に神經外科の進步に貢獻するといふ性質の人ではない樣に思ひます。　以上

（1937年2月21日，Chicago よりの通信）