

## 臨床瑣談

### 脳腫瘍手術例 3 ヲ

荒木千里 (第46回近畿外科學會所演)

第1例。島〇〇子, 8歳

主訴: 頭痛, 嘔吐, 歩行障碍, 右耳難聴, 右手不器用

現病歴: 4ヶ月半來頭痛, 嘔吐アリ。H.ツ右耳ガ聴ヘ難ク, 時ニ耳鳴アリ。又手ノ運動ガ不器用トナリ, 近時ハ右手ノ箸ヲ食物ヲ摘ム事ガ困難ヲ著ガ目ノ物ヨリモ前ニ行キ過ギ易イ。左手ノ運動モ不器用トナツタガ, 茶碗ヲ落ス様ナ事ハナイ。歩行モ蹣跚トナリ近頃ニ至ツテ其傾向ガ特ニ著シイ。嘔吐ハ發病當初約10日間頻回ニアツタノミデ其後ハ少クナツテ居ル。即チ腦壓亢進ヲ伴フ小腦疾患ノ病歴デアル。

現症: 陽性ノ所見ヲ列擧スルト 1) 頭ガ對稱性ニ大キイ(頭圍 53cm)。H.ツ Macewen sign 即チ頭ヲ敲打スルト特殊ノ鼓音即チ破壺音ヲ呈スル。又頭及ビ上體ヲ少シ右ヘ傾ケテ居ル。2) 右耳ノ難聴。3) 舌尖ガ右ヘ傾ク。4) 右上下肢ノ緊張低下(Hypotonie)。5) 右上下肢ノ著明ナル運動性失調症(Adiadochokineseヲ含ム)アリ。6) Romberg(+). 歩行ハ右側ヘ偏ス。7) 兩下肢トモ腱反射亢進。左側ニ足搖擲アリ。8) 上線所見ニテ骨縫際哆開。H.ツ右後頭蓋窩擴大, 骨質菲薄トナツテ居ル。9) 眼底。著明ナル鬱血乳頭アリ。要之, 著明ナル右小腦症狀ト輕度ノ右 VIII, XII 腦神經麻痺及ビ高度ノ腦壓亢進, 腦水腫ヲ伴ヒ, 加之反對側即チ左側ニ輕イ錐體路障碍ヲ認メル。之丈ケノ神經學の所見デ右寄りノ小腦腫瘍デアル事ハ甚ダ明白デアル。

小兒ニ來ル小腦腫瘍ノ大多數ハ Astrocytom カ Medulloblastom デアツテ兩者トモ小腦正中線部カラ發生スルガ多少トモ一側ニ偏シテ居ルコトガ多イ。症狀トシテハ兩者トモ大體似テキルガ前者ガ良性ノ神經膠腫デアル關係ニ經過長クH.ツ症狀ノ上ニ多少ノ消長ガアルニ反シ, 惡性神經膠腫タル後者ハ經過ガ短ク, 一路惡化ノ經路ヲ辿ルモノデアル。本例ハ發病後4ヶ月半デアル點ハ兩者ノ先ヅ中間ト考ヘラレル。發病年齡ニ就テハ Medulloblastom 平均6歳, Astrocytom 平均12歳デアルカラ, 此點デハ Medulloblastom ニ近イ。從ツテコノ例デハ何レカト云ヘバ Medulloblastom ニ近イト考ヘタ。尙吾國デハ結核ガ多イ關係ニ孤在結核モ考慮ニ入レネバナラナイガ, 小兒科入院時ノ検査デハ胸部ニ變化ナク又結核ノ諸反應陰性デアルカラ, 之ハ一先ヅ除外スル事ニシタ。

手術: (昭和13年4/V)。所見: 要點ハ右ノ後頭蓋窩ガ左ヨリモ著明ニ大キイ。從ツテ Sinus transversus ノ位置ガ左右デ甚シク非對稱性ニナツテ居ル。硬膜ヲ開クト右小腦半球ガ左ヨリモ著明ニ大キク, Folia ガ一般ニ廣クナツテ居リ, 表面ガ多少黃調ヲ帶ビテ居ル。觸診上右半球ハ prall ニ觸レル。依ツテ此部デ穿刺ヲ行フニ皮質ノ直下ニ巨大ナル囊腫ガアツテ, 其内容ハ strohgelb, 透明ノ液體デ, 放置スルト容易ニ凝固スル。之ハ astrocytomatöse Zyste ノ内容トシテ定型的ナモノデアル。ソコデソノ上デ横ノ皮質切開 4 cm ニヨツテ内腔ヲ開クニ内壁ハスベテ平滑, 灰白色ノ光澤ヲ有シ, 右半球内面ノ殆ンド全部ヲ占メル他, 更ニ正中線ヲ越エテ左半球ノ方ヘモ少シ入り込ンデ居ル。コノ大キナ囊腫内ニ向ツテ2ツノ膨隆ガ出テキル。1ツハ第IV腦室ノ上ニ相當シテ胡桃大ノ部分ガ膨隆シテ居リ, 觸ルト極ク軟カク「プヨブヨ」シタ感ジデアル。即チ之ハ擴張シタ第IV腦室ノ天井ニ相當スルモノト考ヘラレル。通常小腦腫瘍デハジルビー氏導水管ヲ壓迫シテ腦室内 Liquor 鬱滯ヲ來ス關係上, ソレヨリモ下ニアル第IV腦室ハ擴大シテ居ナイ。併シ此例デハ以上ノ如ク第IV腦室ガ大キイ所カラ見ルト, 閉塞部位ハルシユカ氏孔及ビマーチヤンデイ氏孔ニアリト考ヘルヨリ他ハナイ。第2ノ膨隆ハ囊腫ノ右端ニアルモノデ雀卵大, 紅色ヲ帶ビ, 彈性軟, 大體橢圓形デアル。之ハ Astrocytom ノ壁ニ腫瘍トシテ定型的ナモノデアル。ヨツテ此腫瘍一塊トシテ全剔出シタ。Astrocytom ノ囊腫ハコノ壁ニ腫瘍ヨリノ分泌ニヨツテ發生スルモノデ, コノ小腦腫瘍ヲ剔出スレバ根治シ得ル。

手術終了後手術臺上ニテ患者ハ 40°C ノ高熱ヲ發シタ。之ハ小腦腫瘍剔出後時ニ見ラレル神經性ノ過高熱

(Hyperthermia) デ、下視丘部 (Hypothalamus) ノ體溫中樞カラ發シテ延髓ヲ通ル體溫調節纖維ガ障礙サレル、爲ニ起ルモノデアル。コノ高熱ハ一旦 38,2°C = 下降シタル後再ビ 40°C = 上昇シタガ其後第 2 日ヨリ漸次下降シ 6 日ヨリハ略平熱ニ恢シタ。

術後 2 週間餘ヲ經過シタ今日、術前ノ小腦症狀ハ著シク改善セラレタガ、手術部筋下ノ Liqueur 滲溜アリ、Liqueur 瘻ヲツクル傾向ヲ示シテ居ルガ、穿刺ヲ繰返ス事ニヨツテ之モ遠カラズ消失スルモノト思フ。

剔出標本ノ組織學の所見ハ大部分 Astrocytoma protoplasmaticum デ一部分 A. fibrillare ノ部分ガ認めレル。コノ兩者ヲ區別スルコトハ實際上無意味デアルカラ單ニ Astrocytoma トイフ事デ差支ヘナイ。

第 2 例：吉〇信〇、35 歳、男子

主 訴：歩行障礙

現病歴：約 2 年前物ヲ書ク時ニ右手ガ震ヘルノニ氣付イタ。尙時々眩暈ガアツタ。約 1 年來歩行ノ際ニ「ヨロメク」様ニナツタ。4 ヶ月來後頭部ニ激シイ頭痛アリ、且ツ右眼ノ視力障礙アルニ氣付イタ。同時ニ複視ガアツテ右方ニ向ク時ニ特ニ著明デアツタ。視力障礙ハ 2 ヶ月前一時輕快シタガ 1 ヶ月前ヨリ再ビ惡化シ急ニ其程度ガ強クナツタ。且ツ其頃ヨリ會話ノ際ニ舌ガ縫レル様ニナツタ。尙時折右耳ニ耳鳴ガアル。

現 症：兩側ノ鬱血乳頭 (右左トモ 4D.) アリ。視力ハ右 0.2m/F, 左 0.4。視野ハ兩側トモ求心性ニ縮小。眼球ヲ左右何レヘ向ケテモ水平性眼球震盪症ガ現ハレル。上ヘ向クト左上ヘ向フ眼球震盪ガ起ル。右ノ外旋神經痲痺ガアル。角膜反射ハ右デ低下、右顔半面ニ知覺過敏アリ。口ヲ開ク時ニ下顎ガ右ヘ偏スル (右三叉神經運動枝痲痺)。右顔面神經下枝ノ不全痲痺アリ。聽神經ハ右デ骨傳導短縮シ且ツ高調音ニ對スル聽持續時間短縮アリ、即チ右蝸牛殼神經ノ機能低下ヲ認メル。Calorischer Versuch デ右前庭神經ガ過敏状態ニアル。舌咽神經ハ兩側トモ咽頭知覺低下シ且ツ咽頭反射ガ消失シテ居ル。味覺ハ舌ノ前部及ビ後部共ニ右側デ消失シテ居ル。言語ハ不明瞭デ、舌ヲ出サセルト舌尖ガ右ヘ偏スル。右上肢ノ著明ナル運動性失調症アリ。之ハ程度ハ輕イガ右下肢ニモアル。歩行蹣跚デ breitbasig ノ小腦性歩行デアル。提舉筋反射ガ左側デ消失、右足搖擻 (+)。

要之、右第 V—XII (X, XI ヲ除ク) 腦神經ノ痲痺ト右ノ小腦症狀ガアリ、ソレニ反對側即チ左側ノ錐體路障礙及ビ腦壓亢進症狀ガアル事ニナル。即チ第 1 例ニ比シ小腦症狀ノ他ニ腦神經ノ痲痺症狀ガ甚ダ著明デ且ツ廣汎ニ亘ツテ現ハレテ居ル。從ツテ之ハ小腦自己ノ腫瘍デハナク、小腦ノ外ニアルモノ、ソレモ腦神經ノ侵サレ具合カラ云ツテ小腦々橋隅角部腫瘍ト考ヘラレル。尙腦橋部内ニ發生スル神經膠腫デ廣汎ナル腦神經痲痺ヲ主徵症トシテ發病スルモノガアルガ、之ハ一側ダケノ痲痺ト云フ事ハ少ク、又 Spongioblastoma unipolare = 屬スルモノガ多イカラ主トシテ小兒期ニ來ルモノデアル。又浸潤性デ容積增加ガ少イノ「デジルビー」氏導水管ノスグ側ニ發生シテ居ナガラ之ヲ閉塞シテ腦壓症狀ヲ呈スル事ハ尠イ。小腦々橋隅角部腫瘍トシテ最も多イノハ聽神經腫瘍即チ Akustikusneurinom デアルガ、聽力ガ尙殘ツテ居ル點ヨリ考ヘテ之トハ一致シナイ。ソノ他ニ此部ニハ比較的稀デアアルガ Meningiom ト Cholesteatom トガ來ル。割ニ經過ノ長イ點ヨリ見テ此例ハコノ兩者ノ中ノ何レカデアラウト考ヘタ。

手 術：(昭和 13 年 3 月 30 日)。果シテ右ノ小腦々橋隅角部腫瘍デアツテ、「ハツキリ」シタ被膜ヲモツテ居リ、小腦カラハ明瞭ニ露サレテ居タ。鵝卵大以上ト思ハレル大サノモノデー塊トシテノ剔出ガ困難デアルカラ、銳匙ニヨル斷片ノ剔出ヲ繰返ス事ニヨツテ腫瘍ノ剔出ヲ試ミタ。全部充實性ノ腫瘍デアアルガ、全く硬性ノナイ「ポロポロ」シタモノデ、剔出ノ際實質性出血ハ殆ンド全クナイ。其點 Cholesteatom = 最も近イト思ハレタ。被膜内 (intrakapsulär) = 腫瘍ノ約  $\frac{2}{3}$  (38g) ヲ剔出シタト思ハレタ時、腫瘍被膜部ヲ走ル可ナリ大キナ血管ヲ損傷シ、可ナリ強イ出血ヲ來シタノデ之ヲ筋辨挿入ニヨツテ止血シタル後、一先ヅ手術ヲ中止スル事ニシタ。

術後患者ノ一般状態ハ極メテ良好デ、意識、脈搏、呼吸、體溫等スベテ申分ナク、局所的ニモ新ナル腦神經痲痺ヲ來シタル事モナク、豫定シテ置イタ輸血モ行フ必要ガナカツタ。

尙後出血ヲ慮ツテ手術創ノ一角ヨリ軟カイ「ゴム」管ヲ排液管トシテ挿入シ、又術後ノ腦壓亢進ヲ豫防スル

・目的ヲ腦室穿刺針ヲ右側腦室後角ニ刺シタ儘ニ殘シテ置イテ Liquordrainage ヲ行フ事ニシタ。手術4時間後ノ患者ノ状態モ全く同様ニ良好ニ排液管ヨリノ血液排出モ僅少デ何等異變ヲ認メズ。從ツテ家人ニモ特ニ附添ツテ居ル必要ナク歸宅シテ差支ヘナイ事ヲ告ゲタ。而ルニ20分後突如トシテ容態急變、直チニ驅ケ付ケタ時ニハ呼吸モ心臓モ既ニ停止シテ仕舞ツテ居タ。全く啞然タル急死ヲ來シタノデアル。

剖檢所見トシテ手術部腫瘍床ニ約鶏卵大ノ凝血塊アリ。手術時約 $\frac{3}{4}$ ヲ剔出シタト想像シタ腫瘍ハ實ハ $\frac{1}{2}$ 位シカ剔出サレテ居ナカツタ。死因ハ後出血凝血塊ニヨリ延髓壓迫ノ爲ニ急激ナル呼吸麻痺ヲ來シタモノト解セラレ。即チ排液管ヲ通シテハ外ニ血液ハ誘導サレテ居ナカツタガ、矢張り内部ニ後出血ガアツタノデアル。

此ノ苦イ經驗ヲ嘗メテ以來私ハ Cushing ガヤツテ居タ様ニ術後少クトモ4時間ハ患者ヲ手術臺上ニ其儘靜置シ、後出血ヲ防グ方針ヲトル事ニシタ。

腫瘍ノ組織學的所見ハ定型の Cholesteatom デアル。變性壞死ニ陥ツテ居ル爲メ鮮明ナ染色ハ得ラレナイガ、Bailey ノ命名ニナル Stratum fibrosum 及ビ Stratum celluloseum ガ明瞭ニ認メラレ。腫瘍内部カラノ切片ナルガ故ニ Stratum durum 及ビ Stratum granulosum ハ認メラレナイ。

第3例：秋○勝○，19歳，男子

主 訴：頭痛及ビ左眼瞼下垂

現病歴：3ヶ月來可ナリ激烈ナル左偏頭痛アリ。2ヶ月半前ヨリ左眼ノ流涙、羞明ガアリ、且ツ複視ヲ訴ヘ自分デモ左ノ眼球ガ動キ難イ事及ビ眼瞼下垂アル事ニ氣付イタ。尙左眼ノ視力モ次第ニ衰ヘテ來タ。1ヶ月來左顔半面ニ $\perp$ シビレ $\perp$ 感ガアル。要之、II—VI 腦神經麻痺ヲ思ハスル病歴デアル。

現 症：左ノ完全ナル眼瞼下垂アリテ左眼裂ハ常ニ全ク閉ザサレテ居ル。左眼瞼結膜ハ少シク充血ヲ呈ス。又左眼球ハ少シク凸出シ、位置ハ正常ナレド、凡テノ方向ニ向ツテ全ク運動シ得ナイ。左角膜知覺低下。左瞳孔ハ中等度ニ散大シ對光反應全ク消失ス。鬱血乳頭ハナイ。視野ハ右眼ハ正常、左眼ニハ顛顛側半盲症ガアル。視力ハ右ハ正常ナレド左ハ全體トシテ著シク減弱シテ居ル。左顔半面ノ知覺低下。左顔面神經ニ輕度ノ麻痺アリ。舌左前 $\frac{2}{3}$ ノ味覺低下。右側ニ足拮搦アリ。

即チ以上ノ神經學的所見ハ左視神經内半側及ビ III—VII 腦神經麻痺ヲ示シテ居ルモノデアルガ、其中特ニ注目スベキハ、眼球運動神經ガ3ツ共同様ニ完全ニ麻痺シテ居ル事デアル。此等ノ神經ハ中腦及ビ腦橋ノ別々ノ部位カラ出ルモノデアルカラ、其出口ニ近ク侵サレタノデハ各神經ノ麻痺程度ニ多少ノ差異ノアルノガ普通デアル。此ノ例ノ様ニ3ツガ同程度ニ完全ニ麻痺スルト云フ事ハ如何シテモ3本揃ツテ Fissura orbitalis superior ニ入ル部位デ侵サレタト考ヘルヨリ他ハナイ。之ニ視野ノ缺损狀態(即チ顛顛側半盲)ヲ考ヘ合セルト Parahypophysealtumor ト診斷スルノガ最も妥當デアル。之ニヨツテ同側ノ三叉神經及ビ顔面神經ノ不全麻痺モ理解出來ル。腦下垂體自己ノ腫瘍デコノ様ニ強イ周圍ノ神經ノ麻痺ヲ來ス事ハ普通ニハナイ事デアル。但シコノ例デハ間接ニ腦下垂體ガ壓迫サレテ居ルト見エテ、基礎代謝ハ $-14.5\%$  デアル。 $\perp$ 線寫眞デ土耳其鞍窩ニ變化ナク、且ツ左ノ上眼窩破裂ノ邊緣ガ多少不規則ニナツテ居ルノモ之ニ一致スル所見デアル。尙念ノ爲ニ左側ヲ腦血管撮影ヲ行ツテ見ルト、左内頸動脈ガ Foramen lacerum ヲ經テ頭蓋底ヘ這入ツテカラ Proc. clinoides ant. ニ接シテ屈曲スル迄ノ部分、即チ中頭蓋窩底ヲ通ル部分ガ少シク延ビテ居ル。之モ Parahypophysealtumor ノ壓迫ニヨツテ延ビタモノト無理ナシニ説明出來ル。腫瘍ノ性質ニ就テハ、此部位ニハ屢々ト云ヘナイケレドモ Meningiom ト Cholesteatom トガ發生シ得ルカラ、其ノ何レカデハアルマイカト想像サレタ。

手 術：(昭和13年4月16日)。左ノジルビー氏腦裂溝ヲ中心トシテ左前頭葉後部及ビ左顛顛葉前部ノ底面ヲ通ツテ鞍窩部ニ達シテ檢ルニ、術前ニ豫想サレタ如ク Parahypophyseal ノ位置即チ中頭蓋窩前端正中線寄りニ雀卵大ノ腫瘍ヲ認メタ。唯豫想ニ反シテコノ腫瘍ハ硬膜外ニアリ、全く正常ノ硬膜ヲ以テ被ハレテ居タ。腫瘍ハ頭蓋骨ト固ク癒着シ全然動カナイ。ソコデコノ硬膜ニ十字切開ヲ加ヘ被膜内ニ腫瘍組織ノ斷片ノ剔出ヲ試ミタ。ソノ實際質性出血モ可ナリ強カツタガ、其他ニ腫瘍内ヲ多數ノ大血管ガ貫通シテ居ル爲ニ剔出ニ際シ當然此等ノ血管ヲ損傷シ出血ハ可ナリ多量デアツタ。併シ兎ニ角取レルダケノ範圍デコノ腫瘍組

織ヲ充分ニ剔出シ、腫瘍床ニ筋辨ヲ挿入壓迫シテ完全ニ止血シ、額額筋下減壓窓ヲ殘シテ手術ヲ終ヘタ。術後ノ經過ハ順調デ左眼ノ視力モ大イニ恢復シ視野ハ略正常ニマデ擴大シタ。但シ眼球運動神經ノ機能恢復ハ不充分デアツテ術後1ヶ月餘ヲ經過シタ今日ニ於テ左上眼瞼ヲ僅カニ舉上シ得ル程度ニ達シタニ過ギナイ。

此腫瘍ハ何カ？ Meningiom, Cholesteatom 共ニ硬膜内ニ發生スルノガ普通デアアル。併シ硬膜外ニ發生スル事モ稀デアアルガアリ得ル。本例ノ組織標本ニハ大體2種ノ細胞ガアツテ、2ツハ Fibroblast 類似ノ細胞デアリ、他ハ Arachnoidzotten 類似ノ細胞デアアル。兩者相混ジテ存在スルガ所ニヨツテソノ何レカガ主ニナツテ居ル。後者ノ或ルモノハ相集ツテ多數ノ巨細胞ヲツクツテ居ル。全體トシテノ細胞ノ配列ニハ一定ノ様式ハナイガ、前者ノ集ツテ居ル部分デハ多少 Bündel 様ノ配列ヲ示シテ居ル所モアル。肉芽腫ヲ思ハス様ナ壞死窩ハナイ。以上ノ所見ヨリスレバ定型ノデハナイガ、欠張り Meningiom = 屬スルモノデアラウト思フ。Bailey ノ meningotheiomatous type ト fibroblastic type トノ中間型トデモ考フベキモノデアラウ。

### 脊髓腫瘍ノ1例

行原康次 (京都外科集談會昭和13年5月例會所演)

患者：35歳，男

主訴：歩行障碍

現病歴：12年前誘因ナク右肩ニ鈍痛ヲ覺エ、次デ右上半ニ脱力感及ビ輕度ノ知覺鈍麻ヲ來シ、更ニ2,3年後左上肢、左下肢、次デ右下肢ニ知覺及ビ運動障碍ヲ來シ歩行不自由トナリ、次第ニ其度ヲ増シ痙攣性歩行トナリ、最近排尿力弱ク尿殘留感アリ、時々大便失禁ヲ來スニ至レリ。

局所所見：兩側上下肢共ニ萎縮セルモ上半ニ著名。而モ右側ニ著名。前膊筋、手指小筋群ノ萎縮ハ極メテ高度ナリ。時々肩胛筋、大腿筋ニ纖維性攣縮ヲミトム。右上半ハ上膊外轉、外旋位且右前膊ノ伸展力ナシ。左上肢、兩下肢ノ自動的運動ハ可能ナルモ不活潑、不充分且緩慢ナリ。運動障碍ノ度ハ右側ニ高度デアアル。而モ上半ハ弛緩性麻痺ニシテ下半ハ痙攣性麻痺ノ状態ヲ示ス。

知覺ハ兩側共ニ鎖骨部以下鈍麻、左側著名、兩側手指、足ハ觸覺、痛覺消失シソノ度ハ中心部ニス、ムニツレ輕減ス。腱反射ハ上半ニ於テハ低下、下肢ニテ尤進著名ニシテ異常反射強陽性、四肢筋共同運動ハ不確實、ロンベルグ氏症候ハ陽性。

脊柱ニ異常ナク血液ワ氏反應陰性。

脊髓液ハ腰椎穿刺ニヨリ5cc採取スルニ液ノ排出止ミ壓測定不能、黃色、透明、約5分後雲狀ニ自然凝固ヲ示シ細胞數4、 $\gamma$ グロブリン $\uparrow$ 反應強陽性。

$\gamma$ ミエログラフィーニヨレバ下降性 $\gamma$ モルヨドール $\uparrow$ ハ第IV頸椎ノ高サニテ完全停止シ上方凸ナル騎跨狀ニシテソノ中央部ヲ除キ影像克明、左右ハホゞ同形ナリ。上行性 $\gamma$ モルヨドール $\uparrow$ ハ第I胸椎ニテ停止、形ハ下方中央凸ナリ。ソノ邊縁像ハ克明ナリ。

診斷：現在所訴並ニ神經學の所見。脊髓液検査並ニ $\gamma$ ミエログラム $\uparrow$ ヨリ硬膜内、脊髓外腫瘍ノ診斷ヲ確定シ高位ヲ察知シ且右側偏在ニ疑ヒ充分ナリ。

手術所見：V, VI, VII 頸椎弓截除術ノ下ニ硬膜ヲ3種開クト蜘蛛膜膨隆シ之ヲ透シテ呼吸ト共ニ蜘蛛膜下腔ニ暗紫灰白色ノ腫瘍ヲ移動スルヲミトメ、之ヲヒラクト脊髓液湧出シ腫瘍ハ蜘蛛膜切開部ヲ充シ容易ニ上下端ヲ硬膜外ニ露出セシメタ。腫瘍ハ細長イ橢圓形約7糎長、弾力性硬、脊髓管腔ノ右後方ニ偏シ脊髓ヲ前左方ニ壓シ第VI頸髓後根ト細キ血管束ニテ聯絡スルノミニテ硬膜及ビ脊髓トノ癒着ヲ認メズ容易ニ摘出セリ。

腫瘍摘出後脊髓ハ其形ヲ變ヘズ且脊髓液ノ流出ナク消息子ヲ以テ檢スレバ腫瘍存在部上下ニ軟膜並ニ蜘蛛膜間ニ可ナリ纖維性癒着ヲミトメタルヲ以テ可及的之ヲ剝離シ硬膜縫合ヲ行ヒタリ。

摘出標本ノ組織學の検査： $\gamma$ ノイリノーム'。

術後經過：創ハ第I期癒合シ知覺、運動障碍ノ恢復輕度ナルモ輕快シツ、アリ。

一般ニ脊髓ノイリノーム<sup>1</sup>ハ脊髓腫瘍中ニ於テ發生部位ガ硬膜内脊髓外ナル點ニ於テ、又手術效果ノ良好ナル點ニ於テ最近脊髓外科方面ニ於テ着目セラル、ニ至ツタモノdeal。從テ治療效果ヲ期待セントセバ早期診斷、早期手術ノ絕對必要ナルハ言フ俟タザル處deal。本症例ノ如ク發病10數年ヲ經過セルモノニ於テハ完全治癒ヲ期待シ得ザルハ當然dealガ尙症狀ノ惡化ヲ防止シ得ルモノト考ヘラル。

尙診斷上<sup>1</sup>ミエログラム<sup>1</sup>ノ價值ハ言フマタヌガ其他ノ諸検査モ等閑視スベカラザルモノdeal例ヘバ手術ニヨリ確認セル腫瘤ノ右側偏在ニ就テハ自覺症狀並ニ神經學の所見ガ之ヲ物語ツテキル。

### 肋骨々折ニヨル横隔膜神經麻痺

菅 野 準 (京都外科集談會昭和13年5月例會所演)

患者: 37歳, 女子

主 訴: 頭部及ビ胸部ノ疼痛

現病歴: 入院ノ約30分前自動車事故ニテ、頭部、背部、胸部ヲ強打セリ。ソノ際意識濁濁ハ來サザリシモ、左前頭部ヨリノ出血、頭痛、右側胸痛、右半身ノ<sup>1</sup>シビレ<sup>1</sup>感ヲ來セリ。

既往症: 1昨年10月(1年半前)腎炎及ビ肺炎浸潤ノ診斷ノ下ニ、約3ヶ月間ノ治療ヲ受ケタルコトアリ。

現 症: 體格中等、榮養佳良、顔貌少シク苦悶ノ狀ヲ呈ス。意識明瞭、皮膚程度ニ蒼白、脈搏整調1分時96。頭部、左前頭部ニ約5厘ノ裂創アリ。出血ハ著シイガ頭蓋骨トハ關係無ク、又骨壓窩無シ。左上眼瞼下垂浮腫様ナリ、結膜多少蒼白ナレドモ出血斑ナシ。

胸部、右側ニ疼痛アリ。III、IV、V 肋骨ニ沿ヒ前方ハ右乳線、後方ハ肩胛骨ニ一致シテ壓痛アリ。心臟ハ著明ニ肥大ス。心音心尖部ニ於テ收縮期雜音アリ。第2肺動脈音高調ス。肺ニハ打診上著變ナケレド、聽診スルニ左前上部ニ摩擦音乾性<sup>1</sup>ラッセル<sup>1</sup>アリ全體ニ呼吸音弱シ。

腹部、四肢ニハ異常ナシ。

神經狀態: 左側顔面神經及ビ右側三叉神經不全麻痺アリ。

尿所見: 沈澱ニ硝子様圓晶、膀胱表皮、乳酸菌アリ。白血球、赤血球ナシ。

腦脊髄液所見: 初壓210mm、6cc取ルニ後壓110mm、透明、赤血球5~8個。

レ線所見. 1) 頭部、右側颞顳骨ニ裂傷アリ、ソノ周圍ニ骨萎縮アリ、腦底骨折ノ像明カナラズ。2) 胸部、右側 III~VII 肋骨骨折アリ、右肺ノ像正常ニシテ氣胸ナケレド右横隔膜ガ甚ダシク舉上シ横隔膜神經麻痺ノ狀態ヲ呈セリ。更ニ<sup>1</sup>線<sup>1</sup>キモグラフィ<sup>1</sup>ヲ行フニ、右側横隔膜ハ動カナイカ動イテモ極ク僅カナル事ヲ示シ、奇異ノ運動ハ無ク、又深く吸氣シタル時右側横隔膜ハ下降スルモノソノ度甚ダ弱ク健側ノ約1/2ナリ。即チ横隔膜ノ不全麻痺シタルモノト解スベキ所見ヲ示セリ。

要之、慢性腎炎ヲ有スル患者ニ頭蓋骨折、右 III~VII 肋骨々折ヲ來シタルモノナルガ、ソノ際肋骨々折ト同時ニ同側ノ横隔膜神經ノ不全麻痺ヲ合併セリ。肋骨々折ガ肋骨脊椎關節部ニ比較的接近シテ起レル爲、ソノ骨折斷端ガ後縦隔竇ニ於テ横隔膜神經ヲ挫滅セルモノト考ヘラル。肋骨々折ノ合併症トシテハ比較的稀ナルモノナリ。本例ノ如キ廣汎ナル肋骨々折ニ於テハ通常何程カ肺臟ノ損傷ヲ伴フ事多シ。損傷セラレタル肺臟ノ治癒ニ向ツテハ肺臟ノ安靜ガ望マ

シク、ソノ意味ヨリシテ本例ニ於テ横隔膜神經麻痺ヲ合併シタルハ、患者ニトリ寧ろ幸運ナリシ出来事ト考ヘラル。恰モ肋骨々折ニ際シテ肺臟ヲ損傷シテ氣胸ヲ生ジ、夫ガ患肺ノ治癒ニ向ツテ良好ニ影響スルト同一軌ナリ。本例ハ通常見ラルル如キ氣胸ヲ起サズシテ横隔膜神經麻痺ヲ合併シタル點ニ於テ興味アリト考フ。

## 尿中大腸菌出現ニヨリ診断セラレタル假面性蟲様突起炎症例追加

副 島 謙 (京都外科集談會昭和13年6月例會所演)

緒 言：佐々木博士ハ本年3月、日本外科寶函誌上デ爾他健常尿中ニ大腸菌ノ出現スルハ腹腔ガ大腸菌ニヨリ汚染乃至感染サレオル時ニシテ而モ斯ル汚染乃至感染ハ腸管ノ穿孔以外ハ腸管ノ通過障碍ト同時ニ腸管血行障碍ヲ來セル場合、即チ廣義ノ絞扼性「イレウス」及ビ蟲様突起炎ノ際ニノミ起ルモノデアル事ヲ實驗的ニ立證シ、又曩ニ淺野博士ハ急性蟲様突起炎ノ診斷上、爾他健常尿中ノ大腸菌立證ハ極メテ重要ナル事ヲ強調シ、更ニ又金澤學士ハ尿中大腸菌ノ立證ニヨリ初メテ診斷ヲ下シ得タ假面性蟲様突起炎ノ1例ヲ報告セリ。余モ此ニ類似ノ1例ニ接セリ。

患 者：平○幸○，15歳ノ男兒

主 訴：腹痛

現病歴：入院約10時間前カラ心窩部ニ持続性疼痛ト共ニ發熱感、惡心ヲ來シ次第ニ其ノ程度ヲ増加シ5時間前カラハ此ノ疼痛ハ左下腹部ニ迄及ブニ至リ麻酔劑ノ注射ヲ受ク。其ノ後ハ疼痛ハムシロ Kolik 様ニナレリ。

既往症：今日迄今回ノ如キ疼痛ヲ來セル事ナシ。

現在症：入院時體溫 37.9°C デ一般状態ハ寧ろ尋常、安靜ニシテ脈搏、呼吸、面貌等ニ重篤ナル病態ヲ思ハシムル如キ點全クナク、肺臟其ノ他ノ臟器ニ病的變化ヲ認メズ。

局所々見：腹部全面ニ渡リ Défense musculaire 及ビ壓痛ヲ認ムルモ之ハ上腹部及ビ左腹側部ニ特ニ著明ニシテ之等ノ部ニ較ベルト右下腹部即チ廻盲部ニハモ Défense musculaire、壓痛モ無イト云ヒ得ル位デアアル。Blumbergノ症狀ハ不確實ナルモ上腹部及ビ左腹側部ニハ輕度ニ證明ス。併シ右腹側部ニハ殆ソド證明出來ズ。腸雜音ハ尋常ニシテ鼓腸ヲ示サズ、Ampulla recti ハ擴張セズ。

即チ局所々見カラ病變ハ上腹部或ハ左腹側部ニアルト考ヘラル、モ一般所見ヨリ急性肝臟壞疽或ハ穿孔性腹膜炎等デハナイト考ヘラル。又尿中「チアスターゼ」ノ増加モ認メズ。

Blumbergノ症狀著明ナラズ、而モ Défense musculaire ガ著明ニシテ且ツ下行結腸ノ走行ニ略々一致シ壓痛ヲ證明セル點等カラ大腸周圍炎ヲ疑ヒシニ、此ノ際爾他健常尿中ニ大腸菌ヲ證明セリ。即チ腹腔ガ大腸菌ニヨリ汚染或ハ感染セル事明白ナリ。然シ全身所見及ビ局所々見カラ腸穿孔或ハ廣義ノ絞扼性「イレウス」ニ非ザル事明白ナリ、依ツテ蟲様突起炎即チ廻盲部ニ壓痛ノ顯著ナラザル假面性蟲様突起炎ト診斷セザルヲ得ザリキ。

手術所見：手術ノ結果ハ果シテ蟲様突起炎ニシテ蟲様突起部ハ大網膜ヲ以テ覆ハレ蟲様突起中ニハ其ノ根部ヨリ先端近クニ至ル迄糞石存在シ、先端ハ輕度ニ腫脹シ且ツ充血セリ。又蟲様突起ノ漿液面カラモ大腸菌ヲ證明セリ。

術後経過：左腹側部ノ Défense musculaire 及ビ壓痛ハ術後第2日目ヨリ消失シ、術後5日間ハ 37.5°C 前後ノ發熱持續セシモ其ノ後次第ニ平熱トナリ手術創ハ第I期癒合セリ。尿中大腸菌モ體溫ガ平熱ニナルニ從ヒ減少シ術後第9日目ニハ全ク證明セザル様ニナレリ。

考 察：從來一般ニ急性蟲様突起炎ノ診斷上最モ重要視サレ且ツ又淺野博士ノ統計ニヨルモ蟲様突起炎患者ノ95.7%ニ於テ現ハル、廻面部ノ壓痛ガ明ナラザリシニモ拘ハラズ、爾他健常尿中大腸菌出現ト云フ所見ニヨリ假面性蟲様突起炎ト診斷サレ且ツ手術ノ上、ソレヲ確證シタル例ニシテ蟲様突起炎ノ診斷ニ當リ爾他健常尿中ノ大腸菌ノ立證ガ如何ニ重要且不可缺ノモノナルカヲ物語ツテキル例デアル。

## Appendix epididymidis ノ捻轉症ノ1例

吉 野 位 (京都外科集談會昭和13年6月例會所演)

患 者：西〇卯〇助，58歳，♂，農夫

主 訴：左側辜丸部ノ有痛性腫脹

現病歴：4日前麥刈中左側辜丸部ニ不快感ヲ覺ヘタルヲ以テ、仕事ヲ中止シ、約100米ヲ步行シ歸宅シ腰掛ケタルニ、突然左側辜丸部ニ激痛ヲ來シタリ。疼痛ハ持續性ニシテ何處ニモ放鬆セズ。1~2時間ニシテ左側辜丸部著シク腫脹シ、後ニハ左側陰囊半部モ腫脹シタルモ熱感無シ。其ノ後今日ニ到ル迄疼痛ハ幾分輕度トナリシモ尙自發痛、壓痛共ニ著シ。發病以來惡心嘔吐無ク、排便、排尿ニ異常無ク發熱モ無シ。

既往歴：青年時代ニ淋菌性尿道炎ニ罹患セルモ治療セリ。青年時代ヨリ左側辜丸ハ右側ニ比シ大ニシテ、時々激勞等ノ後發作性疼痛ヲ來シタルコトアルモ自然ニ緩解セリ。

現 症：體格、營養中等度。顔貌少シク苦悶狀ヲ呈ス。脈搏1分時70、整正、緊張良、體溫36.8°C、胸部臟器ニ異常無ク、腹部ハ膨滿モ陥没モセズ。腹部臟器ニ異常ヲ認めズ。

局所所見：陰莖ハ正常ニシテ、尿道口ヨリ膿粘液等ノ排出ヲ認めズ。左側陰囊ハ右側ニ比シ著シク大ニシテ皮膚ハ浮腫狀ニ發赤腫脹シ肥厚セルモ熱感無シ。

觸診上鼠蹊管ニ異常無ク、恥骨結節ヨリ1cm下部ヨリ精系ニ輕度ノ壓痛アルモ腫脹或ハ捻轉セラレタル如キ細小部ヲ認めズ。副辜丸頭部ニ相當スル部ヨリ辜丸下端ニ到ル迄鴛卵大ニ腫脹シ1ノ腫痛トシテ觸レ、辜丸ノ前下面ハ比較的明ニ觸知シ得ルモ副辜丸トノ境界ハ明ナラズ。硬度ハ副辜丸頭部ニ相當スル部ハ彈性緊滿性硬ニシテ、辜丸ハ右側ト同様ノ硬度ニシテ、Hodengefühlアリ。副辜丸頭部ハ陰囊皮膚ト移動性ヲ缺キ癒着アルモノノ如シ。副辜丸、辜丸共ニ壓痛アルモ、副辜丸頭部ニ相當スル部ヲ側面ヨリ壓スル時ハ特ニ著シ。透光検査ニヨリ光ヲ透過セズ。檢尿ニ依リ膿球、細菌殊ニ淋菌ヲ證明セズ。

診 斷：以上現病歴、既往歴及ビ現症ヨリ考フル時、發病急性ニシテ疼痛、腫脹存スルコトヨリ先ヅ考フ可キハ、急性炎症性疾患、殊ニ過去ニ於テ淋菌性尿道炎アリシコトヨリ淋菌性副辜丸炎ナルモ、斯クモ突然ニ疼痛起リシコト及ビ1~2時間ニシテ著シク腫脹ヲ來セルコト、無熱ニシテ排尿障礙無ク尿中ニ膿球、淋菌ヲ證明セザルコトニ依リ炎症ハ否定セラレ。

次ニ考フ可キハ「ヘルニア」ノ徴候ナルモ鼠蹊部ニ異常無ク、惡心嘔吐ヲ缺キ、便秘ニモ異常無キコトヨリ否定シ得。サレド疼痛、腫脹ノ急激ナリシハ「徴候様」症狀ニシテ、何ラカ急激ナル血行障礙ヲ來シタル時ノ症狀ニ一致ス。

辜丸、副辜丸ノ腫脹、壓痛、殊ニ激勞後ニ起リタルコト等ニ依リ、精系捻轉症ノ診斷ヲ下シタリ。精系ニ腫脹壓痛少ク umschnüren セラレタル如キ部モ無ク疑問トス可キ點アリシモ、重キニ從ヒ手術ノ適應アルモノトシテ手術ヲ行ヒタリ。

手術所見：左側鼠蹊管外輪ヨリ下方陰囊ニ向フ約6cmノ皮切ヲ加ヘ、精系ニ達スルニ精系ハ副辜丸直上部ニ於テ辜丸前面ガ約70°左方ニ廻轉スル如ク捻轉セルモ血行障礙ヲ來ス程度ト思ハレズ。辜丸ヲ其ノ總莖膜ト共ニ luxieren セントスルニ其ノ前面ハ陰囊皮膚ニ癒着セルヲ以テ、之ヲ鈍性ニ剝離シ引キ出シタルニ、副



睾丸頭部暗赤紫色=透見シ壊死=陥レルモノノ如シ。依ツテ睾丸, 副睾丸ヲ其ノ總莖膜ト共ニ摘出セリ。

摘出標本所見: 總莖膜ヲ睾丸前面ニテ開クニ睾丸, 副睾丸ハ共ニ正常ニシテ, 暗赤紫色壊死=陥レルハ鳩卵大ノ腫瘍ニシテ, 莖ヲ以テ副睾丸頭部前面ニ連リ, 該腫瘍ハ莖ニ於テ約270°時計ノ針ノ廻轉ノ方向ニ捻轉ス。腫瘍ハ囊腫様ニシテ, 内容ハ陳舊性血性液ナリ。腫瘍ノ莖ニ近キ部ハ一部肥厚シ實質性ナリ。

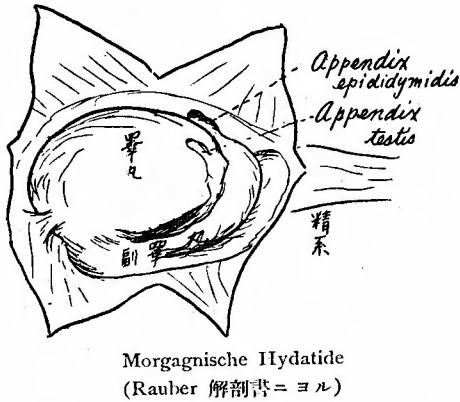
考 察: 本例ハ精系捻轉症ノ疑ノ下ニ睾丸摘出術ヲ行ヒタルニ睾丸, 副睾丸ハ共ニ正常ニシテ, 副睾丸頭部ニ附着セル有莖囊腫様腫瘍ガ莖ニ於テ捻轉シ前述ノ箆頰様症狀ヲ呈セシモノナリ。

副睾丸ノ有莖附屬物トシテハ成書ニ依ルニ Appendix epididymidis ナリ。之ハ Appendix testis ト共ニ Morgagnische Hydatide ト稱セラレ, 胎生時ノ Wolffscher Körper ノ遺殘物ニシテ正常人ニモ多ク見ラルルモノナリ。

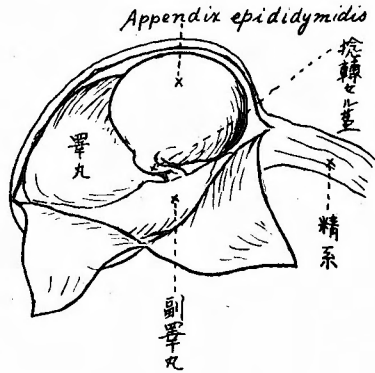
本患者ハ既ニ早クヨリ右側睾丸ノ大ナルニ氣付キ居リ, 時々疼痛發作ヲ來セシコトヨリスレバ, 此ノ Appendix epididymidis ガ異常ニ大ニシテ以前ニモ時々輕度ノ捻轉ヲ起シ疼痛發作ヲ來シ, 今回ハ捻轉大ニシテ壊死ヲ來シ激痛ヲ來セシモノト理解セラル。

斯ノ如キ例ハ調査シ得シ本邦文獻中ニハ發見スルヲ得ズ。又 Zbl. Chir. ニモ記載ヲ見ズ。唯 Kirschner u. Nordman, Die Chirurgie VI. 2. S. 663 = Hoden bzw. Samenstrang ノ Torsion ノ Anhang トシテ臨床症候, 誘因等ガ精系捻轉症ニ酷似スルモ症狀幾分輕度ナリト簡單ニ記載シアルヲ發見セシノミ。依ツテ甚ダ稀有ナルモノト思ハルヲ以テ此處ニ報告ス。

第1圖 本例略圖



第2圖 正常睾丸附屬器



黄疸ヲ主訴トセル腺臟頭部ノ炎衝性腫瘍ノ1例

副 島 謙 (京都外科集談會昭和13年6月例會所演)

患 者: 福〇驛〇, 37歳ノ男子

主 訴: 黄疸

現病歴: 約6ヶ月前眼球結膜ガ黄色ニ着色セルヲ友人ニ注意サレ其ノ後2,3日ニシテ全身ノ皮膚ガ黄色ヲ呈スルニ至リシモ, 當時食事ト無關係ニ右季肋下部ニ何處ニモ發散セザル鈍痛ヲ訴ヘシノミニシテ, 發熱感,



腹部ノ痛痛、嘔吐或ハ筋肉痛等ヲ訴ヘシ事ナカリキ。以來之ノ黃疸及ビ右季肋下部ノ鈍痛ハ一進一退シ今日ニ至ル。

既往歴：約8ヶ月前ニ食後及ビ空腹時ニ心窩部ノ疼痛ト共ニ珈琲殘滓狀ノ液ノ嘔吐ヲ來セシモ當時黃疸、發熱感等ナク、内科的治療ニヨリ約1ヶ月半ニシテ此等ノ症狀ハ消失セリ。其ノ他特記スベキモノナシ。

家族歴：特記スベキモノナシ。

現在症：體格、榮養中等ニシテ皮膚及ビ眼球結膜ニ輕度ノ黃疸ヲ認ムル他全身所見ニ異常ヲ認メズ。

局所々見：腹部ニ於テ右乳嚙線上、肋骨弓下約2横指ノ部ニ肝臟ノ下緣ヲ觸ル。肝臟表面平滑ナラズ。遊離緣稍々鈍ナルモ壓痛ナク硬度尋常ニシテ、肝肺境界第VI肋骨ナリ。

右乳嚙線外側約1横指ニシテ且ツ肝臟ノ下緣ヨリ更ニ1横指下部ニ壓痛點アルモ腫瘤或ハ異常抵抗ヲ觸レズ。其ノ他著變ナシ。

臨床諸検査ノ主ナル所見：尿検査；Lウロピリン<sup>1</sup>、Lウロピリノゲン<sup>1</sup>陽性。血液像；輕度ノ淋巴球增多ノ他異常ナシ。血液ワ氏反應陰性。胃液検査：輕度ノ遊離鹽酸增多及ビ潛血ヲ證明ス。十二指腸液：B-Bilガ時ニヨリ陽性或ハ陰性ニ現ハル、他異常ナシ。

レ線検査：十二指腸單獨撮影ニヨリ十二指腸下行部ニ長橢圓形ノ陰影ヲ認ムルモ粘膜襞ハ之ノ陰影ニ向ヒ放射狀ニ配列セズ。然シ此ノ部ニ壓痛アリ。

胃ハ横走シ中央ハ上方ニ牽引サレタメニ2ツノ部分ニ分タル。幽門部ハ稍擴大セリ。粘膜襞像ハ胃ノ形態不整ナル爲ニ不完全ナルモ此ノ牽引サレオル部ニ星狀像ト思ハル、像アリ。即チ之ノ部ニ胃潰瘍瘢痕アリト推察ス。

診 斷：臨床的ニ黃疸及ビ肝臟腫大ヲ認メレ線検査ニヨリ十二指腸ハ下行部ノ中央ニシテ十二指腸乳頭ノ部位ニ一致シ境界鮮明ナル長橢圓形ノ陰影アリ。即チ此ノ部ニ凹陷アル事明ナルモ、之ノ部ニ癌ガアリ之ガ崩壊セルモノトセバ陰影ノ周圍ニ腫瘤ノ壁ノ像ヲ認ムベキ筈ナルモ、此ノ際ニハ陰影ノ境界迄粘膜襞像ガ明瞭ニ現ハレ居ル故ニ癌ニハ非ズ。又消化性潰瘍ガ斯様ノ部位ニ生ズル如キ事ナシ。即チ本體ハ不詳ナルモ兎モ角十二指腸乳頭ノ部ニ存スル病的變化ニヨリ總輸膽管ノ狹窄ヲ來シ、タメニ肝臟肥大及ビ黃疸ヲ來セルモノト解シ手術ヲ行ヘリ。

手術所見：腹腔ヲ開クニ、膽囊ハ約雞卵大ニ腫脹シ膽汁ヲ充滿セルモ膽囊ノ腫瘤或ハ膽囊壁ノ高度ノ硬化等ヲ認メズ。且ツ指壓ニヨリ正常大ニ縮小セシムルヲ得タリ。肝臟ハ腫脹シ下緣ハ鈍ニシテ硬度硬ク、表面ハ凹凸アリ、肝硬化ヘノ傾向アルヲ示セリ。十二指腸、肝臟間ニハ相等高度ノ癒着アリ、十二指腸周圍炎ノ存在セシコトヲ知ル。更ニ脾臟頭部ニ約鳩卵大ノ腫瘤アリ。之ノ腫瘤ハ略々橢圓形ヲナシ境界明瞭ナラズ、表面ムシロ平滑、硬度弾力性硬ナリ。之ノ腫瘤ハ十二指腸壁ヨリ剝離スルヲ得ザリシモ、十二指腸壁自體ニハ肥厚或ハ腫脹ヲ認メズ。總輸膽管ハ稍々擴大シ、此ニ沿ヒ約大豆大、弾力性硬ニ腫脹セル淋巴腺2個ヲ認メ此ヲ1個剔出セリ。胃壁ハ横行結腸、胃結腸靱帶ト纖維性ニ癒着セルモ視診及ビ觸診上潰瘍ヲ思ハシムル所見ヲ認メズ。此際、兎モ角膽汁ノ鬱積アリ且ツ黃疸モ存在セシニ依リ、膽囊小腸吻合等ノ處置ヲナスベキナリシモ、黃疸ノタメニ出血性ノ甚大ナリシ事ト、總輸膽管ガ完全ニハ閉塞サレオラザリシ事ノタメニ之ヲ施サズニ手術ヲ閉ツ。

剔出標本：剔出標本ハ大豆大、弾力性硬ノ淋巴腺ニシテ組織像ハ炎衝性ノ輕度ノ肥大ヲ示スノミニシテ癌或ハ肉腫細胞ノ浸潤ヲ認メズ。

術後ノ経過：手術創ハ第I期癒合ヲナシ黃疸モ次第ニ消失シ17日日ニ輕快退院セリ。

考 察：1) 現病歴、経過及ビ手術所見ニ依リ主訴トセル黃疸ハ肝臟炎ニ起因スルト考ヘルヨリハ完全ナル閉鎖ニハ非ザルモ膽道ノ狹窄アリ、之ノタメニ膽道及ビ肝臟ニ胆汁ノ鬱積ヲ來シ、惹イテハ黃疸及ビ肝硬化ヲ來セルモノト思考ス。2) 膽道狹窄ノ原因ハ總輸膽管モ擴張シ居リシ點ヨリ之ノ開口部ノ近傍ニ狹窄ガナケレバナラズ。即チ脾臟頭部ノ腫瘤ガ總輸膽管ヲ壓

シテ居リシモノト考ヘルノガ妥當ナラム。3) 膵臓頭部ノ腫瘤ハ其ノ性状及ビ周圍ノ狀況、即チ周圍ノ癒着及ビ炎衝性淋巴腺々腫ノ存在カラ其ノ原因ハ不明ナルモ炎衝性ト考ヘラル。4) レ線所見ニ於テ十二指腸ニ現ハレタル陰影ハ恐ラク膵臓頭部ノ炎衝性腫瘤ガ癩痕性トナリ其ノ萎縮過程ノタメニ十二指腸壁ノ一局所ノミガ牽引サレ凹陷トナツテ現ハレタモノデアリ、其ノ後以上ノ過程ガ進行シタル爲ニ總輸膽管ニ向ツテノ壓迫ガ消失シ黃疸モ輕減セルモノナラント思考ス。

### 外傷ヲ誘因トシテ症狀ヲ現ハシタル先天性總輸膽管囊腫ノ1例

藤 岡 十 郎 (京都外科集談會昭和13年5月例會所演)

患 者: 15歳, 男子

現病歴: 約1ヶ年前友人ト拳闘ヲ眞似テ右季肋部ヲ握拳ニテ強打サレ、一時呼吸モ止ルカト思ハル、如キ激痛ヲ覺エタルモ、失神スルガ如キ事ナカリキ。而ルニ約1週間後局所ニ發赤、腫脹、疼痛、熱感アリ、惡心嘔吐ヲ來セリ。直チニ切開ヲ加ヘラレテ以來其ノ切開創ガ瘻孔トナリ、此レヨリ膽汁様液ヲ出シ、此レヲ採取シ經口ニ攝取シテ今日ニ至ル。ナホ外傷後4ヶ月ニシテ何等誘因ト思ハルモノ無クシテ齒齦ヨリ出血ヲ來シ約10日間止血セズ、生命ノ危険ニ瀕セシ事アリタリ。

局所所見: 體格中等、榮養尋常ニシテ皮膚ノ色稍々蒼白、右側肋骨弓ニ沿ヒ約10種ノ古キ癩痕アリ、其ノ中央ニ瘻孔アリテ此レヨリ膽汁ヲ多量ニ排出シ居レリ。瘻孔ノ周圍ニ浸軟ナク、膽汁ハ1日量800cc、其ノ中ニ大腸菌及ビ黃色葡萄狀球菌ヲ證明スルモ、尿中大腸菌ヲ證明セズ。即チ尿液ハ瘻孔ヨリ出ズ。膽汁ノミ VATER 氏乳頭ヲ通り腸管ニ移行セズ。

手術所見: 輸膽管或ハ膽囊ト腸管トノ吻合ヲ行ハン爲メ劍狀突起下臍ニ達スル正中線切開ヲ行ヒ腹腔ニ入ルニ、總輸膽管部ハ周圍ト強ク癒着シ、其ノ詳細不明、且ツ膽囊ハ小指大ニ萎縮シ居ルヲ以テ此等ト十二指腸或ハ空腸トヲ腹腔内ニ於テ吻合スル事不能ナルニ依リ腹腔外ニ於テ瘻孔ト空腸トノ吻合ヲ行フ事トシ、其ノ目的ニ向ツテ先ヅ空腸ノ一部ヲ第1圖ノ如ク曠置シ、此レヲ腹壁外ニ出シ、1週間ノ經過ノ後皮下ニ於テ瘻管ト空腸トノ吻合ヲ第2圖ノ如ク行ヒタリ。其ノ際吻合ニ必要ナル程度ニ瘻管ヲ周圍ヨリ剝離セルニ瘻ハ腹腔内ノ巨大ナル空洞ニ續キ其ノ内面ハ粘膜、外面ハ漿膜様ノ膜ニテ被ハレ居ルヲ見出シタリ。即チ一見擴大セル膽囊ノ如ク見ユ、然レドモ第1回手術ニテ膽囊ハ萎縮シ且ツ瘻管ト全く無關係ナルガ判明セルヲ以テ其ノ空洞ガ膽道ニ關係アルモノト解釋スルニ限り、擴大セル總輸膽管ト考フルノ他ナカリキ。病歴ニ從ツテ此レヲ總輸膽管ノ破裂ニ依ツテ生ゼル假性膽汁囊腫ヲ考フルニハ内面ガ粘膜ニテ被ハレ居ル事ト、外面ニ漿膜ヲシキモノヲ有スル事ガ説明困難ナリキ。而ルニ術後不幸ニシテ出血性素因ノ爲メ吻合部並ニ腸漿膜面ヨリ猛烈ナル出血ヲ來シ種々ナル止血法、止血劑投與、輸血ノ效無ク第2回手術後3日目ニ鬼籍ニ入りタリ。

局所解剖所見: 第2回目手術時ニ豫想サレタル如ク、瘻孔ニ連絡セルモノハ手拳大ノ總輸膽管囊腫ナリキ。而モ茲ニ注意スベキ事ハ膽道擴張ハ膽囊管、肝管分枝部以下、VATER 氏乳頭部ニ至ル迄ノ總輸膽管ニシテ膽囊管、膽囊、肝管ニ全く擴張ヲ認メザリシ點ナリ。之ニ依ツテ見ルニ此ノ囊腫ハ VATER 氏乳頭部ニ於ケル狹窄ノ爲メ膽汁鬱滯ニ依ツテ二次的ニ發生セルモノニ非ズ、先天性ニアリシモノト考ヘザルベカラズ。尙ホ此ノ囊腫ト十二指腸トノ連絡、即チ VATER 氏乳頭部開口ハ全ク證明シ得ザリキ。

此ノ事實ハ外傷ニ依ツテ元來狹窄アリシ VATER 氏乳頭部ノ挫滅ヲ來シ、癩痕化閉塞ヲ起セルモノト考フルヨリ他ナキガ如シ。外傷後1週後ニ症狀ヲ呈シタル事實モ此レト符合スルモノナ

ルベシ。即チ本例ハ先天性總輸膽管囊腫ニ外傷ガ加ハツテ始メテ胆汁通過障礙ノ症狀ヲ發シタルモノト考ヘラル。

死因トナリシ出血性素因ニ關シテハ囊腫内及ビ腹腔内ニ多量ノ流動血潑溜セル事實ヨリ見テ吻合部ヨリノ出血及ビ第1回手術時ノ輕度ノ牽引ニ依ツテ極メテ小ナル脾裂ヲ生ジ此ノ部ヨリノ腹腔内出血ガ致命的ナリシモノナリ。第1回手術時ニ著明ナル出血ナク、第2回手術時ニ斯ノ如キ處置困難ナル出血性素因ヲ示シタル理由ハ、第1回手術前ニハ排出胆汁ノ再攝取充分ナリシニ對シ、第1回ト第2回トノ手術間隔ニ於テハ手術後安靜其ノ他ノ事情ノ爲メ胆汁攝取不充分ナリシタメト理解スル他無キガ如シ。此ノ事實ハ膽道ノ鬱滯性疾患ニ際シテ時ニ遭遇スル出血性素因ガ胆汁鬱滯ニ依ル肝臟機能障礙ニ基クヨリハ寧ロ胆汁ガ腸管内ニ入ラザル事ニ依ツテ起ル事ヲ示ス興味アル事實ナリト考ヘラル。更ニ此レヨリ推シテ膽道手術時ノ出血性素因ガ胆汁製劑ノ内服ニ依ツテ或ル程度緩和サルベキ事ヲ暗示スル事實トモ考ヘラル。

