

症 例

収縮性心膜炎の1治験例

大阪医科大学外科教室（指導：麻田榮教授）

佐藤 寛・津嶋 昭平・岡村 芳樹・黒田 克彦

〔原稿受付 昭和39年7月30日〕

A Case of Constrictive Pericarditis

---Significance of Right Heart Catheterization for
Determining the Area of Pericardial Resection---

by

HIROSHI SATO, AKIHIRA TSUSHIMA, YOSHIKI OKAMURA
and KATSUHIKO KURODA

From the Department of Surgery, Osaka Medical School
(Director: Prof. SAKAE ASADA)

An 18-year-old female was admitted to the hospital because of dyspnea on exertion and peripheral edema. Preoperative diagnosis of constrictive pericarditis was made on the basis of radiological examination and right heart catheterization study. This showed an elevated right atrial pressure and an early diastolic dip followed by an elevated diastolic plateau is the right ventricular pressure curve. These findings were interpreted as suggesting that pericardial adhesion was chiefly located on the right and left ventricular areas.

Preoperative diagnosis was confirmed by operation. The thickened and adhered pericardium was resected from the anterior aspect of the right ventricle and the anterior and diaphragmatic aspect of the left ventricle. The result of the operation was excellent, and the patient was discharged 40 days after operation.

Surgery should be indicated for constrictive pericarditis when signs of peripheral venous congestion are present. Resection of adhered and thickened pericardium should be primarily done on the area in which the pericardial constriction exerts the most significant effect on hemodynamics. Preoperative right heart catheterization may be the most useful method for determining the area of resection.

われわれは、数年来心臓弁膜症として治療を受けていた収縮性心膜炎を、右心カテーテル法によつて診断し、術前に心膜癒着部を推測し、心膜切除術によつて根治せしめ得た症例を経験したので、ここに報告する。

症 例

北〇晴〇 18才 女子 無職

主 訴：呼吸困難，顔面および下肢の浮腫，
既往歴および家族歴：特記すべきものはない。

現病歴：昭和32年頃より，体動時に呼吸困難を伴なう心悸亢進を覚え，口唇にチアノーゼを認めた。昭和37年6月頃より顔面および両下肢の浮腫に気付き，某医により後天性心疾患と肝腫脹を指摘され，加療されていたが好転せず，昭和38年4月25日当科へ入院した。

入院時現症：体格中等，顔面および下肢は浮腫状，口唇に軽度のチアノーゼを認めるが，太鼓バチ指ではなく，頸静脈の怒張が著明であつた。脈搏は90で整調，呼吸は18で平静，血圧は右上腕で117~70mmHg。心尖搏動は触れず，心濁音界は左右に1横指拡大し，心音は低いが，心雑音を聴取しなかつた。肺に異常所見はなかつた。腹部はやや膨隆し，肝を5横指触知し，硬度は正常，辺縁鋭利で表面は平滑，圧痛を訴えた。腹壁静脈の軽度怒張があり，脾・腎を触知せず，腹水の貯溜はなかつた。

諸検査成績：一般検査では軽度の貧血と末梢静脈圧の上昇が認められたが，肝機能障害はなかつた(表1)。

表 1

血液所見	
赤血球数	355 × 10 ⁴
白血球数	4500
血色素量	75% (ザーリー)
ヘマトクリット値	33%
尿所見	異常なし
腎機能	
血清蛋白分割	
総蛋白量	6.6gm/dl
Alb	3.2 //
A/G	0.9 //
末梢静脈圧	320mmHg() (左上肢)
ツベルクリン反応	(+)
肝機能	
BSP	5% (45分)
Mg値	8
C.C.F.	(-)
T.T.T.	(-)
Co. R.	(+)
高田	0
血清電解質	
Na	134mEq/l
K	3.7mEq/l
S-GOT	18単位
S-GPT	6.5 //
血清コレステロール値	93mg/dl

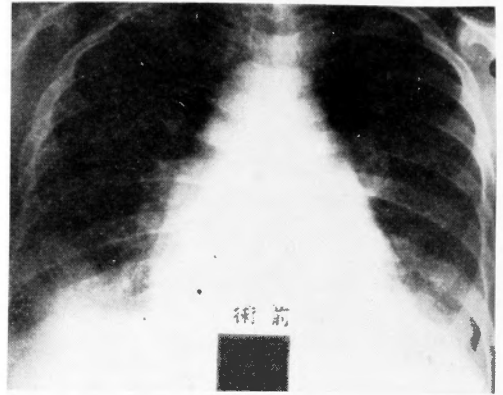
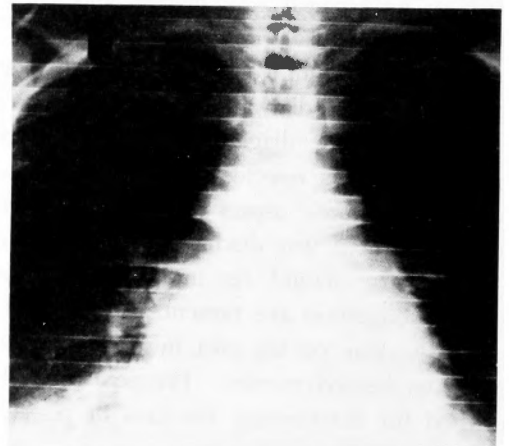


図1 胸部レ線像(術前)

胸部レ線像は肺紋理が増強し，心陰影は左右に拡大してピラミッド型を呈し，特に左縁は殆んど直線状で(図1)，第1斜位では左房の拡大が認められた。キモグラムでは心搏動像が微弱で，特に心室のそれは不明瞭であつた(図2)。心電図には軽度の低電圧，T波の平低下および Mitral P が認められた(図3)。昭和38年5月2日右心カテーテル法を右大伏在静脈より施行した。左から右への短絡は存在しないが，心内圧は右心系で亢進が認められた。特に右心房平均圧は20mmHgと著しい上昇を示し，上下大静脈との間の圧差は殆んど認められなかつた(図4)。又右心室圧曲線で early



術前

図2 キモグラム(術前)

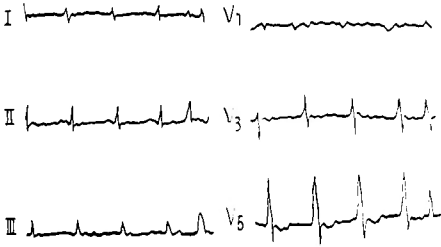


図3 術前心電図

diastolic dip およびこれに続く高い plateau が認められ、右房圧曲線もM型ないしW型を示した(図5)。

以上の所見から、本症例は収縮性心膜炎による左右両室の拡張制限があり、心房から心室への血液流入障害を来しているものと考え、昭和38年5月28日手術が行われた。

手術所見：気管挿管を行なつてGOF麻酔下で、仰臥位で、胸骨中央切開により心膜に到達した。心膜は白濁して中等度に肥厚し、心膜内に少量の液体貯溜が認められた。心膜と心外膜は各所で線維素性に癒着していたが、指先でもつて容易に剝離することが出来た。心臓表面は右心室から左心室にかけてビニール様のうすいピールが被つており、心筋をしめつけていた(図6)。又左心室と左心房との間溝のあたりは石灰化を伴う強い癒着が存在し、これを剝離するのはかなり危険を伴うものと考えられた。そこで左第4肋間で左側開胸を加えた後、この肥厚した両心室のピールを切開、切除して心筋を露出せしめた(図7)。このピールの切除範囲は右心室前面と左心室およびその横隔膜面の一部で、右心カテーテル所見を考えあわせ、右

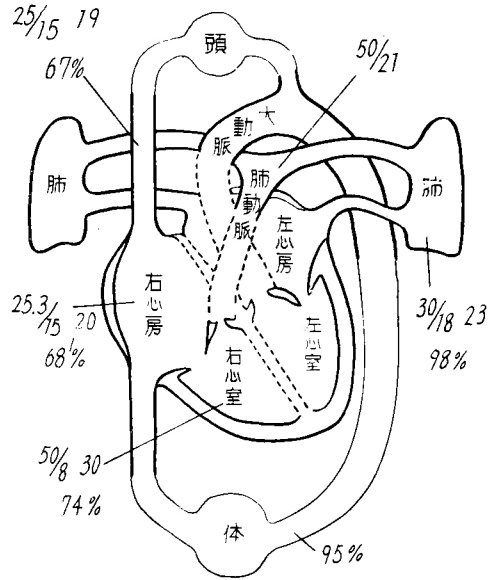


図4 術前右心カテーテル所見

心房および上下大静脈流入部の剝離は強いて行なわなかつた。又左房より後面にかけては、心房を破る危険を伴ない、且つ強いてその必要もないので剝離を行なわなかつた。心膜内および左胸腔にドレーンを挿入し、型の如く閉鎖した。

病理組織学的所見：ピールには線維の増殖と出血が認められたが、結核の所見は認められなかつた。

術後経過：術後経過は順調で、術後4日目にドレーンを抜去した。一時左胸腔内に液体が貯溜したが、胸腔穿刺により間もなく消失した。静脈圧は左上肢で術後1週間目に200mmH₂O、6週間後には160mmH₂Oと下

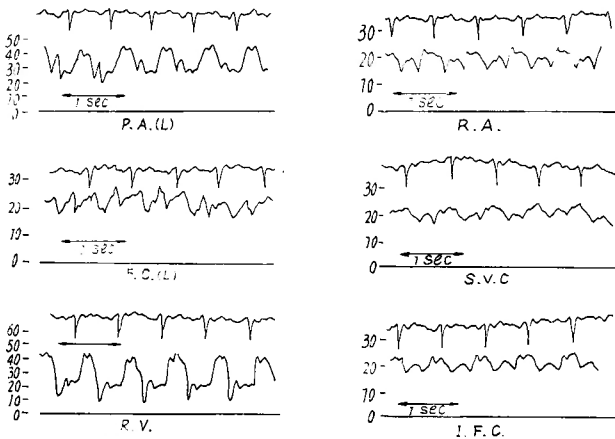


図5 術前右心内圧曲線

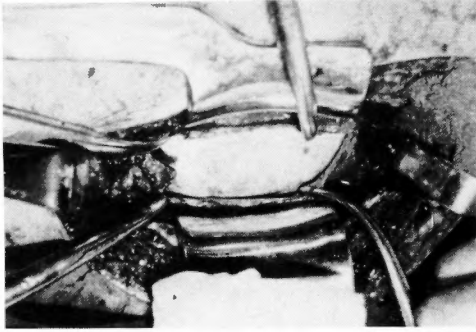


図6 心膜を開き、線維性癒着を剝離すると、白濁肥厚したピールが心臓表面を被っていた

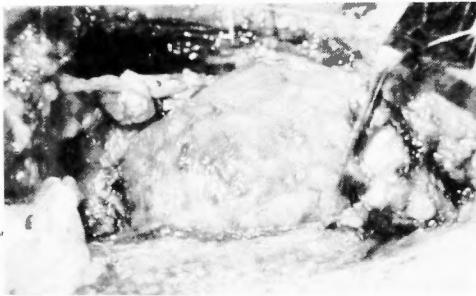


図7 ピール剝離切除後の心臓



図8 キモグラム (術後)

降し、胸部に線像、キモグラム像も改善され(図8)、術前顔面および下肢に認められた浮腫は術後全く消失し、肝も触知しなくなり、術後62日目に軽快退院した。退院後、元気で家事に従事し、術後1年余の現在健康である。

考 按

近年心臓外科の進歩に伴ない、収縮性心膜炎は外科的治療の対称となり、主として心膜切除術、Pericard-

ectomy, Decortication が試みられ、好成績が得られている。本症の手術適応に関しては、心膜癒着ないしピールの存在部位を決定することが大切で、これにはやはり心臓カテテル法によるのが現在の所最も正確と考えられる¹⁾²⁾³⁾⁴⁾⁵⁾⁶⁾。すなわち 1) 上下大静脈圧および心房内圧の上昇、更に心房内圧曲線が大きい振巾を示す Ventricularization, 2) 右心室内圧曲線で early diastolic dip と高いdiastolic plateau, 3) 肺動脈平均圧および拡張期圧の上昇, 4) 肺毛細管平均圧の上昇, 5) 左房内圧の上昇等がみられるのである。4), 5) および肺動脈拡張期圧の上昇は左心系の絞扼を示す。又 early diastolic dip の大きいものは心筋が良好な状態にあるが、その反面重要な絞扼の存在することを示す⁷⁾。従つて心膜切除によつて良好な結果が得られるが、この early diastolic dip のない場合には心筋の変性に心膜の絞扼が加わっている事が多く、心膜切除術心搏出力の低下を来して不幸の転起をとることが多いのである。

本症例の手術時期としては、Froment や Vernejoul⁷⁾の述べる如く、末梢うつ血所見が顕著で、特にその症状が漸進性である場合、すなわち肝腫大、腹水および浮腫等がみられる場合には直ちに心膜切除術を行なうべきものとする。

従来より収縮性心膜炎に対する心膜切除術は、心膜の切除範囲を如何にすべきかという点で意見が分れており、左心室のみならず右心房を含めて上下大静脈開口部までも十分に剝皮切除すべきことを主張するものと⁸⁾⁹⁾、大静脈周辺部および心房部の切除はさほど必要でなく左右両心室のみに重点をおくものがある¹⁾¹⁰⁾¹¹⁾¹²⁾。

本症例ではピールの存在部位は右室を中心として、これが左室の一部更に房室間溝にまで及んでいた。従つて右心室の収縮、拡張障害に由来した右室、右房圧の上昇、early diastolic dip およびこれに続く高い diastolic plateau の出現および肝腫張と顔面四肢の浮腫があり、更に左房室間溝の絞扼に由来した僧帽弁狭窄症を思わせる左房拡大、従つて心電図にも Mitral P の出現を見、又肺毛細管平均圧、肺動脈拡張期圧の上昇をも来たしたものと考えられる。一方右心房内圧と上下大静脈との間に圧差が認められず、両者の圧波形の相関性が強く、すなわち上下大静脈の心房流入部に絞扼があるとは考えられなかつた。そこでわれわれは上述の如く切除範囲を右心室前面と左心室から左心房におよぶあたりに重点をおいて剝離術を行ない、右心房お

よび上下大静脈開口部の剝離は強いて行なわなかつたが、効果的な静脈圧の低下、臨床症状の著明な改善が得られ、術後心不全なども全く見られなかつたのである。左心房や大静脈部の剝離に際しては不慮の大出血に遭遇することが多く¹³⁾¹⁴⁾¹⁵⁾、われわれもかつて右心房壁の損傷による大出血に遭遇し、上下大静脈の遮断を行なつて初めて止血し得た経験を持つている¹⁶⁾。従つて剝離の範囲は術前の心カテーテル所見から考え合せて合理的に必要な範囲に止めれば良いのであつて、無理をして常に心房の剝離を行なう必要はないと考える。

次に侵入経路は勿論剝離の範囲によつて決定さるべきものであるが、本症例の経験から、まず胸骨中央切開で開胸することなく剝離を行ない、必要に応じて左又は右の開胸を加えるという行き方が最も好都合ではないかと考えている。

本症の発生原因は、諸家の報告によれば結核性の場合が最も多く¹⁸⁾¹⁹⁾²⁰⁾²¹⁾、次いでリウマチ性²²⁾²³⁾、外傷性²⁴⁾²⁵⁾、化膿菌による化膿性のものと²⁰⁾²⁶⁾続いているが、本症例ではそれらの何れも否定的で、組織学的にも結核を思わせる所見は全く見られなかつた。但しツ反応が陽性である点から、結核の既往はないが他の原因が否定されうる所から、結核性と推定し得ないこともない。

む す び

呼吸困難を伴う心悸亢進、顔面および下肢の浮腫を訴えた18才の女子に右心カテーテルを施行して収縮性心膜炎と診断し、更にその癒着部を推定し、それに従つて心臓切除術を実施し、自覚的および他覚的症狀を全て改善せしめることが出来た。収縮性心膜炎は末梢うづ血所見が現われると直ちに手術を行なうべきものであり、癒着によつて血流が阻害される部分を重点的に剝離を行なうのが良いと考えるものである。本症の診断、手術適応の決定には右心カテーテル法による血行動態の観察と心房・心室圧波形の検討が非常に役立つことを知つた。

(御指導、御校閲をいただいた恩師麻田栄教授に深謝します。)

文 献

- 1) Sawyer C.G. et al. ; Chronic Constrictive Pericarditis ; Further Consideration of the Pathologic Physiology of this Disease. *Am. Heart J.*, **44** ; 207, 1952.
- 2) Holman E. ; The Recognition of Pericarditis. *J. Thor. Surg.*, **18** ; 643, 1949.
- 3) Hansen A.T. et al. ; Pressure Curves from the Right Auricle and the Right Ventricle in Chronic Constrictive Pericarditis. *Circulation*, **3** ; 881, 1951.
- 4) Scannel J.G. et al. ; Significance of Pulmonary Hypertension in Constrictive Pericarditis. *Surgery*, **32** ; 184, 1952.
- 5) 青柳安誠外 : 実験的心のう炎の研究, *胸病外科*, **9** ; 274, 昭31.
- 6) 緒方 武 : 慢性収縮性心膜炎, *外科の領域*, **6** ; 1041, 昭33.
- 7) De Vernejoul R. : 収縮性心膜炎治療の進歩, *胸部外科*, **8** ; 665, 昭30.
- 8) Holman E. and Willett F. ; The Surgical Correction of Constrictive Pericarditis. *Surg. Gynec. and Obst.*, **89** ; 129, 1949.
- 9) Klinkenbergh M.G. ; Chronic Constrictive Pericarditis. *Dis. of Chest*, **19** ; 684, 1951.
- 10) Van Nieuwenhuizen C.L.C. ; Chronic Constrictive Pericarditis. *Dis. of Chest*, **19** ; 677, 1951.
- 11) Blalock A. and Burwell C.S. ; Chronic Pericardial Disease. *Surg. Gynec. and Obst.*, **73** ; 433, 1941.
- 12) Blalock A. ; Introduction of Series of Papers on Chronic Constrictive Pericarditis. *Bull. Johns Hopkins Hospital*, **90** ; 1, 1952.
- 13) Sellors T.H. ; Constrictive Pericarditis. *Brit. J. Surg.*, **33** ; 215, 1946.
- 14) Cooley J.C. et al. ; Surgical Aspects of Chronic Constrictive Pericarditis. *Ann. of Surg.*, **147** ; 488, 1958.
- 15) Churchill E.D. ; Decortication of the Heart for Adhesive Pericarditis. *Arch. Surg.*, **19** ; 1457, 1929.
- 16) 麻田榮外 : 常温下9分間の血流遮断により心臓切除中の大出血を制御しえた収縮性心膜炎の1例, *胸部外科*, **16** ; 19, 昭38.
- 17) Hughes F.A. ; Chronic Tuberculous Pericarditis, Report of A Case with Pericardectomy. *Dis. of Chest*, **16** ; 66, 1949.
- 18) Wood J.A. ; Tuberculous Pericarditis. A Study of Forty-One Cases With Special Reference to Prognosis. *Am. Heart J.*, **42** ; 737, 1951.
- 19) Anderson W.A.D. : Pathology ed, 2, St. Louis, 499, 1953.
- 20) Boyd W. : Surgical Pathology. ed. 6, Philadelphia. 813, 1947.
- 21) 佐藤陸平外 : 再手術を行なつた慢性収縮性心臓のう炎の1例, *胸部外科*, 9巻 : 310, 昭31.
- 22) Thomas G. T. et al. ; Rheumatic Pericarditis. *Brit. Heart J.*, **15** ; 29, 1953.
- 23) Kaltman A. J. et al. ; Chronic Constrictive Pericarditis and Rheumatic Heart Disease. *Am.*

- Heart J., **45** : 201, 1953.
- 24) Overholt R.H. et al : Constrictive Pericarditis and Constrictive Pleuritis treated by Pericardectomy and Pulmonary Decortication. J. Thor. Surg., **23** : 1, 1952.
- 25) Ehenhalt J.L. and Taber R.E. : Hemopericardium and Constrictive Pericarditis. J. Thor. Surg., **24** : 355, 1952.
- 26) Herrmann G.R. et al. : Pericarditis. Am. Heart J. **43** : 641, 1952.

訂正

Errors :

(Amendment)

1) To be omitted the sentence i. e. "Miyake,.....Society.," printed from 16 line to 18 at 613, No. 3, Vol. 33, Archiv für Japanische Chirurgie.

2) To correct the Fig. 10 at 612, No. 3, Vol. 33, Archin für Japanische Chirurgie to the new one printed hereunder.

