

# 症 例 報 告

## 中 腦 血 管 腫

京都大学医学部外科学教室第1講座 (荒木千里教授 指導)

西 田 三 郎

[原稿受付：昭和29年1月28日]

### HEMANGIOMA OF THE MIDBRAIN. REPORT OF A CASE

by

SABURO NISHIDA

From the 1st Surgical Division, Kyoto University Medical School.  
(Director : Prof. Dr. Chisato ARAKI)

A case in which hemangiomas have been found both in the subcutaneous tissue of the parietal region and in the tegmentum of the midbrain is reported here with photographs of gross appearances and microscopic features.

The patient was a woman of 25 years old who had a soft swelling in the left parietal region from her infancy. Because of the signs indicating the increase of the intracranial pressure, a meningioma penetrating the skull was suspected. At the operation, however, it was found that the tumor had nothing to do with intracranial structures. Histologic diagnosis of the tumor tissue was a hemangioma. The cause of the increased intracranial tension, therefore, remained obscure until another hemangioma was discovered in the tegmentum of the mesencephalon by autopsy.

As there were no symptoms suggesting the involvement of the midbrain and the pneumoencephalography revealed nothing particular, it was impossible to diagnose the mesencephalic tumor correctly before her death.

中枢神経系の血管腫には好発部位があり、第四脳室、小脳、脊髓がそれであるが、ここに報告する血管腫は前頭部皮下と中脳被蓋に発生し、後者は死後剖検により始めて判明したものである。

#### 症 例

山〇静〇 25才 早 昭和25年10月16日入院

主訴：左頭頂部に於ける無痛性膨隆及頭痛

現病歴：生来頭頂部矢状線の稍左寄りに、示指頭大、無痛性の軟い膨隆があり、小学校の頃から時々頭痛及時には嘔吐を来し、その時同時に膨隆が大きくなるのを周囲から気付かれていた。しかるに昭和25年7

月(入院3ヶ月前)頃から頭痛がより激しくなり、且新開等の字がちらちらして読みにくくなつて来た。

現症：左頭頂部、矢状線に近く半球状直径3cm位の淡紫赤色の膨隆があつて搏動するのを認める。表面は平滑で弾力性軟、周囲との限界鮮明で波動及圧縮性を証明するが、圧痛はない。視力は右0.7、左0.8、視野は正常、眼底には両側軽度の滲血乳頭を認める。亦両耳に軽度の聴力障害がある。体平衡障害や運動失調はない。脳脊髄液検査では初圧420mm水柱、空気脳室撮影では、左側脳室は特にその後角から中心部にかけて左上から下方に圧迫されている形を呈していた。

それで、先天性矢状洞外膜膨隆の疑で、頭頂部の腫

瘤を中心として開頭術をなさんとしたが、皮下剝離で既に出血強く、手術を中止するのやむなきに至つた。約1ヶ月後退院、翌26年2月13日（退院後約3ヶ月目）再入院、再手術をなせるも同じく出血強く、手術を中止す。術後放射線療法をなし、3月27日（約1ヶ月半後）退院、その後頭痛は軽快せる如くであつたが、翌27年9月頃（退院後約1年半後）から、頭痛は再び激しく、視力障害も進展し、難聴は右に著明、加うるに歩行障害を来し、談話に際し舌がもつれるようになり、本年4月23日（前回退院後約2年目）に3回目の入院をした。

頭頂部矢状線上の腫瘍は、今回は搏動を認めず、弾力性硬となつてゐる。視力は著しく悪化し、左右共眼前手動を弁ずる程度、眼底は既に視神経を縮の状態にあり、眼球の位置運動には異常なし。聴力障害も増悪し、右耳は時計音を聞き得ず。亦体平衡障害があつて、起立は開閉眼共不安定、単脚直立すれば開閉眼共、右後方に倒れんとする。脳脊髄液は初圧415 mm水柱、水様性透明である。

第3回手術により頭頂部腫瘍剔出、及び頭頂部の骨除去。頭頂部腫瘍は脳膜腫ではなく、血管腫であつてそれが前回手術の時、止血のために入れた綿花により器質化されていることが判明した。術後皮膚手術創の一部の癒着不良にして治療を見なかつたので約1ヶ月後頃二次縫合の目的にて再手術し、肥厚せる硬膜の表層を搔爬せるに、突然左上下肢に痙攣を来し、その後痙攣素積症の症状の下に約40時間後死亡す。

#### 剖見所見

脳膜及び脳表面には血管腫などを証明しないが、中脳部背面上の血管腫の増殖し怒張せるを認む。中脳を横

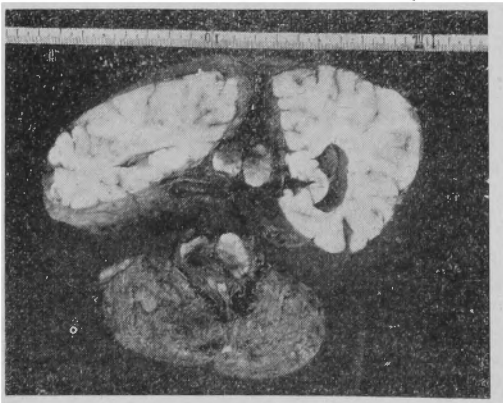


Fig. 1 Gross Appearance

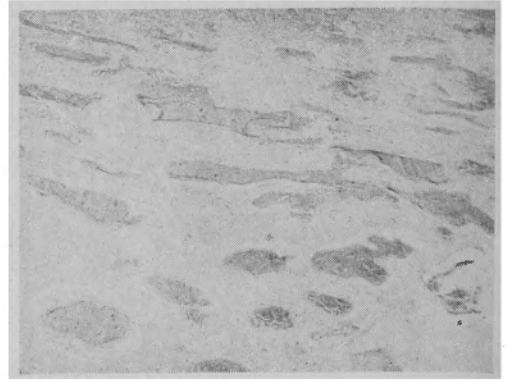

Fig. 2 Microscopic Features

断するに、被蓋にて左右両側殊に左側に広く黒褐色に変色せる部分あり。上方は第3脳室の後端、下方は第4脳室の先端に及ぶ。顕微鏡標本により血管腫の所見を得。（第1、2図）

#### 考 察

患者は幼少期より、左頭頂部に示指頭大の軟い膨隆あり。時々頭痛嘔吐があると同時にそれが稍大きくなる様に認められた。最近激しい頭痛を来すに至つて来院したのである。そこで先天性のメニギオームと考へて、手術を試みたが、頭蓋軟部の切開にて既に怒張せる静脈からの出血強度のため、手術は中止のやむなきに至り、4ヶ月後再入院時の手術も同様であつた。その後漸次症状増悪して、約2年後に三度入院、第3回手術にて意外にも「メニギオーム」ではなく、皮下血管腫の既に器質化せるものなることがわかつた。それにしては高度の脳圧亢進が如何にして起つたか、解釈に苦しんだが、剖検により中脳被蓋血管腫なることが判明して、すべてが解決したのである。併しこの患者には生前中脳からの症状は全然なかつたし、空気脳室撮影でもそれらしい所見は認めなかつた。それに中脳の血管腫は文献的にも甚だ稀なるものであり、本例の如き中脳血管腫を生前に診断することは不可能と考へる。又かりに診断し得たとしても、手術的に之を治療することは到底不可能である。