

尺骨々頭に発生した Perthes 氏病様変化の1例について*

厚生年金玉造整形外科病院 (院長: 医学博士 塩津徳政)

山 田 栄

〔原稿受付 昭和31年9月10日〕

ONE CASE REPORT OF THE EPIPHYSITIS OF THE
OLECRANON

by

SAKAE YAMADA

From the Pension Welfare Insurance Tamatsukuri Orthopaedic Hospital
(Director: Dr. NORIMASA SHIOTSU)

Recently I was visited by a male patient aged 13 who had an epiphysitis of the olecranon, this case was seldom seen.

Slight injury of the elbow head, resulting in a disturbance of the circulation between epiphysis and elbow head, might be responsible.

I did bone transplplantation in this olecranon, and the functional end result was normal.

ま え が き

名倉氏の提唱する骨端炎と呼ばれるものの中には、Perthes 氏病、第1及び第2 Köhler 氏病、Lunatummalazie、Kienböck 氏病、Dietrich 病等の他、種子骨々軟骨病、離断性骨軟骨炎、更に Schlatzer 氏病、Scheuermann 氏病、踵骨々端炎も包括されているが、最近では永井氏が橈骨々頭の骨端炎について報告している。

併し尺骨々頭の骨端炎に就てはその苦痛が軽度であるので見逃され易いためか、或は又疾患そのものが稀有なためか今日まで寡聞にしてその報告例を知らない。

私は最近尺骨々頭の Perthes 氏病様変化を認めた1例を経験したので報告する。

症 例

後○秀○ 13才 男子、小学生

(初診: 昭和30年7月8日)

主訴: 右肘関節部の運動時疼痛

家族歴・既往歴: 特記することはない。

現病歴: 約1ヵ月前(昭和30年6月初旬)転倒して

右肘関節を打撲し、同部に圧痛を訴えていたが放置していた所、約1週間前より右肘関節屈曲時に尺骨々頭部に鈍痛を來す様になつた。

現症: 体格中等度、栄養良好で全身所見には著変を証明しない。

局所々見: 右肘関節鷹嘴突起部に軽度の腫脹を証明するが、局所の温度上昇、発赤等は認めず、肘関節の運動域は自動的には180~50°で運動時疼痛を訴え軽度の屈曲制限を認める。但し他動的には運動制限は認められない。又運動時の軋轢音、肘関節変形、或は前腕の廻旋運動障害並びに運動時疼痛等は証明されない。又右上腕の筋萎縮、知覚異常等も認められず、上腕2頭筋、3頭筋腱反射は左右共に正常である。

腋窩淋巴腺腫脹も証明されない。

X線所見: 鷹嘴突起部の骨端核は扁平化し、濃淡不規則な雲染状を呈し、腐蝕状透明像を認め、辺縁は不規則で長径は短縮する。

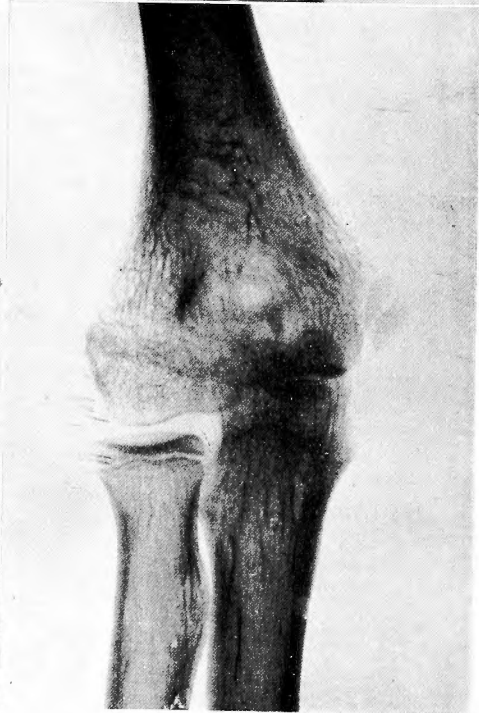
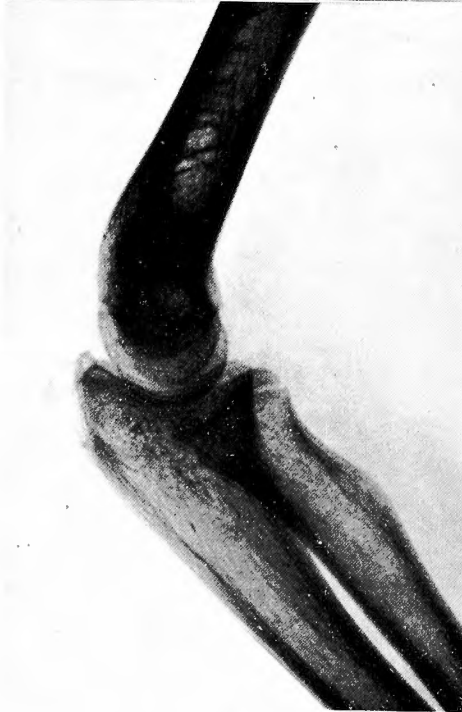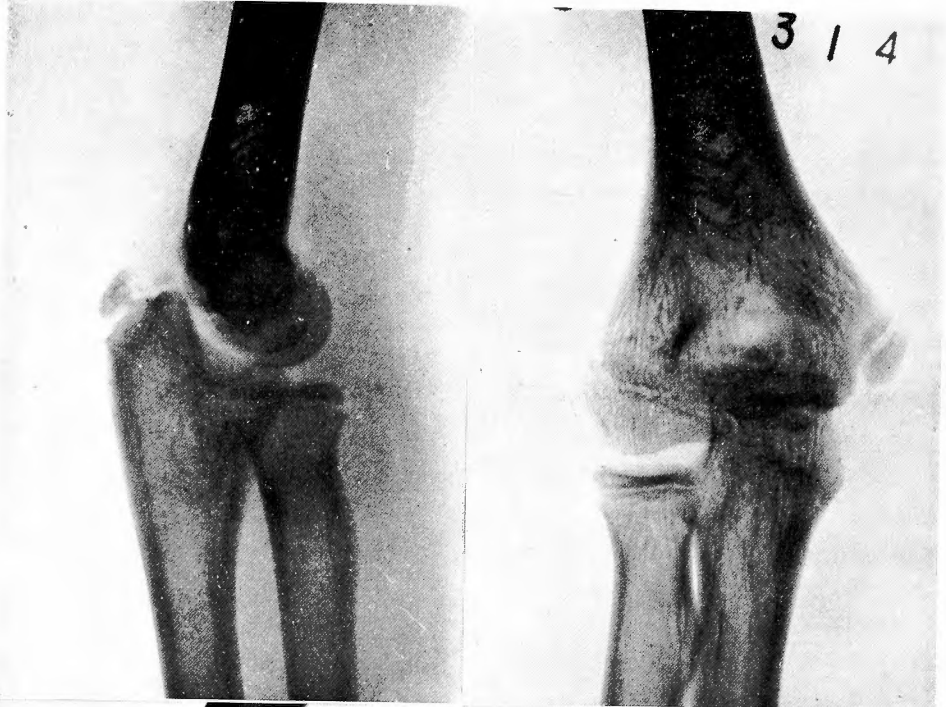
手術所見: 昭和30年7月16日骨穿孔兼骨移植術を施行した。鷹嘴突起骨端軟骨は稍々淡黄白色は呈していたが、変形・欠損等の異常所見は認められなかつた。骨端核より骨体部に向い4方向に骨穿孔後、長さ7mm、幅3mm大の2個の腸骨片を挿入移植し、ギプス固

* 本文の要旨は昭和30年10月の九州医学会の席上で述べた。

1

2

3 / 4



3

4

定を行つた。

術後の経過須調で、10月には肘関節の運動制限並びに運動痛は消失治癒した。

総括ならびに考按

無菌性骨壊死発生の原因に就いては諸説があり、一般に是等の疾病は骨の發育と関係の深い5~18才の間に發生するものが多いが、稀には20~30才代にも發生する。

尺骨々頭のペルテス氏病様変化の報告は前の調査した所では見出し得ず、永井氏等が1951年橈骨々頭に、谷口氏が1953年、小宅氏が1955年上腕骨小頭にペルテス氏病様変化を來した症例を報告している。そして共に股関節と異り肘関節では疼痛が軽度の為見逃し易い事で、好発年齢期のものでは積極的X線検査が望ましいと述べている。

鷲嘴突起核の發現時期は日本人での総計は尚確定はしていないが、西郷氏の調査によれば男子11才、南氏は11~12才と述べている。

原因は尺骨々頭に加えられた軽微な外傷が誘因となるものと考えられ、永井氏等の橈骨々頭に發生したペルテス氏病様変化と同一機転によると看做される。

治療法は他の骨端炎と同様保存的療法で十分効果を期待し得るものとするが、治療期間の短縮、骨新生を促す目的で骨穿孔並びに骨移植術を施行することは

最も合理的である。本症例でも無菌性壊死部の骨新生は術後1ヵ月で良好となり、2ヵ月後には肘関節の機能障害もなく、疼痛も消失した。

む す び

13才男子で尺骨々頭核の Perthes 氏病様変化に対し、観血的治療を行い順調に経過、治癒した1例を報告した。

(終りに臨み御校閲を賜つた京都大学近藤教授並びに御指導、御校閲を賜つた院長塩津徳政博士に深甚の謝意を表す。)

文 献

- 1) 永井三郎・加藤直則：橈骨々頭骨端炎，整形外科 5; 38, 昭29
- 2) 小宅三郎：上腕骨小頭の無菌性骨壊死症の1例，整形外科 6; 292, 昭30
- 3) 横倉：骨のX線診断指針，骨疾患のX線診断
- 4) 名倉：医学綜報 1-1
- 5) Brailsford：Radiology of bones and joints, 1945.
- 6) Gardemin: Z. orthop. 82; 88, 1952
- 7) Platzgummer; Z. Orthop. 83; 71, 1953

図 譜 説 明

| | | | |
|---|-------|-----|-------|
| 1 | 術前X線像 | 側面 | |
| 2 | 〃 | 前後面 | |
| 3 | 術後X線像 | 側面 | 術後2ヵ月 |
| 4 | 〃 | 前後面 | 〃 |