奇異な経過をとつた1癌患者について*

大阪市立大学医学部外科学教室（指導：白羽弥右衛門教授）
研究生　鳥　居　好　美

〔原稿受付　昭和31年11月20日〕

ON A CASE OF BRANCHIOGENIC CANCER SHOWING UNUSUAL COURSE

by

YOSHIMI TORII

Department of Surgery, Osaka City University Medical School
(Director: Prof. Dr. YAEMON SHIRAHA)

In this paper is reported a case of branchiogenic cancer experienced by a male patient aged 31 years. The patient did not show any sign of improvement during the full course of the treatment with systemic administration of Nitromin (nitrogen mustard N-oxide), resulting in extreme general cachexia. But about two months later after ab-use of the drug, the general condition of the patient improved gradually, with remarkable disappearance of the tumor in the end.

The author suggests that a therapeutic risk evoked by such antitumor therapy as administration of antitumor chemicals or X-ray irradiation, may be applied for the purpose of treatment of malignant tumors.

緒　　言

最近私は鰓性癌と思われる頸部腫瘍患者のナイトロミン治療中に奇異な経過をとつた症例を経験したので，こゝに報告し，考察を加えてみた．

症　　例

患者：31才，♂，鉛工場工員．

主訴：頸部から前胸壁に拡る無痛性腫脹．

家族歴，既往症：特記事項がない．

現症歴：昭和28年10月頃はじめて前頸部から前胸部にかけて無痛性腫脹があるのに気づいた．その後腫脹は左側頸部より右側頸部にも拡がり，さらに前胸壁にもおよび，昭和29年のはじめ頃には咳嗽，喀痰を認めるようになつたが，痰に血液を混ずるようなことはなかつた．

初診時所見（図1）：体格中等度，栄養良好，顔面やゝ貧血性，両側々頸部から肋骨弓まで瀰漫性に発赤腫脹し，外浅頸静脈が，軽度に怒張しているが，局所の熱感を認めえない．

頸部リンパ節，鎖骨上窩，鎖骨下窩リンパ節ならび

図　1



* （この論文の要旨は昭和29年10月9日第58回大阪外科集談会において発表した）．

に腋窩リンパ節が両側とも，拇指頭大に腫脹して弾力性硬を呈しているが，圧痛はみられない．肺肝境界は右乳線上で，第5肋骨上縁にあり，左心濁音界は左乳線より2横指径外側，心音純．腹部はやゝ膨隆し，軽度の波動を認めるが，全体に軟く肝縁は右乳線上で，肋骨弓下2横指径触れることができる．

白血球数7,200，赤血球数426万，赤血球沈降速度1時間値125mm．気管支鏡検査では，両側主気管支に瀰漫性，浮腫性の腫脹を認められた．

昭和29年1月28日入院後ナイトロミン療法をはじめた．

図　2

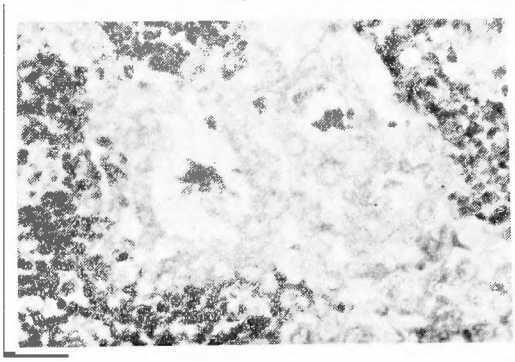

2月15日頸部リンパ節の試験切除を行つたところ，その組織像は単純癌で（図2），リンパ節の髄質洞内に癌転移が見出される．

3月25日右側頸部リンパ節の剔出術を行つたところ，頸静脈にそう浅在性のリンパ節が多数腫脹しているが，それより深部のリンパ節には腫脹を認めえなかつた．

4月上旬から腹水の滞留が著明となり，穿刺してえた腹水中には癌細胞が発見される．この頃から患者の貧血が目立つて来て，赤血球数は294万となり，血色素量57%（Sahli）となつたが，白血球数はなお6,500．4月中旬頃には腹壁の静脈怒張が著明となりさらに痔核が肛門の全周囲にわたつて認められるようになつた．5月下旬頃から，以上の症状も，一般状態もさらに悪化して，赤血球数168万，血色素量42%（Sahli），白血球数3,800となつて，2〜3週間以内には死亡するのではないかと危まれ，同時に頸部，前胸壁の腫脹も増大するばかりであつた．

そこで5月下旬，ナイトロミン療法は総量900mgで一旦中止し，専ら輸血を行い，還元鉄の内服，マスチゲンB_{12}などを投与し，増血療法に切りかえたところ，一般状態は次第に恢復して，7月下旬頃から散歩がで

図　3



図　4

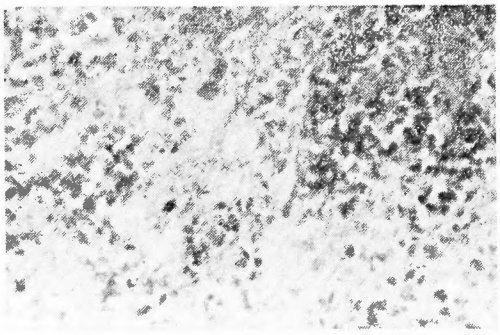

図　5

図　6

図　7

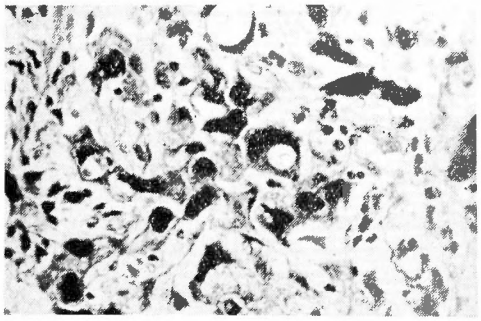

きるまでになつた．

しかも驚くべきことには，この一般状態の恢復とともに，この間6月上旬から7月下旬までの間に，前頸部，前胸壁の腫脹は全く自然に消失し，しかもリンパ節も，これを触れえない位に小さくなつた(図3)．

治療の開始から5月下旬までに使用したナイトロミンの総量は900mgで，この間同時に，1,200レントゲン単位を局所に照射されているが，腫脹が消失した2カ月間は，これらの制癌療法が全く行われてはいなかつたのである．

8月5日左側頸部からリンパ節を試験切除したが，そのものからは組織学的に，癌細胞を見出すことができなかつた（図4）．すなわちリンパ節内には結締織の増殖をみられるが，癌細胞を認めえない．

入院当時および9月下旬に撮影した縦隔洞のレントゲン写真は図5，図6のようであつて，異常陰影の縮少を見出すことができる．

現在肝縁を触れず，ヘパトサルファレン試験で30分値5％以下，赤血球数291万，血色素53％，白血球数5,300である．

入院当時から現在までの発熱の模様をみると，1月28日入院以来，腫脹が殆んど消失した7月20日頃までは，大体1日の最低体温36.0℃，最高38.4℃で，かなりの発熱が続いたが，7月下旬以降は最低体温36.0℃，最高体温37.3℃の程度にかわつて来た．

つぎに自家経験例ではないが，レントゲン線照射あるいは制癌療法によらず，しかも腫瘍の著明な退縮がみられたために，本例とよく似ている症例で，それぞれ京大外科と出口医大外科とから，最近報告されているものがあるので，追加，略記することとする．

京大外科の症例：43才，♂．はじめ前縦隔洞に原発した腫瘍が，膵周囲とウイルヒヨウ氏リンパ節に転移したために(図7)，1,800レントゲン単位を照射され，白血球減少を来したので，輸血を行われた．その経過中輸血のためか，蕁麻疹と40.0℃～41.0℃におよぶ高熱を6日間にわたつて招来した．ところがやがて解熱とともに蕁麻疹も消失したところ，さきにふれていた膵周囲の手挙大転移は全くこれをふれなくなり，全身状態も好転して退院するに至つたものである．

山口医大外科の症例：49才，♂．10年前から左下腹部にあつた無痛性腫瘤が最近増大し，さらに左鎖骨窩にも腫瘍のあるのに気づいて入院した．

腫瘤のリンパ節転移は頸部から後腹膜におよび，さらに鼠径部にまで拡がり，殆んど全身に認められた．試験切片は頸部，鼠径部と試験開腹術による後腹膜の3カ所からとられたが，その組織学的所見はすべて同一で，Carcinoma papilliferum metastaticum の像であつた．

術後患者は漸次その全身状態が増悪して，心衰弱が加わり，浮腫が現われて来たので，アミノフィリンを連日投与された．

しかしそれ以外にはなんらの制癌療法も行われていない．

ところが術後1カ月目頃から腫瘤が漸次消退しはじめ，約2カ月の間に全腫瘍が全く認められなくなつてしまつた．これとともに，全身状態も次第に恢復して来たので，再び開腹術を行かれた．しかしこの際肉眼的ならびに組織学的に，癌の全く消失したことが確認されたというのである．

考　　按

以上3例は，いずれも広範囲なリンパ節転移を営ん

でいた癌の患者で，突然治癒かと思われる程の特異な経過を示した症例である．

これらの3例に共通な諸点を求めてみると，

(1) いずれもその原発巣が，鰓性癌，縦隔洞腫瘍，あるいは後腹膜腫瘍のような，胎生原基に由来する，いわば Blastoma ともいうべき腫瘍である．

(2) 高度の全身衰弱，貧血，あるいは高熱の持続等の個体生活の極悪条件を直接の契機として，腫瘤が消褪したことである．

もともと悪性腫瘍は自律性増殖をその定義とするものであるが，動物における移植癌の成績，あるいは老人における悪性腫瘍の発育状態からこれをみても，腫瘍の発育には個体の栄養状態ないし生活力がこれと密接な関連をもつていることがわかる．それゆえ個体が生死の界に立つ時には，元来新陳代謝の激しいことが特徴である腫瘍細胞がまず体細胞に先んじて，変性に陥り易いことは一応首肯に難くないところである．

ことにこの際，前処置として制癌療法が行われている時には，かような変性死滅がさらに速められるのではあるまいかとも考えられる．

従来制癌療法に伴つておこる貧血はおそるべき副作用の1つとして忌避されて来たが，もしこれをなんらかの方法，たとえば輸血によつて，容易かつ確実迅速に恢復させることができるならば，むしろかような副作用を意図的に充分高度に発現させるのも一法である．すなわちこれによつて細胞の生活環境を悪化させるならば，本来の制癌作用と相俟つて，相剰的な効果を期待できる可能性があるわけである．

結　　語

31才，♂．鰓性癌のナイトロミン治療中に奇異な経過をとつた1例を報告し，あわせて私の症例と同様な経過をとつた2症例を追加したが，さらに癌の種類と諸種制癌剤の大量投与ならびに大量輸血との関係を述べて，一新治療法の可能性に論及した．

（終に臨み御指導と御校閲を賜つた白羽弥右衛門教授，ならびに終始御示教に預つた現三重大学医学部病理学教室武田進教授に深甚の謝意を表する．）

主 な 文 献

1) 横山育三，大場育三，佐々木和昭，島筒哲夫：10年の後に突如消退せる全身転移癌症例，癌，**45**；313，1954.　2) 今井昭和：興味ある経過をたどつたKrebsの1例，日本外科宝函，**23**；671，1954.　3) 中村京亮：癌と発熱，臨床と研究，**27**；200，1956.　4) 小山善之：悪性腫瘍化学療法剤の使用とその副作用，**36**；727，1954.　5) 判俊男，斎藤脩，五十子弥大：ナイトロミン治療を施せる悪性腫瘍例の病理解剖組織学的検索，総合研究報告集録医学及び薬学編 466，1954.　6) 日石清秋，中川邦男：興味ある経過を示した下行結腸癌の1例，外科，**16**；380 1952.　7) 若松大，上山幹夫，橋口俊光：ナイトロミンによる悪性腫瘍治療例，日本外科学会雑誌，**54**；724. 1954.

訂　　正

第26巻1号昭（和32年1月）掲載，藤野道友氏論文附図の中“第115頁，附図4”と“第117頁，附図5”が入れ替つておりますので訂正いたします。