

月22日第88回大阪外科集談会において発表した。）

文 献

- 1) Randall, Eiman, and Leberman: J. A. M. A. 109, 1, 698, 1937 2) 原田: 日泌尿会誌, 32, 197, 1942 3) 原口: 日泌尿会誌, 38, 69, 1947 4) 原口: 皮膚科紀要, 44, 15, 1948 5) 原口,

- 長妻: 皮膚科紀要, 44, 99, 1948 6) 原口: 皮膚科紀要, 45, 173, 1949 7) 原口: 皮膚科紀要, 46, 40, 1950 8) 原口: 皮膚科紀要, 46, 177, 1950 9) 日南田, 辻: 日泌尿会誌, 41, 427, 1953 10) 黒川, 石井: 日泌尿会誌, 44, 427, 1953 11) 楠, 増田: 広島医学, 8, 380, 1955 12) 田中: 阪市大医誌, 5, 488, 1956

精 虫 侵 襲 症 の 1 例

大阪市立大学医学部外科学教室 (指導: 白羽弥右衛門教授)

藤 末 雄・沢田 蘇三・門 脇 宏

(原稿受付: 昭和32年6月24日)

SPERMATIC INVASION
REPORT OF A CASE

by

YU FUJISUE, SOZO SAWADA and HIROSHI KADOWAKI

Department of Surgery, Osaka City University Medical School
(Director: Prof. YAEMON SHIRAHARA, M. D.)

In the present paper, a report is made on the clinical course and on the histological findings of a case of spermatic invasion.

The patient, a 25 years old male, was admitted to the hospital with dullness and induration at the lower pole of the left epididymis. In the previous history of the patient, he had neither attacks of epididymic pain, nor traumatic injuries, nor surgical manipulations at the scrotum or at its contents.

After his hospitalization, a clinical diagnosis of tuberculous epididymitis was made, then an ordinary epididymectomy was indicated.

The histological findings of a specimen from the resected mass revealed a typical spermatic invasion.

The literatures dealing with the spermatic invasion have been briefly reviewed.

緒 言

精虫侵襲症とは、精子がなんらかの機転によつて、副睾丸の細精管から周囲の間質内へ侵入し、一種、特異な肉芽腫を形成する疾患である。

本症は1924年 Franz Orsós¹⁾により最初に発見され Die Spermainvasion と名づけられた。それ以来、外国では、Oberndorfer & Orsósの第2例、Friedman

& Garske, Cronqvist, Rieger らによる報告例がある。本邦では、中内の報告をはじめとして、その後阿部、阿部・向山、大森・斎藤、伊藤・大黒、大越、門、田村・長谷、坂野・松本、豊田、神村・山本、岩田・亀井の17例が報告されている。

最近われわれは、副睾丸結核の診断のもとに、副睾丸摘出術を行つた1症例において、摘出標本の病理組織学的検索を行つた結果、定型的な精虫侵襲症である

ことを確認しえた症例を経験したので、本邦における第18例目の症例として、こゝに報告する。かように、本症に関する報告例は、本邦においてはまだ少数ではあるが、阪大泌尿器科の楠教授は、先般の Biopsy の会（昭和32年4月）の席上で、本症を10数例経験したことがあると語っておられたこともあるので、未報告例を含めれば、相当数になるのではないかと考えられる。

症 例

患者：26才，未婚，事務員

初診：昭和32年3月5日

主訴：左陰囊の疼痛性腫脹

家族歴：母が気管支喘息に罹患しているほか、近親者の間には、特記すべきことがない。

既往歴 6才のころ、中耳炎に罹患した以外には著患を知らない。性病を強く否定している。これまで、陰囊部に外傷をうけたこともない。

現病歴：約3年前、なんらの誘因もなく、突然左陰囊部に鶏卵大の発赤、腫脹を生じて、激痛を伴つたために、歩行不能に陥つたことがある。そのさい、某医に受診し、油性プロカインペニシリンG30万単位の注射をうけ、局所には冷湿法を施された。しかし、その2日後には、腫脹と疼痛はかなり軽快した。なお、患者は第3病日に某大学病院外科に受診した結果、左副睪丸結核と診断され、手術をすゝめられたが、その後自覚的な苦痛はほとんど消退し、たゞかゝる圧痛があるにすぎなかつたので、手術をうけずに放置しておいた。ところが、昭和32年3月2日、該部が再び有痛性に腫脹したので、当科を受診するにいたつた。この間、排尿痛、頻尿、膿尿、血尿などをみとめたことはない。

現症：

一般所見：体格中等度、栄養佳良、胸腹部には、理学的に異常を認めえない。赤沈1時間値11m.m、2時間値29m.m、胸部レ線像にも異常がない。

局所々見：陰莖、外尿道口、両側睪丸、右副睪丸には異常をみられないが、左陰囊が側方に向つて軽度に腫大している。しかし、発赤や浮腫はみられない。触診上、左副睪丸尾部に示指頭大の硬結がある。その表面は凹凸や、不正で、軽度の圧痛を訴える。硬結の硬さは弾性硬であるが、ふつうの副睪丸結核の場合にみられる硬さに比べると、やゝ軟い印象を与えた。この硬結と睪丸との境界は明確で、陰囊皮膚とは癒着して

いない。両側精索には、ともに異常がない。肛門内指診を行つたところ、前立腺の異常はみられないが、右精囊部にかかる圧痛が証明された。血液、尿所見には特記すべきことがなく、血液ワッセルマン氏反応は陰性であつた。

治療および経過：左副睪丸の示す硬度から、一応精虫侵襲症を疑いながらも、副睪丸結核の疑で3月11日副睪丸摘出術を行つた。術後の経過は順調で、手術後18日目に全治退院した。

摘出標本の肉眼的所見：総莖膜、固有膜には、癒着、肥厚はないが、鞘膜腔に少量の滲出液の貯溜がみとめられた。副睪丸は全体として示指頭大に腫大、肥厚し、その表面は凹凸や、不正、弾力性硬である。剖面は均一な淡黄色を呈し、壊死巣、結節形成、出血部などはみとめられない。精管も全く正常である。

組織学的所見：(写真1, 2, 3) 副睪丸間質内には、ヘマトキシリンに濃染された精子頭部の密集した部分が散在し、こゝに大貪食細胞が集り、精子を貪食している像がみられる。その周囲には、これらを包んで、結合織が著明に増殖し、同時に浸潤巣に向つて、侵入している。細精管のなかには、精子の充満したものとみとめられるが、細精管壁の破綻部と思われる箇所は見出されなかつた。このような所見は、今日までに記載された定型的精虫侵襲症の所見とよく一致するものである。

考 按

本症の報告例をみると、副睪丸結核と考へて手術が行われたのち、摘出標本について、病理組織学的検索が行われた結果、はじめて本症の診断が確定されたものが多い。これは、本症の臨床像が副睪丸結核の場合にきわめてよく似ているためである。従つて、副睪丸結核を診断する場合には、鑑別を要する疾患として、近来注目されはじめた疾患である。また、本症の発生病理については、多くの報告者により、それぞれの意見がのべられているが、いまだに定見がなく、その解決は将来に期待されねばならない。しかしこゝでは、従来の文献に立脚して、若干の考按を加えてみたい。

1) 発生年齢：従来の報告例中、Oberndorfer の72才、Friedman & Garske の66才、豊田の53才、阿部・向山の55才などの症例を除いては、大部分が20才代および30才代の青壮年期に好発しているから、本症は生殖機能の旺盛な年齢層に頻発すると考えられる。

2) 既往症：本症の発生病理に関連して、既往症が

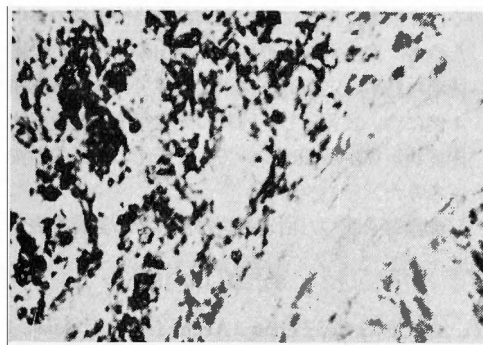


写真1 弱拡大 (50×)

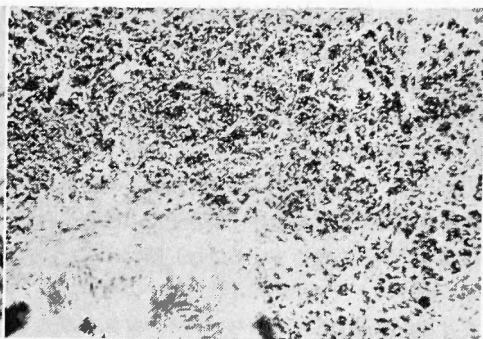


写真2 強拡大 (200×)

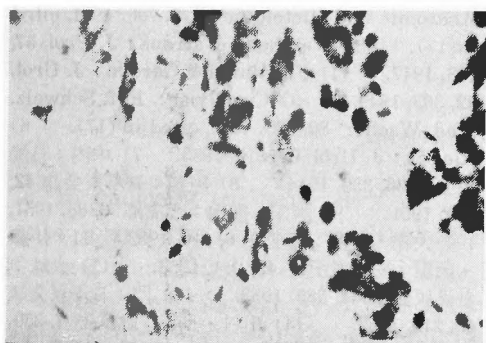


写真3 油浸所見

重視されているが、今日までの報告例について検討すると、本症の誘因となりうる既往症としては、外傷、炎症、手術操作などの3つが挙げられる。すなわち、結核性副睾丸炎、淋菌性副睾丸炎、精管切除術、陰囊部外傷、副睾丸摘出術、睾丸摘出術などに続発したものと考えられる症例が多いが、なかには誘因らしきものが全くみとめられない場合もある。

3) 発生部位：誘因と推定されるような外傷、炎症性変化、手術操作などが既往歴に存在する場合には、その側において、本症の発生しているものが多いことは、とくに阿部がのべているように、本症の発生と密接な関連があるものと考えられ、きわめて注目に値する事項である。

4) 症状および診断：大多数の症例が術前に結核性副睾丸炎ないし睾丸腫瘍と診断されていることからわかるように、本症の多くは亜急性、あるいは慢性に経過し、副睾丸、ことにその尾部にかかる圧痛のある小豆大ないし示指頭大、弾性硬の小結節として触知されることが多く、また、一般には甚だしい自発痛を覚えないことが多い。

すなわち、本症の臨床症状は副睾丸結核の初期とよ

く似ている。しかし、このほかに非定型的のものとして、精索部の結節形成や、睾丸部腫瘍形成の結果、ときとして、これが正常睾丸の3倍大にまで腫大したとの報告例もある。また、血精液症を伴った2,3の症例も報告されている。また急性の疼痛性腫脹が主徴となる場合もある。

以上のような特徴のすくない臨床症状しか呈さない本症を、術前において、的確に診断することは、きわめて困難である。本症の診断を確定するには、もちろん組織学的検索の結果によらねばならない。しかし、今日のところ、本症は従来考えられていたほど、まれな疾患ではないと推定されるから、上記のような既往症、臨床症状のある場合には、たとえ副睾丸結核症と考えられるものにおいても、本症の存在を想起して、術後の組織学的検索を怠つてはならないことを痛感される。

5) 発生病理：本症の発生に関して、従来報告された諸家の意見は、まことに区々であつて、いまだ一致をみていない。今日までの争点は、精子がいかなる機序のもとに、細精管壁を通過して、間質内に侵入するのかとゆう一点にそゝがれている。すなわち、i) Orsós, Oberndorfer らは、既往の外傷によつて損傷された細精管壁を通つて、精子が間質内に侵入すると考えている。なお、摘出標本の検索の結果、細精管上皮にたとえ変化がみとめられなくても、以前に破綻のあつたことを否定するものではないとしている。ii) Cronqvist は7例の自験例のほとんどが、副睾丸炎の既往を有することからして、炎症性変化の結果、破壊された細精管壁から、精子が侵入すると考えている。このようなものを、Friedman & Garske は mixed type of spermatic granulom とし、かゝる既往症のないものを uncomplicated type と称し、両者を

区別している。阿部は、結核性副睾丸炎と本症とが併存する場合が可成りあるが、これをもつて、たゞちに本症の発生と結びつけることはできないとのべている。iii) Rieger の報告した例では、組織像に細精管の拡大、上皮の萎縮のあつたことから、細精管の部分的閉塞のために、精液の排出が妨げられ、その結果、細精管内圧の上昇を来し、ついに精管上皮の破裂がおこるのではないかと推定している。iv) 阿部はまた、なんらかの機序によつて活性化された精子自身が、正常上皮を穿通、透過するのではないかとの意見をのべている。v) 田村は正常の精管上皮に対しては活性を示さない精液中のハイアルユアロニデーヌが、微細の損傷部に接触すると、これが活性化され、精子の細精管外への遊出を助けるのではないかとのべている。

6) 治療：疾患の本態からみれば、本症は保存的に治療されてしかるべきものであろう。しかし実際には、臨床診断がきわめて困難な場合が多いために、副睾丸摘出術がもつばら行われるのが常である。Steinberg & Straus は本症によつて精子の輸送機能が完全に廢絶されることはないから、根治的に副睾丸摘出術を施行する場合には、患者の年齢、婚姻の有無、子供を望んでいるかどうか、疼痛の程度などを考慮して慎重に手術を行わねばならないとのべている。

結 語

26才の男子において、誘因とみとめられるものな

く、左副睾丸尾部に示指頭大の痛性硬結の発生をみたので、副睾丸結核の疑で、摘出術を行い、組織学的検索の結果、定型的な精虫侵襲症であることを知つた1例について報告し、同時に発生年齢、発生部位、臨床症状、発生病理についても、若干の文献的考按をこゝろみた。

(御指導を賜つた白羽教授に深甚なる謝意を表す。)

主 要 文 献

- 1) Orsós: Virchow. Arch. f. Path. Anat. **307**, 352, 1941.
- 2) Oberndorfer: Henke-Lubarsches Handbuch der Speziellen pathologischen Anatomie und Histologie **VI/3**, 700, 1931, cited in(17).
- 3) Steinberg & Straus: J. Urol. **57**, 498, 1947.
- 4) Friedman & Garske: J. Urol. **62**, 363, 1949.
- 5) Cronqvist: Ref. Schweiz. Med. Wschr. **80**, 578, 1949, cited in (17).
- 6) Rieger: J. Urol. **69**, 819, 1953.
- 7) 中内: 日泌尿会誌 **36**, 339, 1944.
- 8) 阿部: 日泌尿会誌 **42**, 240, 1951.
- 9) 阿部・向山: 臨皮泌 **6**, 88, 1951.
- 10) 大森・斎藤: 臨皮泌 **6**, 116, 1952.
- 11) 伊藤・大黒: 皮膚科紀要 **49**, 214, 1953.
- 12) 大越: 日泌尿会誌 **44**, 385, 1953.
- 13) 門: 日泌尿会誌 **43**, 216, 1952.
- 14) 田村・長谷: 臨皮泌 **7**, 339, 1953.
- 15) 坂野・松本・手束: 日泌尿会誌 **44**, 372, 1953.
- 16) 豊田: 日泌尿会誌 **44**, 433, 1953.
- 17) 神村・山本: 臨皮泌 **8**, 406, 1954.
- 18) 岩田・亀井: 臨皮泌 **8**, 476, 1954.