

非穿孔性胆汁性腹膜炎をおこした 巨大濾胞性リンパ腫の1例

大阪市立大学医学部外科学教室（指導：白羽弥右衛門教授）

青柳 一・林 敬三・大谷 武次

和歌山県古座川病院（院長：木下総一郎博士）

山 本 辰 巳

〔原稿受付日附：昭和32年9月25日〕

EIN FALL VON DER GALLIGEN PERITONITIS OHNE PERFORATION DURCH DIE GROSSFOLLIKULAERE LYMPHADENOPATHIE

VON

HAJIME AOYAGI, KEIZO HAYASHI, TAKEJI OTANI

Aus der Städtischen Chirurgischen Universitäts-Klinik Osaka
(Direktor: Prof. Dr. Yaemon Shiraha)

und TATSUMI YAMAMOTO

Aus dem Kozagawa Hospital in der Provinz Wakayama (Chef: Dr. Soichiro Kinoshita)

Es handelt sich in der vorliegenden Kasuistik um einen Fall von der galligen Peritonitis ohne Perforation, die durch die infizierte Stauungsgallenblase infolge von Anschwellung einer dicht am Ductus cysticus anliegenden Lymphdrüse hervorgerufen wurde.

Anamnestisch bekam der Kranke, 73-jähriger Bauer, seit ca. 2 Jahren Anschwellung der bds.Hals-, Achsel- und Inguinaldrüsen, was uns die Systemerkrankung der Lymphdrüse vermuten liess. Histologisch erwiesen sich sowohl die betreffende Drüse als auch eine der Inguinaldrüsen als grossfollikuläre Lymphadenopathie (giant follicular lymphoma in U. S. A.), daraus folgt, dass diese Peritonitis als Teilerscheinung von der Systemerkrankung der Lymphdrüse entstand.

Heutzutage wird der Entstehungsprozess der galligen Peritonitis ohne Perforation noch nicht eindeutig klar gemacht.

Früher wurde das obige Lymphom als gutartig angesehen. Obwohl es einen langsameren Verlauf als die andren bösartigen Geschwülste der Lymphdrüse nimmt, seine Prognose wird in der jetzigen Zeit als ungünstig bezeichnet.

ま え が き

いわゆる非穿孔性胆汁性腹膜炎に関しては、内外と

もにその症例の報告をあまり多くみず、またその発生機転についても諸家の見解の一致をみていないのであるが、われわれは、系統的疾患である巨大濾胞性リン

パ腫の部分現象として胆嚢管部のリンパ節が腫脹したために発生したと思われる非穿孔性胆汁性腹膜炎の1例を経験したので、若干の考察を加えて、こゝに報告する。

症 例

患者：73才，男，農夫，昭和31年7月15日来院。

主訴：腹部全体の鈍痛 および 全身皮膚の黄疽状着色。

家族歴：特記すべきものがない。

既往症：生来健康であるが、かなり以前よりときおり心窩部痛、右季肋部痛および呑酸・嘔吐を訴えていた。

現病歴：来院2日前の夕方、心窩部および右季肋部に軽度の疼痛があらわれ、悪心、嘔吐ならびに悪寒戦慄を伴ったが、これらの症状は短時間のうちに消失し、翌日にはなんらの異常をもみとめられなかつた。しかし、当日午前9時頃より心窩部に再び鈍痛があらわれ、時とともに強くなり、まもなく腹部全体に拡がった。その間、体温は38°C前後に上昇し、全身の皮膚が軽度に黄疽状に着色してきた。けれども、悪心、嘔吐はなく、食欲も良好で、便通は1日1行である。

現症：

全身所見：体格中等大、栄養や、不良、意識は明瞭であるが、顔貌は憔悴している。体温37.8°C。脈搏1分間80、整、緊張良。血圧110~78mmHg 眼球結膜が軽度ながら黄疽状に着色している。両側上頸部、腋窩部および鼠経部の個々のリンパ節がそれぞれ群をなして腫脹し、数コないし10数コ触知される。これらはいずれも弾性軟で、皮膚や、基底とも癒着していない。呼吸は主として胸式で、白血球数は14,800を算えた。

局所所見：上腹部がわずかに膨隆しているが、腹壁には静脈怒張、異常搏動ならびに蠕動亢進をみられず、蛙腹も呈していない。腹部全体に筋性防禦、ブルンベルグ氏症状が証明され、また右季肋部には圧痛が著明である。肺肝濁音界は右中鎖骨線上で、第6肋骨の上縁にみとめられ、腸雑音はかすかながらきこえる。直腸内指診では、直腸膨大部が狭くなっているが、ダグラス氏窩底には異常がみとめられず、挿入した指には粘液、血液および膿は附着していない。

以上の病歴ならびに所見からは確実な診断を下しえなかつたが、一応胃または十二指腸潰瘍の穿孔による腹膜炎を疑い、急性腹部症として、たゞちに手術を行った。

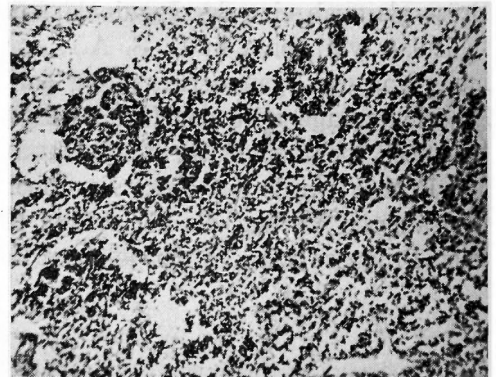
手術所見：局所浸潤麻酔のもとに、上腹部正中切開により開腹すると、胃、十二指腸、小腸および結腸には全く異常をみとめられず、たゞ大豆大、弾性硬の下胃リンパ節1コが腹につく。胆嚢は強度に緊満・腫脹して手拳大に達し、その漿面にうすい白苔を附着しているのをみられる。そこで腹壁創を拡大すると、胆嚢附近には淡褐色の濁濁した腹水をかなり大量にみとめられる。胆嚢漿膜面には壊死もしくは穿孔の模様がなく、指圧を加えても内容の漏洩するところが見出されない。そこで、胆嚢穿刺を行つたところ、帯緑色の濃厚胆汁および粘液約50ccを吸引しえた。ところが、胆嚢管の総胆管への開口部より約0.5cm胆嚢側で、胆嚢管の内側に接して拇指頭大、弾性軟の結節が周囲と密に癒着している。それで、底部よりはじめて、胆嚢を肝から剝離し、型の如く胆嚢剝出術を行つた。

さらに、剝出された胆嚢、胆嚢管内はもち論、さらに肝管、総胆管内には結石を全くみとめられず、なお肝、脾の腫脹もみられないので、腹壁創を一次的に縫合閉鎖して手術を終つた。

剝出標本所見：胆嚢壁の粘膜は肥厚して、その格子状皺壁は粗であるが、その表面には潰瘍も胆砂もみられない。また、漿膜面の一部にはうすい白苔が附着しており、炎症像を呈しているが、肉眼的にはやはり穿孔部はみられない。

術後経過ならびに検索：術後はきわめて順調に経過し、1週間目には平熱となり、術前検査しえなかつたモイレングラハト氏黄疽係数も日を遂つて正常に復し、約1ヵ月後に退院した。

術後たゞちに胆嚢管に密着している結節を組織学的に検査したところ、リンパ腺の実質が増殖しているが、個々の構造はなお明かで、芽中心のまわりの間隙には組織液がたまつており、細網細胞には硝子様変化



第 1 図

の傾向がみられて、巨大濾胞性リンパ腫 (giant follicular lymphoma, grossfollikuläre Lymphadenopathie) を思わせる像を呈した (第1図)。

ところでこの患者については、入院時すでに全身にリンパ節腫脹がみられたので、あるいは系統的疾患ではないかと考えて、あらためて詳細にその病歴を訊ねてみたところ、昭和29年10月中旬から約1ヵ月間にわたり、某院においてホジキン氏病の疑いで、ナイトロミン注射および放射線療法をうけたことのあることがわかった。しかも、このリンパ節腫脹はその約半年前から、高熱、全身皮膚の掻痒をときおり伴ってあらわれており、その後には著変がなく経過していたとのことである。そこで、術後4日目および18日目に全検血を

行つたところ、表の如く、かなりな貧血、軽度の白血球数増加および単球の増加がみられたが、とくにホジキン氏病を思わせる所見はえられなかつた。

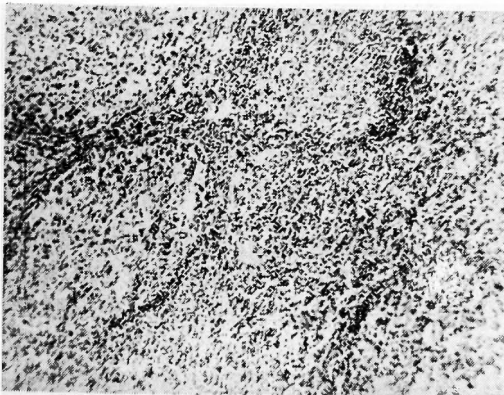
さらに、術後21日目に右鼠径リンパ節を剔出して組織学的に調べたところ、固有の構造はほとんど明瞭であるが、芽中心が著しく拡大しており、リンパ性細胞の増生を伴う実質増殖を示し、やはり巨大濾胞性リンパ腫を思わせる像が見出された (第2および3図)。

考 按

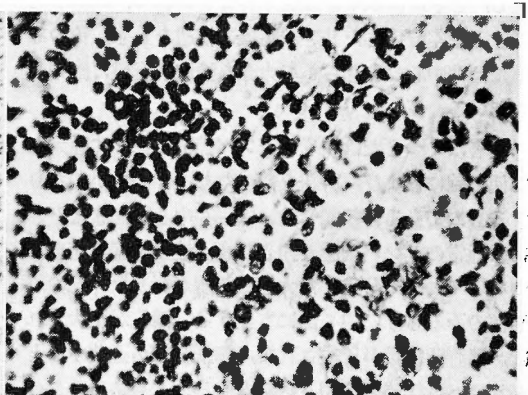
非穿孔性胆汁性腹膜炎は1911年 P. Clairmont および H. V. Haberer が、穿孔なき穿孔性腹膜炎 (perforationslose Perforationsperitonitis) と呼んで、はじめて報告したものであるが、本症はその後においても臨床的に急性虫垂炎またはこれに続発した腹膜炎と誤診される割合が多く、そのほか類症鑑別にはいる疾患としては、胃・十二指腸潰瘍の穿孔、急性脾壊死、結腸癌の肝転移などであつて、これらの診断のもとに開腹されて、はじめて本症であることを発見せられたば合がある。また関口は本疾患に関して、Clairmont らの報告以来総胆管、胆嚢などに結石を伴うことが多く、自験例の如く、結石を全然みとめられないでおこつたものは異とするに足ることを強調し、かような症例において注意すべきこととして、

- 1) 既往において胆嚢炎と思われる疾患をくり返し経過している患者が突然高熱を発し、しかも局所には著しい疼痛をみず、黄疸も軽度であること、
- 2) 胆嚢を本源として上腹部一帯に多量の胆汁性滲出物を潑溜していること、
- 3) 胆嚢自体は急性炎症の状態にあるが、壊死、穿孔などをみとめられず、たゞ感染胆汁をもつてみただ

検 査 日		術後4日目	術後18日目	
赤血球数		380 × 10 ⁴	338 × 10 ⁴	
血色素量		73%	66%	
血色素指数		0.96	0.98	
白血球数		109 × 10 ²	101 × 10 ²	
末梢血像	好中球	1.0	0	
	好酸球	7.0	8.8	
	分節核球	Ⅱ核	28.0 } 75.0 %	24.8 } 44.8 %
		Ⅲ核		
		Ⅳ核		
		Ⅴ核		
リンパ球	9.0 } 68.0	1.6 } 36.0		
単球	1.0	0		
好酸球		6.0%	4.8%	
好塩基球		0	0	
単球		6.0%	11.2%	
リンパ球	大型	0	3.2	
	小型	13.0	36.0	
		13.0%	39.2%	



第2図 (弱拡大)



第3図 (強拡大)

れていること、

4) 胆嚢内容誘導法により症状がたちまち軽快することを列挙しており、また萩原も術前診断の困難であることを述べている。

われわれの症例においても、術前には確実な診断を下しえず、以前からときおりおこる上腹部痛のあつたことから考えて、むしろ胃または十二指腸潰瘍の穿孔による腹膜炎をはじめに疑つて開腹したものである。しかしこの症例では、系統的疾患である巨大濾胞性リンパ腫の部分現象として胆嚢管部のリンパ節が腫脹したため、胆嚢管が圧迫・狭窄せられ、胆嚢内に胆汁の鬱滞をおこさせた結果、最後に腹膜炎にまで進展したもののようである。すなわち、以前よりときおりあらわれた上腹部痛は、くり返しておこつた胆嚢炎に由来するものであるとも解釈できるから、すでに炎症性に變化している胆嚢に、さらに細菌感染が加わつて胆嚢壁の透過性が亢まり、非穿孔性胆汁性腹膜炎をおこすにいたつたものと考えられ、関口の列挙している注意事項によく合致しているものと思われる。しかし、穿孔のない胆嚢からいかにして胆汁が腹腔内に漏洩して来るかは、なお諸説紛々として、的確な説明を欠いているのが現状である。

さて、巨大濾胞性リンパ腫は、以前増殖性リンパ節炎 (Lymphadenitis hyperplastica) とも呼ばれたもので、R. A. Willis によれば、文献的には濾胞の分化がおこっているリンパ性組織の腫瘍を意味し、つぎの2つの異つた型に分けられている。

- 1) 限局性良性リンパ腫
- 2) 多発性濾胞性リンパ腫またはリンパ肉腫

前者は稀なものであつて、中年または老年におこるのがふつうで、単一のリンパ節にあらわれて緩徐に腫脹し、ときには数年を経過することがある。組織学的には、よく分化したリンパ組織の構造をもち、そのなかには芽中心のあきらかた大きな濾胞が全般に配列されている。

後者は1つまたは多くのリンパ節群が徐々に腫大して他の腺におよび、脾腫を伴つたり、伴わなかつたりするものである。組織学的には、芽中心を、またときには通常のリンパ肉腫の如きびまん性の細胞増殖をもつていて、よく分化した大きな濾胞が、リンパ節の周辺部のみならず、中心部にも生ずる。濾胞が肥大すれば、濾胞間組織が圧迫されて、細網線維が歪曲するとともに、近接濾胞が相互に癒合することもある。このような巨大濾胞はリンパ節のみならず、さらに脾組織

中にもみられる。これは高度に分化したリンパ肉腫で、進行の緩やかな型と考えられている。

慢性リンパ節炎にみられる巨大濾胞は、一見本型に類似しているが、本型では濾胞の大きさもその絶対数も増加し、また標本作成のとき人工的ではあるが、濾胞が周囲組織より分離する傾向があり、Gall および Mallory は、この傾向が本型にしばしばおこることに注意を促し、さらにこれをもつて診断上の有効な援けとしている。本型は以前は良性と考えられていたが、臨床的に悪性症状のあらわれるまでは長い経過をとるとはいへ、終局は悪性となることが知られている。ときには、末期にはいと濾胞構造が消失して、組織はリンパ肉腫、細網肉腫またはもつともすくないが、リンパ性白血病あるいはホジキン氏病の如き悪性リンパ節腫瘍の特徴を示すにいたることがあり、Gall および Mallory によれば、その平均寿命は5.6年で、他の悪性リンパ腫瘍よりは長い。

われわれのこゝに報告した症例およびリンパ節の組織像からみて、後者の範疇にはいるものと考えられる。

他方、石野は以前より、上腹部リンパ節とくに胃・十二指腸および脾周囲より肝門部にいたる後腹膜ないし腹腔内リンパ節を門静脈周囲リンパ節と呼んだ。そうして、臨床上上腹部痛を主訴とする患者において開腹しても、上腹部臓器にはなんらの変化もみられず、たゞ種々の下腹部臓器の疾患に由来したと思われる門静脈周囲リンパ節の腫大ないし炎症、すなわち単純性リンパ節炎および化膿性リンパ節炎が存在するものを報告報告した。しかもこれが原因となつて二次的に、胃・十二指腸の痙攣性収縮をおこし、脾表面または腹膜を刺戟し、さらに総胆管、胆嚢をその周囲より圧迫、狭窄する結果、胆汁鬱滞による疝痛、胆嚢炎などの種々の機転を惹起するので、腹痛発作を反復し、さらに黄疸をも伴うにいたることを強調している。しかしわれわれの症例は、リンパ節の系統的疾患に由来してあらわれたもので、これと似て非なるものである。

む す び

1) 系統的疾患である巨大濾胞性リンパ腫の部分現象として、胆嚢管リンパ節が腫脹したために発生したと思われる非穿孔性胆汁性腹膜炎の1例を経験報告した。

2) 非穿孔性胆汁性腹膜炎の発生機転については、今日なお的確な説明を見出しえていない。

3) 巨大濾胞性リンパ腫はこれまで良性と考えられていたが、他の悪性リンパ腫に比べると長い経過をとるとはいえ、なお悪性であることが今日知られている。

(本稿の要旨は昭和32年4月20日、第88回大阪外科集談会において発表した。

稿を終るにあたり、終始御懇篤な御指導と御校閲を賜わつた恩師白羽教授に深謝し、あわせて病理組織学的検査において有益な御教示と御助言をいただいた和歌山県立医科大学病理学教室新井教授ならびに三重県立大学医学部病理学教室武田教授および伊豆津助手に厚く御礼を申上げる。また臨床上に御親切な御指導と御助言とをあたえられた前古座川病院長、現大阪市

立日本橋市民病院院長宮岡邁博士にも深甚なる謝意を表する。)

参考文献

- 1) 関口蕃樹:外科臨床余瀝152, 昭17, 金原書店.
- 2) Willis, R. A.: Pathology of Tumors 760, 1948, Butterworth & Co. (Publishers) LTD..
- 3) Anderson: Pathology 2nd Ed. 940, 1953, The C. V. Mosby Co..
- 4) 萩原義雄:日本外科全書, 金原・南江堂, 21, 86, 昭29.
- 5) V. Domarus, A.: Grundriss d. inneren Medizin Julius-Springer. 22 Anfl., 329, 1957.
- 6) Gall, E. A., et al.: Am. J. Pathol. 18, 381, 1942.
- 7) 石野琢二郎:日外宝, 20, 120, 昭18.
- 8) 石野琢二郎:日外会誌, 44, 688, 昭18.
- 9) 高橋幹夫ほか:日臨外誌, 13, 24, 昭26.
- 10) 永井幹雄:共済医報, 1, 69, 昭27.

若年者直腸癌の2例

京都大学医学部外科学第2講座(指導 青柳安誠教授)

森 和 夫 ・ 河 端 修 一

[原稿受付:昭和32年6月15日]

CANCER OF THE RECTUM IN YOUTH REPORT OF TWO CASES

by

KAZUO MORI and SYU-ICHI KAWABATA

From the 2nd Surgical Division, Kyoto University Medical School
(Director: Prof. Dr. YASUMASA AOYAGI)

We examined two patients who were suffering from cancer of the rectum: one was a boy aged 16 and the other was a girl aged 13.

The boy's case was once diagnosed as polyp of the rectum in a certain hospital about two years ago. This time, however, our histological examination revealed that the rectal polyp had become adenocarcinoma.

We found so many swollen lymphatic glands along a. haemorrhoidalis superior and in the mesosigmoid that we only made an anus iliacus instead of amputatio recti.

The girl's case was colloid carcinoma and it had grown into size of a fist during the past two years. In this case we could carry out amputatio recti abdominoperinealis.

我々は最近、16才の少年及び13才の少女の直腸癌を経験したのでここに報告する。

症例 I 16才の少年
約2年前から時々排便時糞便に血液の附着すること