興味ある頭部皮膚癌の1例

大阪市立大学医学部外科学教室（指導：白羽弥右衛門教授）
沢田　晃　小山育二
丸井富士哉　槌賀良太郎

（原稿受付：昭和32年　月　日）

A CASE OF EPITHELIOMA IN THE CRANIAL REGION WITH INTERESTING RECURRENCE

by

Akira Sawada, Ikuji Koyama, Fujiya Marui
and Ryotaro Tsuchiga.

The Department of Surgery, Osaka City University Medical School.
(Director : Prof. Dr. Yaenon Shiraha)

A report is made of a case of epithelioma which reappeared one month after an extirpation of the tumor in the cranial region.

A 46-year-old male was suffering from excessive bleeding from cicatrice of chronic eczema in the cranial region 10 days before the operation.

Although the affected dura mater with surrounding tissue had been removed, a recurrence tumor was found in the same region about one month later the first operation.

Histologically it showed a picture of typical epithelioma, but the brain per se was so lucky as to be freed from the infiltration of the tumor.

However, the specimen obtained by the second operation revealed no malignant changes.

In this case it might be thought that the dura mater has an activity to demonstrate vigorous resistance enough to shut out infiltration of the malignant cells into the cerebral parenchyma.

緒　言

本邦における皮膚癌の発生は，欧米のものに比べてすくないといわれているが，有髪部皮膚癌は，逆に高率に発生している．頭部皮膚癌の発生母地としては火傷後の瘢痕がもつとも多くあげられており，これについてはすでに数多くの報告例がある．

著者らは，幼少時の慢性湿疹の瘢痕から生じたと考えられる頭部表皮癌患者に対して，腫瘍を剔出したが，その後約1カ月を経て局所に腫瘤の再発を来した症例を経験した．

これは癌細胞が硬脳膜を穿通して，脳実質内に接続性に転移・再発したのではないかと考えられたので，再手術を行つたところ，腫瘍は硬脳膜に限局していて，脳実質内には腫瘍の転移あるいは浸潤がなく，これを完全に廓清することができた．それで，手術創に対しては植皮術を行い，完全に治癒させることができたので，こゝに本症例の経過を報告し，あわせて文献的考察を加えたい．

症　　例

46才，男子.

主訴：左側頭部潰瘍面からの大出血.

家族歴：特記事項はない.

現症歴：3才の頃左側頭部に湿疹を生じ，その後罹患部は瘢痕状となつて脱毛し，鶏卵大の硬結を形成するに至つた.

ところが約3年前からこの硬結の中央部がしだいに軟化して潰瘍を作り，さらにその辺縁部が腫瘤状に膨隆し，潰瘍面から漿液性の分泌物を排出するようになり，これがしだいに増量して強い悪臭を放つようになつた．しかし，なんらの処置を受けることもなく放置しておいた.

ところが，昭和31年12月31日突然潰瘍面から破綻性出血がおこり，患者はその翌日脱血ショックにおちいつた状態で来院した.

来院時所見：体格中等度，痩削強く，貧血状，脈搏は整調であるが，緊張がきわめて弱い．胸，腹部には異常所見はみとめられない.

左側頭部には，直径約 7cm，ほゞ円形の脱毛部があり，その中央部に約鶏卵大，噴火口状の潰瘍がみとめられる．その辺縁は提防状，凹凸不整，結節状に隆起しており，潰瘍の深さは約 1.5cm，底部は搏動を呈し，弾性軟，骨質を欠いでいる．腫瘍の外縁は骨様硬で，中央部に近づくに従つて弾性硬となつている．潰瘍底はきわめて脆弱で，容易に出血する.

臨床検査成績：赤血球 425 万，血色素量（ザーリー値）89%，全血比重1.049，白血球数8.400，白血球百分率では，桿状核22%分葉核51%，好酸球 1 %，好塩基球 0，単球 4 %，リンパ球22%，であつて，著しい変化はみられない．赤血球沈降速度は 1 時間値 11mm，2 時間値34mm を示し，軽度の促進がみとめられ，血清梅毒反応はワッセルマン氏反応，村田反応ともに陰性であつた．肝機能検査にも異常が全くない.

腰椎穿刺を行つて髄液検査を行つたところ，初圧 130mm H_2O で，10cc を採取したのち，終圧 65mm H_2O を示し，クェッケンステット症状は陰性であつた．髄液の黄染症はなく，線維素絮片は証明されず，細胞数6/3，蛋白量2.4mg/dl，ノンネ・アペルト氏反応，パンジィ氏反応ともに陰性，糖量は軽度の増加を示していた.

潰瘍縁から試験切片を採取して，これを組織学的に検索した結果，この腫瘍は扁平上皮癌であることがわかつた（図 1）.

図　1

また頭部のレ線単純撮影によつて，潰瘍底部では頭蓋骨組織が完全に崩壊していることが確認された（図 2）.

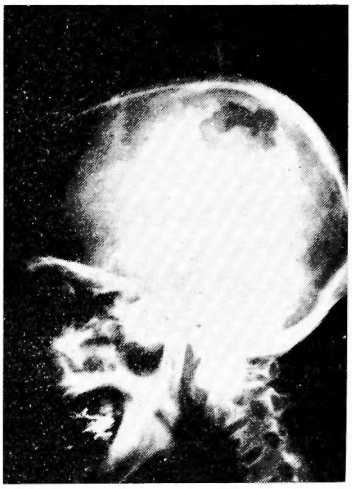

図　2

治療：昭和32年 1 月 9 日開頭術を行つたところ，潰瘍縁から 2cm 隔つた周辺部から軟部組織と骨膜との間に瘢痕性癒着がみとめられ，潰瘍底を形成する癌性浸潤は硬脳膜にまで達していた．この部の癌性浸潤は示指頭大，外面に向つて隆起した腫瘤を形成し，健康な硬脳膜との間は明瞭に境界されていた．そこで，硬脳膜をその健康部において，直径約 3cm の範囲にわたり円形に切除したが，このさい髄液の流出はごく少量で，しかも一時的であつた．また硬脳膜の内面に

は，肉眼的病変がほとんどなく，癌性浸潤による穿孔もみられなかつた．なお，硬脳膜と軟脳膜との間には，なんらの癒着もみられなかつた．しかし脳実質の表面に癌性浸潤によるのではないかと考えられる2コの粟粒大，白色の硬結がみとめられたけれども，これは，後日二次的に除去することにして，とりあえず硬脳膜欠損部を遊離広筋膜弁で補塡し，その表層にさらに中間層皮膚片を植皮した．なおこのさい，左側頸部リンパ節の廓清を行つたが，こゝには組織学的に癌の転移を見出しえなかつた（図3）．ところがその1カ

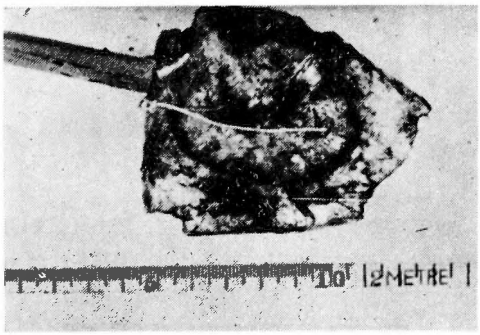

図　3

月後，硬脳膜成形部の中央から小指頭大の腫瘤が再び外面に向つて突出・隆起しはじめ，さらに細菌感染も加わつて悪臭を放つようになつた．そこで，さらに腫瘤を周囲の肉芽組織とともに切除したところ，前回に移植した筋膜弁はすでに結合織化し，病巣部軟脳膜には周囲からあきらかに境された　1.5×1.5×1.0cm³ の硬結があり，このものは弾性硬を呈していた．そこで，この瘤腫を剔除し，隣接脳実質の一部をも吸引，除去したのち，脳膜欠損部に中間層皮膚片を移植した．

剔出標本：肉眼的に灰白色，拇指頭大，不整立方体の実質性腫瘤を呈し，弾性硬で，その割面には米粒大の小結節が島嶼状に多数散在し，癌巣の転移を思わせた．

組織学的にはヘマトキシリン・エオジン染色標本上，腫瘤は軟脳膜から蛛網膜下組織にわたつて肉芽組織でうずめられ，網状の結合織の間に細胞浸潤巣が島状に散在している．これらの浸潤細胞は，細胞質があかるくかつ大型のものであつて，その間にグリア細胞が存在しており，単球，線維芽細胞もわずかながら混在するが，腫瘍細胞は全くみとめられない（図4）．

一方頭部表層にあらわれた腫瘤の組織標本では，大きな癌巣の形成がみとめられ，その中央部は角化して

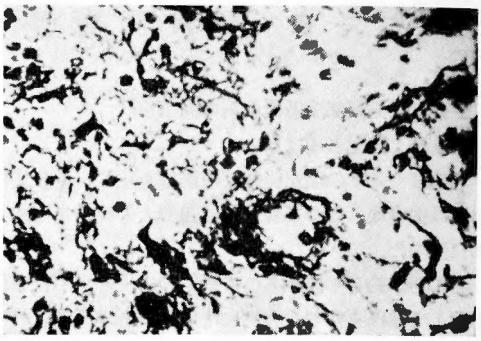

図　4

間質が狭くなつており，棘細胞は細胞が大きく，核，核小体ともに大型で，分裂像を示しているところもある．また，これらの棘細胞には細胞間橋がみとめられ，内層では Keratohyaline をもつた細胞を含む不完全角化細胞層もみられる．さらに癌巣の中央部には完全角化細胞もみとめられるので，これは定型的なカンクロイドの像を呈しているといえよう（図5）．

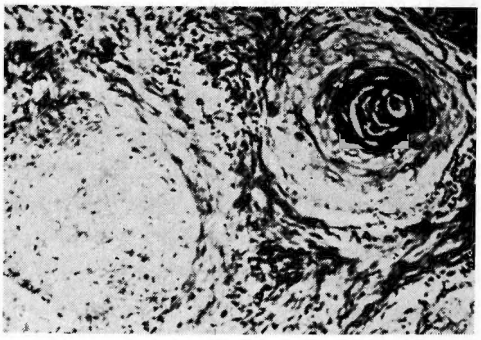

図　5

術後経過：患者は第1回手術後一過性の記憶障害を訴えたほかは，脳脱の兆候もなく，一般状態はきわめ

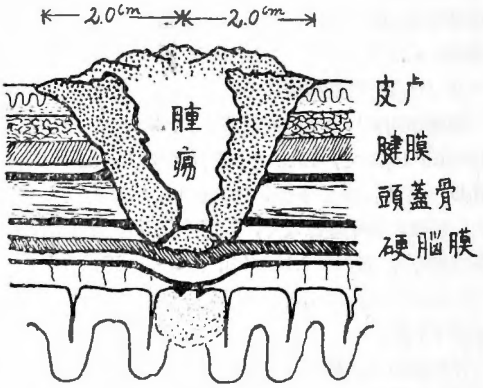

図　6

て良好に経過し，術後約2カ月で全治退院した．

以上の如く，本例は頭部の慢性湿疹性瘢痕から定型的なカンクロイドが発生し，これが骨組織を崩壊せしめ，硬脳膜にも浸潤したが，しかも脳実質中えは浸潤しえなかつた興味ある症例であると考えられる．

考　　察

一般に皮膚癌は組織学的に，(1)基底細胞癌　(2)棘細胞癌に分類されているが，後者はいわゆる角化性扁平上皮癌といわれ，瘢痕から生ずる癌腫はこれに属している．

瘢痕性皮膚癌の発生：頭部皮膚癌は，皮膚癌発生の一般的原因としてあげられるもののうち骨疾患，外傷性骨折，火傷および慢性湿疹，癌などによる皮膚の瘢痕から発生することが多い．瘢痕から癌腫の発生する理由として，杉原は一旦上皮をもつて被われた瘢痕が再び肉芽組織に変化しやすく，この上皮はそれ自体頽敗，剝離して周辺部上皮の再生機能を促すが，結局は再生の基礎となる皮下結合組織をうることができない．それで上皮細胞は肉芽面のみならず肉芽組織間隙にまで増殖・進入して，その間隙を被蓋することになり，ついにこれが癌の異所的，異型的発育を誘導するこに至ると述べている．また Raffo, Gandolfo らは，のような現象は瘢痕を形成することにより上皮細胞が孤立する結果となり，これは生体の変調によつて誘発されるものであるとしている．なお三橋，片山，杉原らによれば，瘢痕から癌が発生するば合は，概してその中央部から初発し，しかも外界の刺戟を受けやすい部位に好発する．

発生頻度：一般に皮膚癌は，顔面，外生殖器などに多く発生するが，頭部有髪部ではかなり低率で，9.6%（筒井），8.2%（岡部）などの発生頻度が報告されている．しかし瘢痕からの癌発生率は頭部においてはかなり高率にみられる．

皮膚癌は他の癌腫に比べて比較的良好な経過をとるものであつて，これは体表にあるがゆえに注意されやすく，かつ皮膚基底の結合織が腫瘍の深部えの侵入を防ぎ，さらに他の内臓器官に比べて皮膚が侵害せられても生命の危険がすくないことなどの理由によると考えられる．

皮膚癌の転移：皮膚癌には主として棘細胞が関与するが，腫瘍細胞の周囲にできる多くのリンパ間隙を介して，癌細胞が原発巣の周囲に播種され，さらにこれが所属リンパ節に転移すると考えられている．またいわゆる脉管外通液路による転移，すなわち皮膚，皮下組織，脂肪組織などの結合織線維内や細胞間隙などを流れる組織液を介して癌細胞が非連続性，局所的にあるいは遠隔リンパ節に転移することもある．

われわれの症例では，皮膚癌を切除したときの手術操作の結果，癌細胞の内移植により局所性転移がおこつたものと考えられる．いゝかえれば手術時，蜘網膜腔に播種された癌細胞が，幼若結合織に置換された移植節膜に向つて発育増殖したものではなかろうか．

頭蓋骨穿孔を惹起した頭部皮膚癌の切除報告例はすくない．再発をみる前に悪液質で死亡した2,3の報告例についてみると，皮膚癌，とくに深部浸蝕性表皮癌では，しばしば頭蓋骨を破壊して完全な骨欠損を招くば合が多い．しかしこれとても，硬脳膜が癌の浸潤を阻止しているば合がすくなくない．たしかに本症例においてもみられたように，皮膚癌が頭部に発生すれば，腦膜や頭蓋骨はもちろん，硬脳膜をも侵すことがあきらかであるが，しかし皮膚癌はその組織代謝条件の特異性のために，直接外気にふれえない脳実質内では充分な転移性増殖を営みえないのではないかと考えられる．

結　　語

長い臨床経過ののち，破綻性出血をおこした瘢痕性頭部扁平上皮癌の1例を報告し，あわせて頭部皮膚癌の発生機序，頻度，転移形式などについて，若干の文献的考察を加えた．

〔稿を終るにさいして，御指導と御校閲を賜つた恩師白羽教授に深甚の謝意を表する．

なお，本論文の要旨は昭和32年6月8日第90回大阪外科集談会において発表した．〕

文　　献

1) 三橋：火傷瘢痕より発生せる表皮癌の実験3例，中外医事新報，**573**, 175, 昭5.　2) 土肥：瘢痕癌，皮膚科及泌尿器科雑誌，**23**, 4, 大正11.　3) 岡部：巨大なる頭部表皮癌に就いて，皮膚科及泌尿器科雑誌，**25**, 224, 大正13.　4) 唐・伊藤：瘢痕癌の病理補遺，皮膚科及泌尿器科雑誌，**26**, 143, 大正13.　5) 鋤柄：頭蓋骨穿孔を来せる頭部皮膚癌の1例，皮膚科及泌尿器科雑誌，**29**, 54, 昭4.　6) 永田：火傷瘢痕に発生したる表皮癌の1例，皮膚科及泌尿器科雑誌，**34**, 444, 昭8.　7) 奥野：頭部の火傷癌，皮膚科及泌尿器科雑誌，**9**, 312, 昭16.　8) 杉原：火傷瘢痕癌鏡下所見について，癌，1, 716, 明治40.　9) 山下：皮膚癌，臨床外科 **5**, 239, 昭25.　10) 茶谷：

頭髪部癌腫について，十全会雑誌，**29**, 1, 大正 13. 11）鈴木：瘢痕組織の癌腫，日本之医界，**13**, 22, 大正12. 12）山極：癌腫の組織発生に就て，癌，1, 1, 明40. 13）清水：頭蓋骨穿孔を惹起せし頭部火傷瘢痕癌の一例，グレンツゲビート，**14**, 10, 昭15.

顎下腺結石の1例

公立豊岡病院外科（院長 医学博士 辻井 敏 指導）

野木村 昭平

（原稿受付：昭和32年10月30日）

A CASE OF SALIVARY CALCULUS (SIALOLITHIASIS)

by

SHOHEI NOGIMURA

Toyooka Public Hospital, Surgical Clinic
(Chief: Dr. BIN TSUJII)

We report a case of a giant salivary calculus in a 21-old-female.

The stone was in secretory duct (WHARTON'S) of the submandibular gland and this stone, unever round, weighs 3.0g and analysis revealed a high proportion of calcium.

The female was cured by the excision of the submandibular gland.

The postoperative course was quite favorable without forming a salivary fistula or facial paralysis.

緒言

唾液腺結石に関しては，多くの報告があり1926年Harrisonは，1825年よりの約100年間に375例を数え，Ivy. R.H. は自家経験73例に於て，66例は顎下腺結石であり，7例は耳下腺結石，男女の比は5対2で男子に多かつたと報告している．我国に於ける最近10年間の報告例は，約56例であり，中，顎下腺結石は43例，13例は耳下腺結石である．又，男女の比は33対17で男に多かつた．尚大多数は耳鼻科関係の報告であり，外科医に依つて報告されたものはわずか5例にすぎない．

我々は触診所見で比較的巨大な唾液腺結石の摘出術を試みた症例を経験したので報告する．

症例

患者：山○渡○枝 ♀ 21才（初診：昭和27年8月25日）

主訴：左顎下部腫脹

現病歴：本年1月頃より左顎下部に無痛性腫瘤のあるのに気付き，其後食事により腫脹は増大したが，腫脹部を圧迫すると，舌根部より白色泥状性分泌物を排泄し腫脹は軽快した．今回は又数日前より左顎下部の腫脹を来し，次第にその程度を増強し，回復の様子を見ない．

現症：左顎下部に境界明瞭な石様硬の約胡実大の腫瘤があり，皮膚との癒着はないが，基底部に対しては移動性を認めず，又圧痛無く，局所の発赤，温度上昇も認めなかつた．口腔底部を指診すると左下第2大臼歯部内下方の粘膜下に略小豆大の移動性に乏しい石様硬な結節を触れたが，これは其基底部に存する胡実大の結節の一突起と考えられた．又食事毎に局所腫脹の傾向顕著であること，及びレ線像をも参照して，顎下腺結石症の診断のもとに結石摘出術を試みた．