

イルガピリンの副作用，とくにショックをおこした2例について

大阪市立大学医学部外科学教室（指導：白羽弥右衛門教授）専攻生
 大阪市手塚病院（院長：手塚小市郎博士）外科医長

小 川 益 雄

〔原稿受付 昭和32年8月21日〕

SIDE EFFECTS OF IRGAPYRIN, WITH TWO SHOCK CASES

by

MASUO OGAWA

Department of Surgery, Osaka City University Medical School
 (Director: Prof. Dr. YAEMON SHIRAHA)
 Tezuka Hospital in Osaka City (Director: KOICHIRO TEZUKA, M. D.)

A report is made on two shock cases following intramuscular administration of Irgapyrin.

Case 1: A 37 year-old male had had intermittent injections of Irgapyrin every 5 cc intramuscularly for a sciatica last 9 months with marked improvement.

But immediately following the 16th injection of the drug, he fell into a state of shock, which subsided gradually by various treatments, especially an injection of Adrenalin.

Case 2: A woman, aged 53, had had an injection of Irgapyrin for both rheumatic gonitis 18 months prior to the attack of shock which developed also immediately after the reinjection of the drug and was treated by an injection of Adrenalin solution with full recovery.

It is, of course, obscure whether the shock symptom has been evoked by either Irgapyrin or Xylocaine contained in the preparation. But these two cases have past history of Irgapyrin injections.

The author emphasises cautious prophylaxis of such serious side-effect as shock following parenteral administration of Irgapyrin and recommends oral use of the drug.

緒 言

イルガピリンはピラツオロン系化合物であるブタゾリジンとアミノピリンとの等量ずつを、30%の割合で含有する製剤で、ブタゾリジンのすぐれた抗ロイマチ・鎮痛・消炎・解熱作用と、アミノピリンのACTH分泌促進作用との相剋効果によつて、神経痛・ロイマチス性疾患等に著効を奏することは、今日では多言を要

しないところである。しかし、その反面いろいろな副作用を示すことも多数に報告されている。

わたくしは最近イルガピリン注射によつて、ショック症状をおこしたと思われる2症例を経験したので、ここに報告する。

症 例

症例1：37才，男

表 1

年	月	12/30	2/31	3	4	5	6	7	8	摘 要
実 診 療 日 数		5	4	1	4	5	4	1	2日	
処 置	イルガピリン筋注	3	4	1	2	2	2		2回	→ 2回目 (7日間隔) ショック発現
	ブロームグレラン静注				1	3	2回			
	ザルソグレラン静注							1回		
	ゼノール湿布	5	4	1回						
	内 服 薬					2日				

主訴：腰痛

現病歴：約半年前から誘因と思われるものもなく腰痛を覚え、いろいろな治療を試みたが軽快しない。

既往歴・家族歴：ともに特記すべき事項がない。

現症：体格栄養中等度，脈搏正常，胸腹部内臓には理学的に異常の所見を認められず，脊椎の変形もなく，腰部には強直や腰椎の叩打痛もみられない。腰椎両側部に軽度の圧痛があり，また上臀神経にも圧痛があるが，そのほかには特記すべき所見がみられない。ラセーグ氏症状は陰性。以上の所見から坐骨神経痛を疑った。

経過：はじめイルガピリン 5cc の筋注 3 回が著効を奏したので，その後は症状の再発することに，本剤の注射を行った。加療の状況を月別にみると第 1 表のようである。

ところが，16 回目の注射のさいに，突然ショック症状を発現した。すなわち，患者を腹臥位におき，右中臀筋内にイルガピリン 5cc を，とくに血液の混入がないことを確かめてから，徐々に筋注した。ところが針を抜くと同時に，四肢の軽い痙攣をはじめ，顔面は蒼白となり，冷汗を流し，胸内苦悶，口内異常感を訴え，呼吸は促迫して，ついに意識も一時不明となり，脈搏は微弱頻数となった。それでただちにボスミン 1.0cc を皮注して，経過を観察したところ，約 5 分程で徐々に意識を回復し，一般状態も好転してきた。そののち約 3 時間経過を観察しても，異常を認めえなかつたので帰宅させた。

症例 2：53 才，女

主訴：両側膝関節痛

現病歴：約 1 年半前に両側膝関節ロイマチスということで，イルガピリン 5cc の筋注を 1 回受けただけで全治し，そののちは苦痛もなく経過していたが，約 10 日前から再び両側膝関節に疼痛を覚え，ことに起坐動

作や階段を降りるさいに疼痛が増強する。

既往歴・家族歴：ともに特記すべき事項がない。

現症：体格中等度，栄養良好，脈搏正常，胸腹部内臓には理学的に著変を認めえない。両側膝関節には腫脹をほとんど認められず，圧痛はあるが，膝蓋骨動揺もみられない。膝関節運動にも異常を認められないが運動にさいして疼痛を訴える。以上の所見から，両側慢性膝関節ロイマチスと診断した。

経過：約 1 年半前にイルガピリンが著効を奏したので，この度も同じくイルガピリン 5cc を中臀筋内に注射した。すると注射針を抜くと同時に，眩暈を訴え，目の前が真暗になったといい，その顔面は蒼白で，冷汗を流し，舌のしびれ感，四肢のしびれ感，腰部脱力感，心悸亢進および尿意を訴えた。脈搏も微弱頻数と

表 2 比較的多くみられる副作用

- 浮腫
- 眩暈
- 食思不振
- 神経麻痺
- 発疹
- 悪心
- 胃痛
- 心悸亢進
- 嘔吐
- 尿量減少

表 3 比較的稀にみられる副作用

- 胸内苦悶
- 患肢冷感
- 腹痛
- 頭痛
- 興奮
- 饑渴
- 下痢
- 酩酊感
- 胃潰瘍増悪
- 口渇
- むねやけ
- 局所痛・腫脹
- 胃潰瘍および潰瘍様症状
- 吐血
- 血尿
- 局所壊死
- 患肢癱瘓感
- 尿蛋白陽性
- 膿瘍形成
- 頭重
- アレルギー症状
- 急性黄色肝萎縮等

なつたので，早速ボスミン 1.0cc を皮下に注射し，関節を命じて経過を観察した。約 7 分を経ると，一般状態が徐々に回復して来たが，舌および四肢のしびれ感注射後約 2 時間持続した。

考 察

以上の2例はイルガピリンの筋注に伴つておこつた比較的重篤なショック症状であるが、このような重篤なショックがイルガピリンのためにおこつたことは、これまでまだ報告されていない。山崎英夫氏はイルガピリンを3筒使用して死亡した1例を報告しているが、剖検の結果認められた腎・肝・副腎の高度の病変は実験的イルガピリン障害病変ときわめてよく一致していると述べ、さらに6例の死亡例をも述べているが、ショック症状の発現についてはなお明かにされていない。

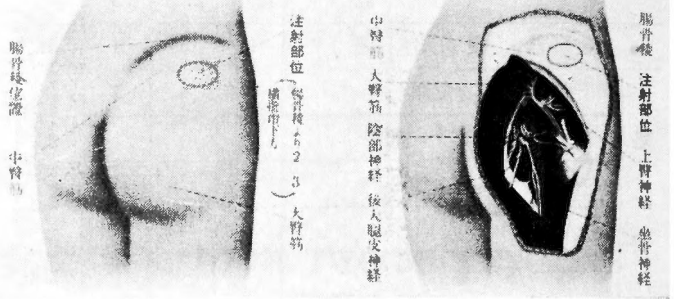
これまでに諸家の報告されたイルガピリンの副作用をみると、第2,3表のようである。これらの副作用はイルガピリン5ccを用いた場合や連続注射した場合、または注射部位およびその方法の適切でないときに多く出現しており、円山一郎博士はこれに関して検討を加えた上、その対策として、本邦人では3ccを用いるのがよく、また長期間の連用をさげたり、あるいは注射部位としても、図の如く腸骨稜から約2横指径下方の中臀筋の部にこれを行うことによつて、これら副作用を防止することができるかと報告している。

わたくしの経験したイルガピリンショックの症例を考えると、イルガピリンそのものによるのか、または本剤に添加されているキシロカインその他による過敏症であるのかは、なお明かでないが、ここでは2例とも、イルガピリン注射の既往歴をもつてに注目したいと思う。しかし、このことだけで、ただちにアナフィラキシーを考えるわけにはいかないが、イルガピリンの主成分であるアミノピリンの過敏症は当然充分に考慮すべきであると考え。本患者らはその後来院しないために、アミノピリン皮内反応、搔傷反応等を行えないのは残念であるが、イルガピリン投与の場合には、かかるショック発現にも充分留意して観察する必要がある。

それゆゑ、このような副作用防止のためには、やはり制酸剤を併用した径口的投与を行うのが、もつとも望ましいのではないかと考える。なおショックをおこした場合には、ただちにボスミンを注射することが、他のショックの場合と同様に、もつとも適切な応急処置であると思う。

総括ならびに結語

イルガピリンの正しい注射部位 (円山氏)



わたくしはイルガピリンの筋注で、重篤なショック症状をおこし、ボスミン注射によつて危期から脱した2例を報告し、あわせて副作用に関する若干の文献的考察を行い、かかるショック防止ならびに応急処置についても私見を述べた。

最近ペニシリン・ショック、ストレプトマイシン・ショック、ノボカイン・ショック、あるいはカリクレイン・ショック等、あいついで薬剤によるショックが報告されており、わたくしもイルガピリン・ショックを経験して、注射にさいしては一段の注意を必要とすることを痛感し、とくに応急処置として間に合うように、ボスミン・その他の末梢血管収縮剤や強心剤、輸液・プラズマ、酸素吸入などの用意は常に入念であらねばならないと、当然のことながらこれを再認識した次第である。

(稿を終るに臨み御懇篤な御校閲を賜つた恩師白羽衛右弥門教授に深く感謝の意を捧げる。

本論文の要旨は昭和31年12月8日、第84回大阪外科集談会で発表した。)

文 献

- 1) Gsell, Otto, u. Werner Müller: Schweiz. med. Wschr., 80, 310, 1950.
- 2) 龜卦川滋他: 日本医事新報, 1633, 22. 1955.
- 3) 円山一郎: 日本医師会雑誌, 32, 459. 1954.
- 4) 石川文之進: 日本医事新報, 1681, 21. 1956.
- 5) 山崎英夫: 日本外科学会雑誌, 57, 632. 1956.
- 6) 円山一郎: 日本医事新報, 1669, 48. 1956.
- 7) 龜卦川滋他: 日本外科学会雑誌, 57, 1617. 1956.