

# 軸捻転を伴う回腸重積症の1例

岐阜市民病院外科 (指導: 島田 脩)

兵頭 正義, 高井 秀, 中塩 昭三

(原稿受付 昭和33年4月7日)

## A CASE OF INTESTINAL INTUSSUSCEPTION COMBINED WITH INTESTINAL VOLVULUS

by

MASAYOSHI HYODO, SHU TAKAI, SHOZO NAKAJIO

From the Department of Surgery, Gifu City Hospital

(Director: Dr. OSAMU SCHIMADA)

A male patient, 22 years of age, was admitted to the hospital 9 hours after the onset of severe abdominal pain with frequent vomitings.

Physical examination revealed nothing contributory but a marked abdominal distension, particularly in the lower abdomen, and absence of intestinal gurgling.

Laparotomy was performed immediately after admission, and an ileal descendent intussusception was found at the site of approximately 130 cm oral from the ileocecal valve, accompanied with a secondary volvulus, which occurred in the upper portion of the ileum, ca 50 cm from the site of the above-mentioned invagination, and as long as 1 meter of the ileum was involved. The majority of the involved portion was markedly distended and was regarded gangrenous, and some 2 meters in length including the both lesions were resected and a side-to-side anastomosis was performed.

The postoperative course was almost uneventful and the patient was discharged with complete recovery two weeks after the successful operation.

Gross anatomical examination of the specimen revealed a polyp situated at the tip of the intussusceptum, which was considered a primary cause of the intussusception, and microscopic finding of this polyp was a structure of adenoma.

Incidence and causes of intestinal intussusception and also its rare coincidence with volvulus were discussed from various authors' previous reports.

腸重積症は日常屢々遭遇する疾患であるが回腸におけるポリープに由来した重積症は珍らしく、又軸捻転を併発した重積症は本邦立献中2.3に見られるに過ぎない。最近我々のはかかる稀有な症例を経験したのでその経過を報告し併せて臨床的考察を試みた。

症例: 22才の男, 薦職

主訴: 下腹部鈍痛

既往歴及び家族歴: 特記すべき事項はない。

現病歴: 昭和31年1月30日午前2時頃, 特に誘因と思われるものなく突然上腹部に激しい疝痛様疼痛を来し同時に吐物に胆汁を混ざる頻回の嘔吐を伴った。医師により2回鎮痛剤の注射を受けたが効果がなく、やがて疼痛は下腹部の持続性鈍痛となり午前9時頃から下腹部の膨満感, 悪感を来し37.5°Cの発熱を来した。発病来便通ガス排出はない。急性虫垂炎の診断で午前11時頃来院した。

現 症：体格栄養共に中等度。意識明瞭。脈搏数分時90，整調，緊張良好。血圧120～70mmHg。呼吸数分時22，主に胸式。顔貌やや苦悶状，蒼白。眼瞼結膜やや貧血状。白色舌苔，口臭あり。胸部は聴打診上異常なし。腹部は全般に膨隆し下腹部に於て著明である。異常静脈怒張，蠕動不穩等は見られない。触診上下腹部全体に筋防禦著明であり抵抗あるも腫瘤は触知できない。下腹部全体，特に右側は圧痛強く，ブルムベルグ氏症候陽性。打診上，腹部全体に鼓音を呈する。聴診にて腸音は聞えず。腹水症状認めず。肝腎脾は触知不能である。

赤血球数435万，血色素85%，白血球数2万。尿中ウロビリノーゲン陽性。蛋白，糖陰性。

以上の所見より穿孔性腹膜炎の診断の下に緊急手術を行った。

手術所見：腰椎麻酔，傍直腹筋切開を以て腹腔内に入るに大腸菌臭を有する血性の腹水多量に流出し，暗紫色に膨満した小腸を認めたので手術創を上下に延長し精査するに虫垂は異常なく，回腸末端より約130cm口側に於て下行性に約20cm長の腸重積を認めた。該部の腸壁は固く，膿苔を附し暗紫色となり一部壊死状となっている。更に重積部より約50cm口側より全長1mにわたる小腸が時計針と同一方に180°軸捻転し強く膨満，暗赤色壊死状を呈する為，腸重積部，軸捻転部を含めて回盲部より約1m口側から3m口側にわたる部分の腸切除を行い健常部に於て側々吻合を行い手術を終了した。

術後経過：術後4日間経度の発熱を見た他，腸運動不全，消化吸收障害を来す事なく順調に経過し術後2週間で退院した。

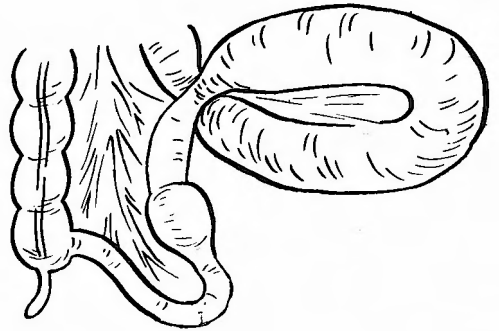
切除標本：切除回腸の長さは約2m。重積部位は回

盲弁より約1m 30cmに相当し全長20cmに及ぶ。腸壁は浮腫状に肥厚し一部黒色となり壊死状態である。重積尖端が肛門側に侵入した下行性であり尖端に腸間膜附着部と反対側に雀卵大，弾性軟のポリープがある。

捻転部は重積部より50cm口側から全長1mに及び腸壁は肥厚し漿膜面は暗紫色を呈している。腸内容は暗血赤色で腐敗臭の強い血性滲出液が充満している。

病理組織学的所見：ポリープは腺管の増殖した腺腫様構造を示すが重積の為壊死に陥り染色不良である。また重積部の腸壁は浮腫状でフィブリンと白血球が析出し粘膜面には多数のフィブリン析出が見られる。

第 1 図



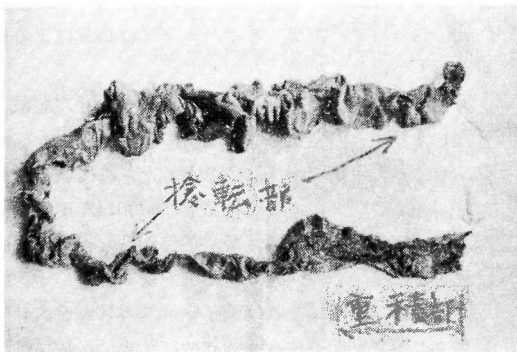
考 按

齊藤による最近19年間の本邦イレウス12,127例の統計的観察によれば腸重積症の頻度は18%を占め癒着，屈曲によるイレウスについて多い。英米では30%前後，独ソ濠では2～10%との報告がある。

重積症の性別頻度は各報告者とも男性が優位を占め凡そ女性の2倍に相当する。


年齢は1才未満が多いが成人でも本邦20～30%，外

第 2 図



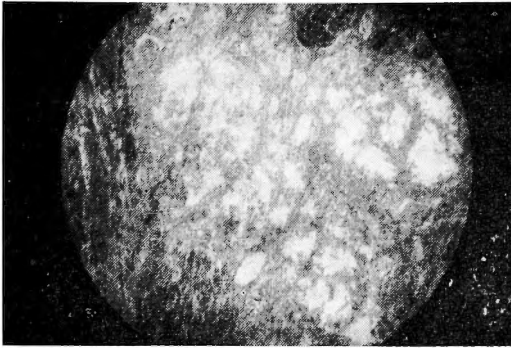
切除腸管部

第 3 図



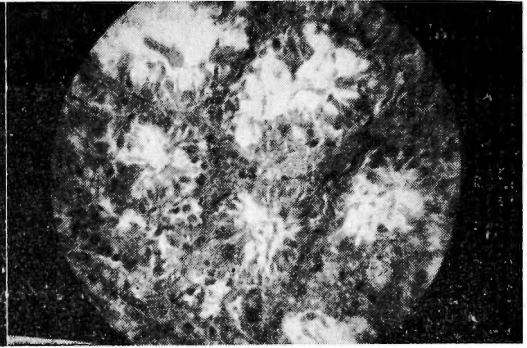
重積尖端のポリープ

第 4 図



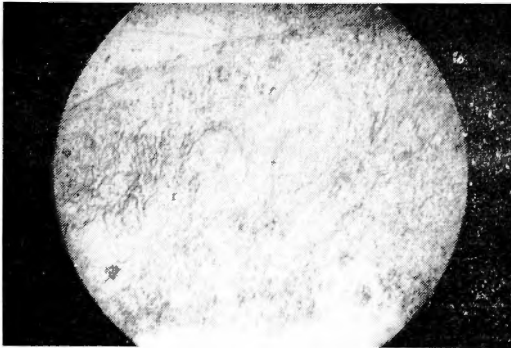
腺腫ポリープ，弱拡大

第 5 図



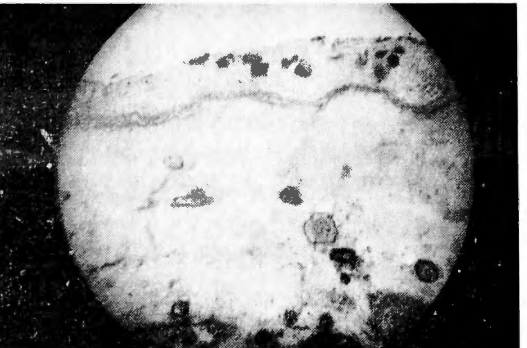同，強拡大

第 6 図



重積腸管粘膜の壊死

第 7 図



重積腸管漿膜の浮腫

国では10~20%に発生が見られる。なお猪苗代の報告によれば1才未満は急性型が多いが成人は慢性型の方が多いという。

好発部位は回盲部が多く、次で小腸、結腸の順であり、小腸のみに発生する頻度は最高Leichtensternの30%から最低東条又は Bardram の4%で凡そ10~20%である。しかし回盲部に発生する重積症は主に乳幼児であり成人を対象とすれば Wortmannは小腸60%、回盲部30%、結腸10%といい、又Donhauserは小腸44%、(うち回腸31%、空腸8%)、結腸36%、回盲部11%と報告している。

腸重積症の発生機転はNothnagel, Propping, 奥島らの動物実験的根拠より腸管の痙攣説が一般的となっている。かかる痙攣を起す誘因は腸管の腫瘍、形態位置異常、憩室、炎症、手術、異物、外力、痙攣的体質等である。

腫瘍による腸重積症は塩田, Treves 等は5%前後といい、その部位は回盲部20.4%、その他71.8%と

Kasemeyer は報告し、小腸に於ける腸重積症は腫瘍等の解剖的变化による原因明瞭な場合が奥谷76%、Dichols70%の報告の如く非常に多い事を示している。

又広瀬によれば腫瘍による小腸重積症69例中、良性腫瘍は56例にも上り、回盲部、結腸の重積症が悪性腫瘍による場合が多い事と対照的である。更に広瀬, Donhauserは良性腫瘍でもポリープ又は腺腫による事が多いと報告している。

腸管に発生するポリープは1711年 Mengelの記載よりはじまり、その発生域は宇佐美によれば直腸、結腸胃、十二指腸の順で回腸は稀であるとされている。従つて回腸ポリープによる腸重積症は昭和14年奥泉、外国では1912年Kasemeyer が最初に報告し稀有な疾患に属する。

又軸捻転は斉藤によれば全イレウスの10%を占めイレウスの類型別比率中、癒着屈曲、腸重積、絞扼について4番目に多い。その発生素因には腸間膜の過長、

## 文 献

腸管蹄系の接近が必要であり、従つて小腸下部に起り易い。本症例も回腸部に腸重積が起り、その口腔側小腸の運動亢進、該部腸管の鬱血と統発する異常蠕動亢進、該部腸管蹄系の膨満等が動機となつて捻転が併発したと考えられる。

本邦文献中、腸重積症と腸捻転を伴つた症例は井上、松本、須古の3例に過ぎず、またうち2例は空腸ポリープによる重積を原発としており、回腸ポリープの重積と口側回腸の捻転が合併した症例は本例が最初であると思われる。

## 結 論

回腸に於ける腺腫ポリープによる下行性腸重積症に、二次的な口側腸管の捻転を合併したと思われる稀有な一例を紹介し、約2mにわたり腸切除を行い側々吻合で術後障害なく全治せしめた症例につきその経過と文献的考察を行った。

(本論文の要旨は昭和31年6月、東海外科学会に於て発表した。)

- 1) 宮島孚：小腸における二重腸重積症の一治験例。外科，17，874，昭30。
- 2) 斉藤溟：イレウス 12,614 例の統計的観察。外科，16，295，昭29。
- 3) 猪苗代馨：腸重積症について。東北医誌，28，629，昭16。
- 4) 広瀬輝夫：ポリープ様腺腫に困る空腸逆行性五筒状重積症の一例。臨外，7，405，昭27。
- 5) 尾立渡和：腸重積について。外科，17，773，昭30。
- 6) 奥谷広光：小腸重積症の一例。日外会誌，40，1986，昭15。
- 7) 村上博孝：回腸内筋腫による重複性腸重積症の一例。診断と治療，41，49，昭28。
- 8) 山形玄也：腸管ポリープの二例。日臨外，13，165，昭27。
- 9) 奥泉長太郎：腸管ポリープによる重積症の一例。日外会誌，40，582，昭14。
- 10) 萩原義雄：腹部内臓外科学，下巻，南山堂，昭29。
- 11) 井上実：軸捻転を伴つた亜急性5筒性腸重積症の一例。日外会誌，54，958，昭29。
- 12) 松本隆治：小腸内腫瘍による腸重積捻転の一例。日臨外，14，77，昭28。
- 13) 須古明正：興味ある発生機転による5筒性腸重積捻転の一例。日外会誌，55，961，昭29。
- 14) Wortmann, B.: Der Darmverschluss, 1924.
- 15) Nothnagel: Die Erkrankung des Darmes und des Peritoneums, Wien, 1903.

## 結腸ポリポージスの1例

山口県立医科大学外科学教室第1講座 (指導 松本 彰 教授)

佐々木 和昭，荻野 舜亮，中野 洋

(原稿受稿 昭和33年2月1日)

## POLYPOSIS OF THE COLON: REPORT OF A CASE

by

KAZUAKI SASAKI, SHUNSUKE OGINO and HIROSHI NAKANO

From the 1st. Surgical Division, Yamaguchi Medical School

(Director: Prof. Dr. AKIRA MATSUMOTO)

Patient: a boy, aged 12 years.

He was admitted to our clinic because of diarrhea and melena associated with remittent fever, since 4 months.

Physical examination revealed an underdeveloped anemic boy with clubbing of the fingers and toes. The remainder was essentially negative. Laboratory examination showed a hemoglobin of 63 per cent, an erythrocyte count of 3.5 million, a hematocrit of 19.8 per cent, and serum protein of 4.8 gm/dl. Urinalysis was negative.

X-ray examination of the colon by using contrast media demonstrated a few