Fatal and near-fatal penicillin anaphylaxis. Three new cases with a note on prevenion, J. Allergy 24:1, 1953. 26) 佐々貫之他：ペニシリン・ショツクの対策を語る，日医事新報 1680:3, 昭31. 27) 市川篤二他：ペニシリン・ショツの対策，外科 18:497, 1956. 28) 樋口謙太郎他：ペニシリン・アレルギー，とくにその対策，臨床の日本 2:9, 昭31. 29) 塩田憲三：大阪府下におけるペニシリン・ショツクの調査成績，日本臨床 15:404, 昭32. 30) 鳥居敏雄他：アナフィラシーと下垂体副腎ホルモンとの関連について，日本臨床 15:404, 昭32. 31) 戸木田菊次他：マウスの penicillin shock に関する薬理学的研究，綜合医学 14:957, 昭32. 32) 戸木田菊次他：家兎による Procaine Penicillin Shock の薬理学的研究，日薬理誌 54:273, 1958.

脊椎棘突起カリエスの1例*

岐阜県立医科大学整形外科学教室（指導：綾仁富弥 教授）

太田吾朗

〔原稿受付 昭和33年7月17日〕

POSTERIOR SPINAL CARIES. REPORT OF A CASE.

by

GORO OTA

From the Orthopedic Division, Gifu prefectural Medical School
(Director: Prof. Dr. TOMIYA AYANI)

The case reported here is of rarely, because it is seldom see that tuberculosis begins at the posterior part of spinal column.

This man, 23 years old, was first seen 4 weeks after the onset of swelling in the thoraco-lumbar region, though he had complained of occasional pain in the lumbar region on motion from 2 months ago.

On clinical and X-ray examination, he was suggested as having spinous process tuberculosis of the Ist lumbar vertebra with formation abscess, and by operative treatment there were found abscence of the spinous process of its vertebra and tuberculous granulation tissue in the affected region.

Histological findings revealed tuberculosis, in addition to Biopsy was done and bacilli was discovered. He recovered completely after one month.

As far as we know, 26 cases of posterior spinal caries have been reported in Japan.

In most cases of this disease, the symptoms that are due to the vertebral body caries, such as deformity, tenderness by pressure of spinous process and muscular rigidity being the most characteristic sign, are almost abscent.

Therefore not a few cases are first diagnosed after abscess formation in the lumbar region and after the appearance of spastic paralysis in arms or legs in the cervical and the upper thoarcic regions.

*（本論文の要旨は昭和33年6月8日，第12回中部日本整形外科災害外科学会に於て発表した．）

緒　　言

後部脊椎カリエスは甚だ稀なものであり，本邦に於ける報告例は吾々の調査し得た範囲では都田氏がその1例を報告して以来26例に過ぎない．吾々は最近第1腰椎棘突起に発生した1例を経験したので報告し本邦に於ける27例に就き考察を試みた．

症　　例

23才の男子．

主訴：背腰部の疼痛と腫脹．

家族歴並びに既往歴：特記すべきものはない．

現病歴：本年1月下旬，誘因なく腰部に倦怠感を来たしその後一時倦怠感は消褪していたが，約3週間後再び同様の症状を来たすと共に上半身の前屈時に背腰部に疼痛を訴える様になつた．灸を行つていたが疼痛は不変で3月上旬頃より背腰部が腫脹し漸次増大して来たため，4月9日本院外来を訪れた．

現症：体格，栄養中等度．レ線上胸部に異常を認めない．脊柱には変形は見られないが，第1腰椎棘突起の高さで略々中央に左右に拡がる超鶏卵大の膨隆がある（図1）．膨隆部の皮膚に多数の灸痕を認めるが局

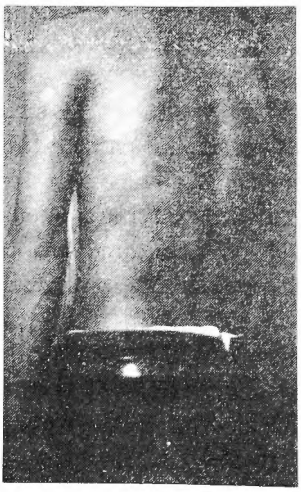

図　1

所の異常着色熱感は証明しない．膨隆部に略々同大の腫瘤があり波動を認める．この腫瘤は皮膚と癒着せず底部とは不動性で圧痛はない．脊柱の叩打痛，硬直性は証明されないが，棘突起を上方より触診すると第1腰椎棘突起に相当し軽度の陥凹を認め且つ著明な圧痛がある．腸骨窩は正常，下肢の運動知覚障害及び股関節の仲展障害は認めない．血沈値は中等値 49mm．血液ワ氏反応は陰性．膿瘍穿刺の結果，漿液性膿汁 1cc を認めた．

レ線所見：前後面像（図2）で第1腰椎棘突起は消

図　2

失している．側面像（図3）で棘突起は欠損し軟部組織の膨隆を認めるが，椎体椎間板には著変を認めない．

図　3

手術所見：正中線切開を行い膿瘍腔を開くと漿液性膿汁が少量流出し肉芽組織が充満していた．膿瘍腔（図4）は皮下を左右に拡がり第1腰椎棘突起に相当

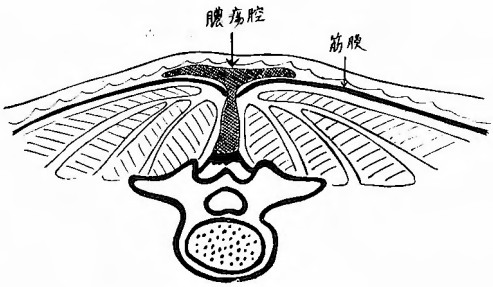

図　4

する部に小指頭大の小孔あり消息子を以て検すると棘突起は消失し肉芽組織が充満していた．之等を完全に掻爬したところ小豆大の腐骨1個を認めた．次で椎弓，上下脊椎棘突起を追究し異常のない事を確め，僅かに残存している棘突起を嚙り取り，膿瘍嚢を出来るだけ切除し術創を縫合閉鎖した．術後ギプスベットを使用せしめ化学療法を併用．術創は一期癒合をなし2ヵ月後再発の傾向は認めない．

組織学的所見：膿瘍壁に近い肉芽組織中に多数のラングハンス型巨細胞，類上皮細胞及びリンパ球の浸潤があり典型的な結核性病変（図5）を示している．

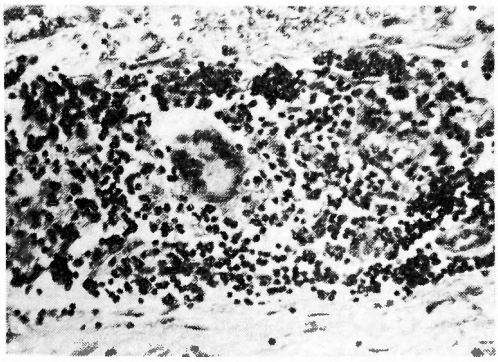

図　5　（×300）

膿瘍穿刺液は培養の結果，結核菌は陽性である．

考　察

抑々骨系統に発生する結核は主として血行により好んで骨髄海綿質を侵すものであるから，脊椎に於ては椎体が最も多く侵されるのに反し大部分が骨皮質部より成り，海綿質が少なく血管分布の乏しい椎弓，横突起及び棘突起に結核病巣が原発する事は稀と云われている．従つて後部脊椎カリエスの報告例は少なく且つ椎体カリエスに比較し臨床上特異なる点が認められるので本邦に於ける27例に就き考察を加えた．

年令的（図6）には10才代，20才代に最も多く最高50才，最小3才である．性別ではやや男子に多い．罹

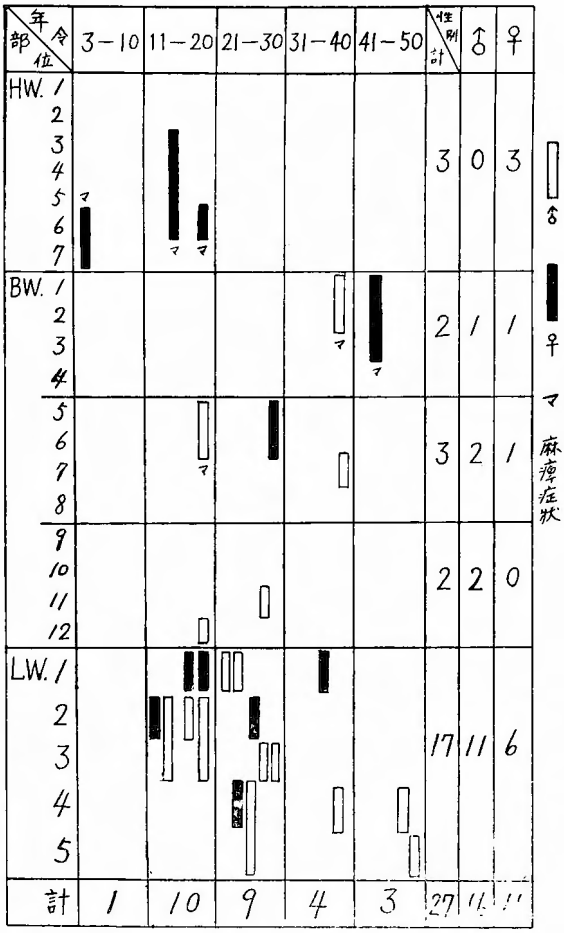

図　6

患部位は腰椎部が最も多く17例，胸椎部7例，頸椎部3例であり年令と罹患部位との間には特別な関係は見られない．

之等の症例中背腰部の疼痛と腫脹を主訴としたものは胸椎部4例，腰椎部15例で27例中19例である．膿瘍は一般に罹患部位の背腰部に限局して形成され，流注膿瘍となる傾向が少なく，その大きさも殆んど鶏卵大又は超鶏卵大である．麻痺症状を主訴としたものは頸椎部3例，胸椎部3例でその内頸椎部胸椎部に夫々1例背部膿瘍を伴つている．腰痛のみを主訴としたものは2例に過ぎない．誘因に就ては認められないものが殆んどであるが，局所の打撲に引続いて発病したものが腰椎部に2例認められる．

従来後部脊椎カリエスは椎弓より発生することが多

く棘突起に原発する事は，稀と云われているが，後部脊椎が全般に侵されている時は，その原発部位を決定する事は困難である．然し吾々の調査し得たものの内明らかに棘突起のみに限局していると思われるものは胸椎部2例，腰椎部13例であり，その他不明なもの2例を除いて総て棘突起と共に椎弓又は横突起，関節突起まで侵されたものである．従つて椎弓が侵されれば膿汁，肉芽組織は前方に拡がり必然の結果として脊髄圧迫症状を起してくる．故に頸椎部や上部胸椎部では，棘突起の基部に原発する傾向があり其のため早期に脊髄圧迫症状を来たし背部膿瘍の出現が遅れるのではないかと考えられる．又レ線所見より棘突起尖端に小指頭大の骨萎縮破壊像を認めたものが腰椎部に2例あり，腰椎部では棘突起の基部に原発する傾向が少ない様に考えられる．即ち麻痺症状を主訴とした6例は総て椎弓又は横突起まで侵されたものであり，腰椎部に於ては腰椎部罹患数の2/3以上が棘突起に限局している．

次に臨床上後部脊椎カリエスに於ては，脊柱全般の変形が殆んど認められない．これは後部脊椎が椎管腔の形成と背腰筋，靭帯の附着点となるものであり，1，2個の破壊により直接に形態的変化を惹起するものではない為と云われている．変形の認められたものは頸椎前彎の消失，胸椎後彎の増強が夫々2例で，胸椎側彎，腰椎前彎の消失を認めたもの夫々1例で何れも軽度のものである．又最も注目すべき事は椎体カリエスの最も重要な症状である脊椎の硬直性が殆んどみとめられない事である．市村氏や小泉氏の報告では認められないのが普通であり存在しても軽度であると述べているが，吾々の調査しえた27例中軽度に硬直性を認められるものをも含めて頸椎部3例，胸椎部1例，腰椎部4例計8例である．

後部脊椎カリエスの硬直性に就ては，恐らく椎弓の破壊が高度で関節突起まで炎症の進んだものであろうと説明されているが，腰椎部の4例は明らかに棘突起に限局したものであり硬直性の成因に就ては尚疑問の点があると思われる．その他椎体カリエスに見られる荷重，運動痛も余り認められていない．然し局所の圧痛が著明に認められ本症例に於ても著明な圧痛を認めた．

レ線所見は病状が進行期にあれば見落す事はないが，初期には余程鮮明なレ線写真を充分に検査しなければ看過され易いと考えられる．然し背部膿瘍を形成しながらレ線写真で異常がなく造影術により原発巣が棘突起であつたものが2例あり，又硬膜外結核腫により神経根圧迫症状を来たし原発巣が棘突起であつたものが1例あるが，その外は総て骨萎縮又は破壊像を認めている．

血沈値（図7）は一般に中等度又は高度の促進を示

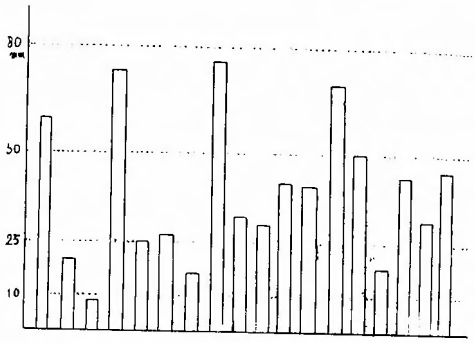

図7　血沈値（報告例　18例）

すものが多い事は椎体カリエスの場合と同じである．

以上述べた事からして後部脊椎カリエスの初期の診断は甚だ困難と考えられる．レ線所見とても一般に臨床症状に遅れて出現する事が多く，後部脊椎カリエスが稀な点からして局所の著明な圧痛が唯一の初期症状であり血沈値の亢進も重要な参考事項となるが，膿瘍を形成し初めて診断される場合も少なくない事と思われる．又頸椎部では膿瘍の存在が不明で早期に脊髄圧迫症状を来たし，これが初期症状となる事があるため注意すべきである．

治療法は椎体カリエスの場合と異り病巣部の手術的除去が最も良い結果を得ている．麻痺症状のあるものは椎弓切除術が絶対的適応であると云われているが，この際硬膜を切開し結核性脳膜炎を併発し死亡した報告がある外，瘻孔形成が1例でその他は全治しており合併症のない限り予後は甚だ良好であると云われている．

結　　語

吾々は甚だ稀な脊椎棘突起カリエスの1例を報告し本邦に於ける報告例に就き文献的考察を加えた．

文　　献

1）都田恒夫：棘突起カリエスの1例．グレンツゲビート，**7**，1168，昭8，　2）三木仁：頸部棘突起カリエス．日整会誌，**11**，402，昭11．　3）立岩，鳥山：後部脊椎結核．日整会誌，**27**，98，昭28．　4）小泉次郎：後部脊椎カリエスの2例．日整会誌，**11**，307，昭11．　5）小管真一：棘突起カリエスの1例に

就て．日整会誌，**11**，106，昭11． 6）服部安：棘突起カリエスの1例．日外会誌，**36**，2722，昭11． 7）藤村弓一：棘突起カリエス．日整会誌，**16**，1236，昭16～17． 8）井上恒夫，藤田毅：棘突起結核の臨床．整形外科，**4**，3，222，昭28． 9）山本忠治，林瑞庭：棘突起カリエスの1例．日外宝函，**24**，5，525，昭30．

長期間観察し得た血友病性関節症の2例

京都大学医学部整形外科学教室（指導：近藤鋭矢 教授）

兵庫県立尼崎病院院長 今 井 靖 博

京都大学医学部整形外科 重 城 良 一

〔原稿受付 昭和33年10月10日〕

TWO CASES OF HEMOPHILIC JOINTS, OBSERVED FOR A EIGHT-YEAR PERIOD

By

Yasuhiro Imai

Surgical Clinic, Amagasaki Hospital, Hyogo Prefecture

and

Ryoichi Jyujo

Orthopedic Department, Kyoto University Medical School

The course of hemophilic joints in two brothers, 16- and 8-year-old, was observed for about 8 years.

When both patients were first seen 8 years ago, the bleeding in joints had been present for 4 years in elder brother and for only 4 months in younger brother. However, roentgenologic examinations revealed that bony changes, such as destruction and atrophy of bones, had been more marked in younger brother. These findings seem to show, therefore, that bony changes were due to the constitutional elements rather than to the length of the illness.

For a period of 8 years, the bleeding in joints had recurred chiefly in the left knee in elder brother and in several joints in younger brother. Consequently, the deformity of the knee joint was more marked in elder brother. Motor disturbance of the knee joint, however, was much sligt as compared with the degree of the deformity of the bone.

A large doses of blood transfusion and vitamin C is the most effective treatment for the patients with hemophilia. when qleeding occurred, absolute bed rest should be ordered. Even in the prodromal stage in which general weakness and nasal bleeding are noted, the same treatment, i.e. a large doses of blood transfusiion