

胃 線 維 筋 腫 の 1 例

公立豊岡病院外科 (院長 辻井敏博士)

井 谷 幹 一 ・ 小 池 脩

〔原稿受付 昭和33年3月20日〕

FIBROMYOMA OF THE STOMACH REPORT OF A CASE

by

KANICHI ITANI and OSAMU KOIKE

Surgical Division of Toyooka Hospital
(Director: Dr. SAROSHI TSJIT)

A case of fibromyoma in the greater curvature of the stomach has been presented, which was treated by subtotal gastrectomy with full course of recovery.

The patient, 48-year-old farmer's wife, called on us because of an abdominal tumor, which was found before 7 years and thereafter developed gradually as large as a man's fist.

Although anemia was proved, she has not complained of abdominal pain, hematoemesis and vomiting in these years.

The postoperative course of the patient was quite well and showed no sign of recurrence of the disease.

胃の筋腫は比較的稀な疾患であるが胃に生ずる良性腫瘍中ポリープに次いで多数を占め、過去5年間の我国文献をしべると26例の報告がみられる。

われわれは最近その一例を経験し、胃切除によつて治癒せしめたのでここに報告する。

症 例

48才、女子、農業。

初診：昭和31年2月1日。

主訴：下腹部の腫瘤。

既往歴：生来健康で7年前に上記腫瘤に気付くまで著患を知らない。41才以後月経なく、帯下もみとめない。

家族歴：特記すべきものはない。

現病歴：昭和24年頃、偶然、左下腹部に鳩卵大の硬い腫瘤があるのに気付いた。左下腹部から右下腹部迄よく移動させることができ、圧痛も自発痛もなかつたが、たまたまその頃から無月経となつたので婦人科医

を訪れ、また内科医にレントゲン透視をうけたがいつも確実な診断を得られなかつた。しかし、その後も依然自覚症状なく、食思も良好なため平常どおり家事に従事していたが約3前年から腫瘤が漸次増大するのに気がついた。

そして昭和30年夏頃からは次第に疲労感を覚える様になり、顔色がすぐれなくなつた。腫瘤は同年秋には超手拳大となり、ほゞその頃から顔面浮腫が持続するようになつたが、いぜんとして疼痛はなかつた。吐血及び下血は一度もない。

全身所見：体格中等大。栄養不良。顔面には軽い浮腫があり、貧血が認められる。眼粘膜にも貧血をみとめるが黄疸はない。顔面リンパ腺は2, 3, 腫脹しており、弾性や、硬。

心尖部において軽い収縮期雑音を聴取するが打診上心臓の肥大をみとめない。肺境界は正常である。

局所々見：腹部は臍下部でや、膨隆しているが蛙腹の状態はみられない。触診すると上記の膨隆部に一致

して長径の方がやゝ大きい超手拳大の腫瘤をふれる。腫瘤の表面は凹凸不平で弾性硬。圧を加えて腫瘤を左右に動かすと臍を中心に腫瘤の幅と同じ程度に動かす得る。上下方向にも左右ほどではないがかなり移動性である。圧痛は腫瘤の下極附近に僅かに証明するだけである。腹水症候は認めず、肝臓は約一横指触れるが、表面平滑で硬さ普通である。腎、脾は触れない。

臨床検査成績：

血液所見：赤血球数 300×10^4 。白血球数4700，ザーリ38%。好酸球0%。好塩基球0%。桿状核16%。分葉核44%。リンパ球27%。単球13%。

尿所見：蛋白(+)。糖(-)。ウロビリノーゲン(-)。沈査白血球(+)。赤血球(-)。上皮細胞(-)。大腸菌(+)。円柱(-)。

糞便所見：潜血(+)。回虫卵(+)。

胃液所見：総酸度 40。遊離塩酸度 22。乳酸反応(-)。潜血反応(-)

心電図所見：軽度の P-mitrale を認める。

胃部レントゲン透視所見：腫瘍は胃の大彎側から生じ、腹壁上から腫瘍を把握して動かすと胃とともに

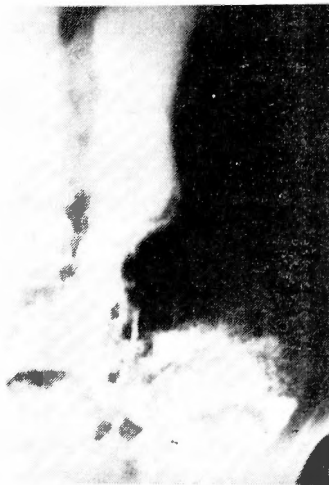

写真 1

く移動し得る。粘膜皺襞は正常で大彎側にも著明な排列の乱れはなく、大彎側中央に圧痛を訴えるが陰影欠損、ニッシュ、蠕動欠損などをみとめない。内容の排出も良好である。

上記のように腫瘍の発育は緩徐で通過障害もないが、栄養状態がかなり悪いので、やはり悪性胃腫瘍であろうとの臨床診断のもとに昭和31年2月17日手術を施行した。

手術所見：腫瘍は胃の後壁中央部から生じたもので、成人手拳よりやゝ大きく腫瘍の下縁が横行結腸と軽度に膜様癒着を営んでいる以外は癒着はなく、胃とともに楽に移動することができる。腫瘍のでている部分の胃壁には境界不鮮明なかなり広汎な硬結を触れ且、その中央部には潰瘍と思われる陥凹を触れる。腫瘍より幽門にいたる大彎側には豌豆大～扁豆大の腫脹したリンパ節を認めることができるが、これらはいづれも比較的軟かい。そこで型通り腫瘍をふくめて胃切除術を行い、Billroth-I 法により胃・十二指腸吻合を行った。術中及び術後の経過はまったく順調で術後22日目に全治退院した。

切除標本は粗大な凹凸のある $7.0 \times 9.4 \times 11.3\text{cm}$ の瘤塊で胃の内面をみると腫瘍のちようど中央部に径 $2.7 \times 3\text{cm}$ で比較的浅いぼゞ円形の潰瘍があるが胃皺襞の排列の変化は胃壁の肥厚があるにも拘わらず、比較的少なく、寧ろ正常に近かつた。

組織学的所見：腫瘍から3ヵ所、胃壁肥厚部、健常部、潰瘍部、リンパ節からそれぞれ一ヵ所宛採んで組織標本を作成した。腫瘍は長紡錘形の細胞とその間に

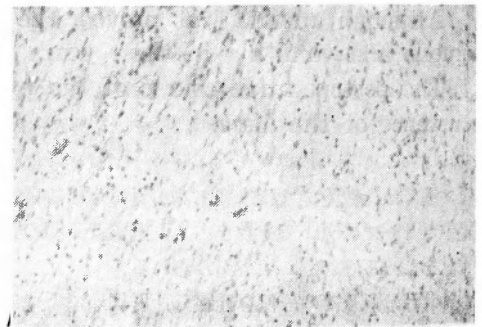


写真 2

纏絡する線維成分から成り、いづれの部分もほぼ同様な所見であるが場所によつて長紡錘形の細胞が少く、線維成分が特に豊富な所もみられる。この細胞はいくぶん核に大小をみるが、甚しい異型体及び核分裂像はみない。腫瘍の周辺部及び粘膜下に接する部分に腫瘍の浸潤的発育はみとめ難い。リンパ節は中等度の洞カタルを認め転移はみとめられない。胃壁における潰瘍は浅在性の粘膜筋層に達するものであり、潰瘍底には形質細胞及びリンパ細胞の中等度の浸潤と線維芽細胞の増生をみとめる。以上の所見から腫瘍は良性的線維筋腫とみとめられる。

考 按

1) 頻度：一般に胃良性腫瘍は癌腫に比して少く、Eliason, Tilger, Dudley. などの諸家はそれぞれ数千の剖検例について0.4~0.7%にこれを見ており、Guttierrez は2168例の胃腫瘍手術例中27例(1.3%)が良性腫瘍であつたと報告している。

我々は昭和27年~昭和31年の5年間の本邦文献を調査し122例の胃良性腫瘍の症例を集め得た。その腫瘍別頻度を Eliason の統計と比較すると次表の如くである。即ち本邦症例ではポリープが最も多く47.5%を

胃良性腫瘍の頻度

		本邦文献		外国文献 (Eliason)	
腺	腫	5	4%	31	6.6%
筋	腫	26	21.3%	321	68.8%
線	腫	3	2.4%	23	4.9%
神	腫	17	13.9%	0	0%
乳	腫	2	1.6%	44	9.4%
骨	腫	1	0.8%	0	0%
リン	腫	1	0.8%	14	3%
ポリ	腫	58	47.5%	33	7%
好酸球浸潤性腫瘍		7	5.7%	0	0%
肉芽	腫	2	1.6%	0	0%
計		122例		466例	

占め、ついで筋腫(21.3%)神経鞘腫(13.9%)の順になっているが、Eliason の例では筋腫が466例中321例(68.8%)を占め圧倒的に多い。

2) 年齢及び性別：胃筋腫発生年齢は本邦例でも外国例でも40才代が最高で以下50才代、60才代となっており30才代以下及び70才代以上は極めて少い。性別による差は殆んどみとめられない。

3) 病理解剖的事項：胃筋腫の発生部位は Steiner Hake の統計によると、小彎よりも大彎に、前壁よりも後壁に、噴門よりも幽門に好発する。本邦例について桜井が調べた数字では小彎の方が大彎よりも多く、幽門と噴門に殆んど差をみていない。

胃筋腫は胃腔内に増殖する内筋腫と胃外に増大する外筋腫とに分けられる。幽門或は噴門近くに生じた内筋腫は通過障害を来すため早期に発見され大きさも胡実大から雞卵大までのことが多い。これに反して外筋腫は何等胃症状を伴わずに甚しい大きさに達することがある。本例は前述のように胃後壁中央部から生じ

た外筋腫で、重量は420gであつた。

胃筋腫は稀に囊腫を形成することがあり、また憩室となつて胃腔と交通することもある。さらに潰瘍形成も時にみとめられ、胃出血の原因となり得る。本例にみられた潰瘍は2.7×3cmの粘膜筋層に達する浅いものであつた。

4) 臨床症状：幽門、噴門の近くに生じたもの以外では胃症状も軽微なことが多く、腫瘍を触知してから数年を経て、初めて医師を訪れることが少ない。本例も軽い圧痛があつただけで自発痛はなく、呑酸、嘔吐、胃腸膨満感、悪心、嘔吐などの胃症状をまつたく欠除し、食思も良好であつた。潰瘍を有する例では、屢々潜血反応陽性となり、稀に大出血を反覆した例も報告されている。本例にみられる貧血が、潰瘍部からの出血によるものかどうかは不明である。胃液酸度は多く正常で、乳酸反応も陰性である。

レ線所見：内筋腫では境界明確な円味をおびた陰影をみとめ震動は正常である。外筋腫の巨大なものでは胃の輪廓が変化するが粘膜皺襞像は正常で腫瘍は胃ともによく動かし得るのが普通である。

5) 診断：術前に診断をくだすことは困難で諸家の報告をみても胃癌、胃腫瘍、脾臓囊腫、卵巣囊腫などの診断の下に手術されている例が多い。本例では腫瘍の發育速度、レ線所見、胃液所見など、良性腫瘍をある程度予測せしめたが栄養状態の低下、貧血、顔面浮腫など悪液質にちかい全身所見から悪性腫瘍と考えた。

6) 予後：一般に胃切除術によつて良好な経過をとるが、時に肉腫性変化を来して不幸な転帰をとるものがある。したがつて発見後できるだけ早期に胃切除術を行うことが望ましい。

結 語

われわれは48才女子の胃線維筋腫の一例を胃切除術によつて救命し得たので若干の文献的考察を加えて、これを報告した。

(稿を終るに臨み御校閱を賜つた恩師青柳教授、並びに、種々御指導を頂いた辻井院長に感謝の意を表する。

参 考 文 献

- 1) Eliason: Surg. Gyne. Obst. 41, 461, 1925
- 2) 萩原: 腹部内臓外科学上巻年28.
- 3) 岩井: 日本外科学会雑誌 54, 9. 昭28.
- 4) 岩切: 日本消化

機病学会雑誌 52, (8) 昭30. 5) 門間: 日本外科学会雑誌 56, (9) 昭30. 6) 河村: 日本外科学会雑誌 56, (9) 昭30. 7) 河崎: 外科 17, (2) 昭30. 8) 守安: 日本外科宝函 22, (2) 昭28. 9) 桜井: 外科 19, (6) 昭 32. 10) 田村: 日本外科学会雑誌 57, (7) 逕

31. 11) 津島: 外科の領域 2, (10) 昭29. 12) 和久: 日本消化機病学会雑誌 53, (4) 昭31. 13) 渡辺: 日本外科宝函 25, (5) 昭31. 14) 横田: 日本消化機病学会雑誌 51, (5) 昭29.

腸閉塞様症状を呈した迷入臍の1例

大阪市立大学医学部外科学教室 (指導: 白羽弥右衛門教授)

荒井 英・津田 利信

〔原稿受付 昭和31年6月20日〕

A CASE OF ANULAR PANCREAS

by

SUGURU ARAI, TOSHINOBU TSUDA

Department of Surgery, Osaka City University Medical School

(Director: Prof. YAEMON SHIRAHATA)

A 33 year old woman was admitted to the Hospital with sudden vomiting and abdominal pain. Laparotomy was performed immediately, and a mass in a size of adult thumb was noted in the wall of jejunal loop, 30cm anal from the duodenojejunal ligament. The involved jejunal segment was resected and a side to side enterostomy was performed.

The resected mass was revealed histologically to be an anular pancreas, without any evidence of malignancy.

臍組織の胃あるいは腸管壁における迷入に関して、Kolik⁴⁾ (1859) の報告以来、すでにしばしば諸家の報告があるが、しかも比較的稀なものである。本症はいずれも術前における診断がきわめて困難であり、胃および十二指腸潰瘍、あるいは腫瘍、ポリープ、さらに腸捻転症、腸狭窄症等の症状を呈して発現し、開腹後にはじめて迷入を発見されることが多く、上記疾患の開腹にあつては、一応「迷入臍」を考慮して、検索すべきであるといつても過言ではない。

わたくしたちも、腸狭窄症と考えられた1例において手術を行ったところ、臍組織が小腸壁に迷入したことが原因となつて発症したと思われる症例を経験したので、ここに報告する。

症 例

患者: 33才, 女

主訴: 腹痛と嘔吐

既往歴: 特記すべき疾患はない。

現病歴: 約2週間前、早朝から10数回におよぶ嘔吐があり、同時に脘背部に圧痛を覚え、蛔虫1条を吐出した。それ以来、体温の上昇はないが、食思がなくなり、歩行時にも下腹部に疼痛を覚え、便通は5日に1行で、便秘に傾いている。なお、昨年5月出産以来、この8ヵ月間、無月経である。

全身所見: 体格中等度、栄養は良好で、皮膚および可視粘膜には貧血がなく、脈搏整調、呼吸も安静で、胸部には異常が認められない。白血球数は9,800、血圧

(*本論文の要旨は昭和30年3月12日第63回大阪外科集談会において発表した。)