今井久：リンパ性甲状腺腫，日外会誌，**47**, 21, 昭22. 16）朝倉宜丸：橋本リンパ性甲状腺腫の1例，日外会誌，**55**, 1167, 昭30. 17）大植直樹，岩永剛：橋本病リンパ腫性甲状腺腫の1例，日外会誌，**56**, 1115, 昭30, 18）柳川多喜男：橋本病の1例，岡山医学会誌，**66**, 2163, 昭29. 19）大原到，伊藤順夫：リンパ性甲状腺腫（橋本）と Riedel 甲状腺腫との中間型，東北医学雑誌，**48**, 57, 昭28. 20）大高裕一ほか：所謂 Struma lymphomatosa の1例，癌，**46** 223. 昭30. 21）坂橋信，金野宏太郎：リンパ性甲状腺腫の2例，外科，**13**, 150, 昭26.

肺化膿症の1例

京都大学医学部外科第2講座（指導：青柳安誠教授）

天沼　史・深田斉迪

〔原稿受付　昭和33年7月25日〕

A CASE OF LUNGABSCESS

by

FUMIHITO AMANUMA and TOSHIMICHI FUKATA

From the 2nd Surgical Division, Kyoto University Medical School
(Director: Prof. Dr. YASUMASA AOYAGI)

In this paper is reported a case of lungabscess, in spite of delayed diagnosis, helped under successful surgical control. The patient was a housewife aged 34 years old, complained of the pain on back and headache.

Both by clinical and X-ray examinations, she was diagnosed as pulmonary tuberculosis, but two monthes later fever and severe cough attacked her.

Thereupon at once she was treated as lungabscess by 20,400,000 unit of Penicillin and 2,000,000 unit of Leocillin extending over two monthes, then the lobectomy of left upper lobe was carried out. The result of the operation was excellent and about a half year later after she left hospital she has been recovered completly released from all complaints.

最近経験した一肺化膿症例について，その経過が興味あるものであつたので報告したい．

症　例

患者は34才，家婦，特記すべき遺伝的素因及び既往症は共に認めない．

現病歴：昭和32年8月12日，左背痛及び頭痛を訴えて内科受診，体温37.4℃，胸部理学的所見には著変なく単なる背筋痛として処置された．

8月14日，赤沈値1時間80，2時間121，レ線像図1のようで肺結核の診断をうけ，ストマイ及び INAH による治療が開始された．

8月20日から発熱39～40℃，29日より発作的咳嗽激しく，各種の下熱・鎮咳・祛痰剤に抵抗して症状は軽快しないが依然として胸部理学的所見に異常はない．

以後弛張熱を続け喀痰量は次第に増加，但し臭気はない．入院を勧告したが家庭の都合で応ぜず，9月末血痰を見，次第に痩せ且つ左前下肺野にラ音を聴取するようになり，10月初旬よりは胸痛を訴えた．

10月14日，はじめて喀痰の臭気に気付き，油性ペニシリン筋注を開始，16日下熱したのでレ線写真（図2）撮影，入院せしめた．

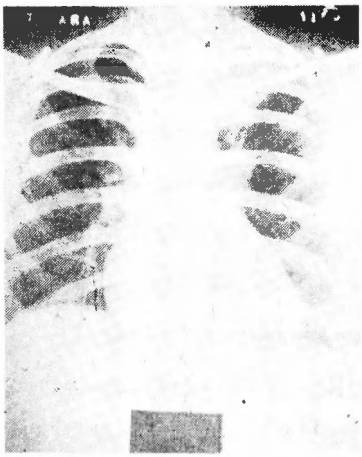

図1　初診時レ線像

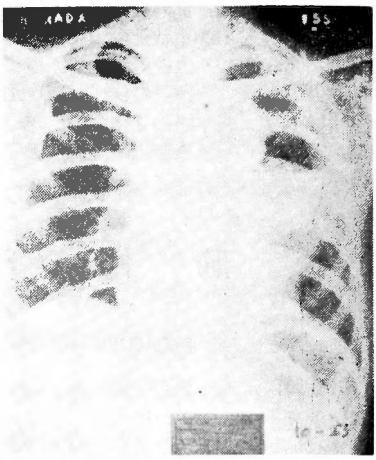

図2　診断確定時レ線像

入院時現症：体格中等，栄養不良，顔貌憔悴蒼白，心音及び心濁音界正常．

肺部；左鎖骨下部ラ音聴取，左前上～中部打診上濁音，呼吸音微弱，後側も同様．

腹部・四肢に異常を認めない．

検査成績；血液検査結果は表1の通り．尿蛋白(−)，ウロビリノーゲン(−)．肝機能ブロムサルファレイン試験30分値0～5．心電図に異常を認めない．ブロンコグラフィーを試みたが，メトラ氏ゾンデ挿入時，咳嗽が極めて激しく喀痰多量，パビアト，オビスコ及びアブリコン等の使用も全く無効の為中止，その他の肺活量，肺換気能等の検査も不能であつた．

喀痰量は1日300～400cc，放置しても典型的な三層には分離せず，上層は泡沫，中層は膿性，下層は膿と粘液との混合で沈渣は少ない．喀痰からの培養菌の薬物耐性は表2の如くであつた．

経過：ここで油性ペニシリン及びレオシリン筋注による治療を行い，更に11月7日から16日迄輸血1400cc施行したところ，一般状態も改善されて下熱したが喀痰量は1日400～500ccを続けていた．この頃のレ線像は図3で示したようである．

表1　検血表

赤血球数			423×10^4
ザーリー値			63%
白血球数			6600
白血球分類(%)	好中球	桿状核	18
		分葉核Ⅱ	28
		分葉核Ⅲ	12
		分葉核Ⅳ	4
			62
	淋巴球		22
	単球		8
	好酸球		8
	好塩基球		0
出血時間			4分
凝固時間	開始		10分30秒
	完了		14分

表2　喀痰よりの培養菌の薬剤耐性検査（感応錠による）

		ペニシリン	ストレプトマイシン	クロラムフエニコール	テラマイシン	オーレオマイシン	サルファ剤
双球菌（グラム陰性）	低	0 mm	0	0	0	0	0
	中	0	0	0	0	0	0
	高	0	0	0	0	0	0
桿菌（グラム陽性）	低	1.2	0.7	2.5	2.2	2.0	2.5
	中	1.4	2.1	2.7	3.0	2.5	3.4
	高	2.5	2.0	3.0	3.5	2.7	4.0

11月末から12月上旬まで再度弛張熱を発した．この頃までに全身的化学療法は略々限界に達したと思われて，局所療法は患者が非常な恐怖を以て嫌い，而もなほ噴霧吸入によつては病巣まで充分な量の薬剤が達し得るか疑問であつたから，手術を行うこととし12月12日左肺上葉切除術を行なつた．

手術は平圧・局麻の下に後背部から入つてⅢ～Ⅵ肋骨を切除して開胸，下葉には全く異常を認めず上下葉間の癒着も比較的疎で容易に剝離し得た．壁側肋膜と上葉間の癒着は型通り強固で剝離に際し肋膜外に進むことを要し又一部では脆弱な肺組織がちぎれて壁側肋膜に附着したまま残つた所もあるが，これは能う限り除去しその余は止むを得ず残した．かくして上葉切除後胸腔内にサイアジン末10g，ストレプトマイシン1g及びペニシリンG20万単位撒布，ゴムドレーンを挿入して4層に密に縫合閉鎖した．

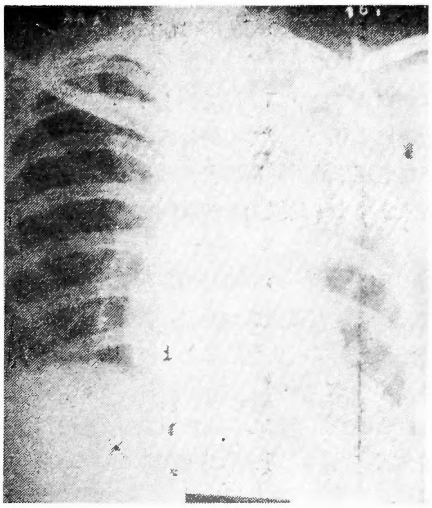

図3　術前レ線像

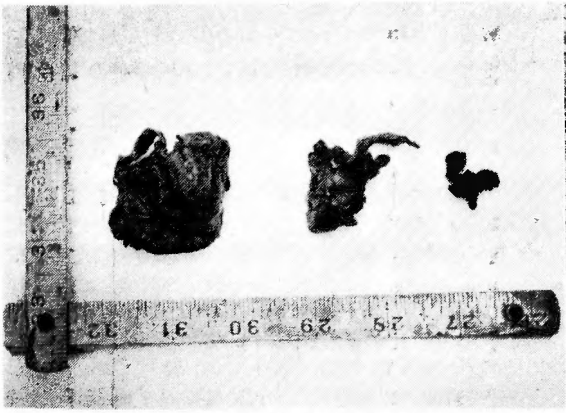

図4　剔出標本（左肺上葉）

図5　剔出肺臓組織像

術中患者は概ね平静，血圧・心機能その他の一般状態もよく維持し得，多量の分泌物の喀出も良好であつた．出血量4200cc，輸血量4500cc．

剔出標本は図4の如くで，組織像では大部分無気肺と瘢痕が占めている（図5）．

術後3日間ドレーンから持続吸引を行なつたが，最初血性液200cc，翌日10cc，3日目5ccを吸引し以後液貯留は認めず，非常に順調に経過し，残存肺の再膨張も良好，一般状態急速に改善し2月末退院した．1月20日のレ線像は図6の如くである．

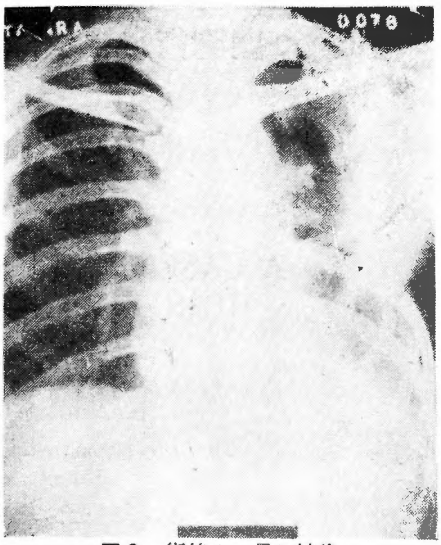

図6　術後1ヵ月レ線像

考　　按

肺化膿症の初発症状として例えば篠井教授の教室に於ける統計についてみると，咳嗽・喀痰95%，発熱87%，悪臭痰37%，胸痛52%，喀痰22%という数字があ

げられている．病変の部位その他によつて異り又続発性のものでは原疾患によつて種々の場合が生じて来る．本例に於ては背痛を以て始まり次いで発熱し咳嗽はその後に発した．多くの場合ある程度病変が拡大するまで胸部理学的所見に著変を見ないが，本例に於ても9月末まで1ヵ月以上も呼吸性雑音を聴取し得なかつた．

本症の診断の唯一の目標である悪臭痰の発現が本例に於ては約2ヵ月後であつた為，診断がおくれそれまでは肺結核として結核予防法による治療が行われたのである．

治療については近年の抗生物質及び外科的手技の発達に伴つて，次第に切除術が増加している．抗生物質のみによる治療も行われているが，破壊的性質の強い本症に於てはたとえ病巣の細菌を一応鎮圧し得ても，組織破壊とその修復とが入り乱れて複雑な様相を呈している病巣の完全治癒は望み難く再発・再燃を来たす事が多い．各種の統計によつてみても，戦前に比し慢性型が増加して来ているのはこによるものと思われる．従つて適当な抗生物質を一定期間強力に使用し，病像消退後外科的治療を加える事が治療の要諦であろう．

而してその抗生物質の撰択が問題となるが，幸に本例に於ては耐性も菌交代現象もなくペニシリンを大量に使用し得しかも筋注のみによつて所期の効果を収め得た．全期間を通じ油性ペニシリン 3,580万単位（うち術後640万単位），レオシリン550万単位（うち術後350万単位）を使用した．他に診断確定まで肺結核として使用したストレプトマイシンは21gであつた．

また本症は殆んどの場合つねに肝機能障碍が比較的強くあらわれるがその点もさほどの事なく，強力な肝疵護と相俟つて最後まで良好な肝機能を維持し得た．poor risk, wet case という特異性から来る手術の困難性についても，術前後を通じての充分な量の輸血によつて一般状態を改善し，又手術時には喀痰量も減少して来ており，その上挿管せずに局麻であり患者自身による喀出が容易にできたため，対側肺への分泌物の流入窒息とか，瀕回の吸引により一層の anoxia を招来するというようなことも起らず，出血による故障もなくスムーズに手術を遂行し得た．術後に於ても屢々起り易い膿胸その他の合併症も防ぎ得て恢復が非常に速かであつたことは幸運といわねばならない．

結　　語

診断が遅れたに抱らず一定の化学療法後に肺葉切除術を敢行し非常に順調に経過した肺化膿症の1例につき報告した．

文　　献

1）粟田口他；日本胸部外科学会雑誌，**5**, 324, 昭32. 2）堂野前：新薬と治療，昭32. 3）江本：日本外科学会雑誌，**54**, 879, 昭29.　4）江本：医療，**9**, 1006, 昭30　5）名倉：日本胸部外科学会雑誌，**4**, 903, 昭31.　6）篠井：臨床外科，**6**, 399, 昭26. 7）篠井：日本臨床結核，**13**, 559, 昭29.　8）篠井：外科全書，**15**, 274, 昭31.　9）篠井：日本医事新報，**1759**, 125, 昭33.　10）高橋：日本医事新報，**1758**, 129, 昭33.

開胸術後に大量の消化管出血を見た1例

大阪医科大学外科教室（指導　麻田栄教授）

隠　岐　和　彦・中　村　和　夫

〔原稿受付　昭和33年6月19日〕

A CASE OF MASSIVE GASTROINTESTINAL HEMORRHAGE AFTER THORACOTOMY

by

KAZUHIKO OKI, KAZUO NAKAMURA

from the Department of Surgery, Osaka Medical College
(Director: Prof. Dr. SAKAE ASADA)

A 31-year-old woman, whose chest roentgenogram disclosed a large tuberculous