嚥下義歯による直腸膀胱瘻の1例

島根県中央病院外科（院長：加古斉博士）
清家澄保・杉浦純宦

〔原稿受付　昭和34年7月2日〕

A CASE OF RECTOVESICAL FISTULA CAUSED BY AN INGESTED DENTURE

by

SUMIYASU SEIKE and YOSHINOBU SUGIURA

From the Surg,ical Clinic of the Shimane Central Hospital
(Chef: Dr. HITOSHI KAKO, M. D.)

The usual causes of rectourinary fistula are trauma, malignancy, inflammation and congenital malformation.

This paper describes our unusual experience with a patient whose rectovesical fistula was caused by the perforation of a foreign body, a denture, swallowed unknowingly.

The histological findings of specimens from the resected rectum did not reveal any obstructive change prior to the estimated time of the perforation.

We presume that the large colonic movements play a prominent role in the perforation by foreign bodies in those cases without intestinal obstruction.

直腸膀胱瘻は珍らしい疾患ではないが，誤嚥された義歯をその原因とする稀な例を経験したので，ここに報告する．

症　　例

曽田某　62歳，男子

主訴：排便困難及び糞尿

家族歴，既往歴：共に特記すべきものはない．性病は否定している．

現病歴：約1カ月前の早朝，便意があるのに，僅かな排便をみるのみで，かえつて尿意を来たした，が之も少量の排尿だけで残尿感及び下腹部疼痛が残つた．裏急後重が続き，床につくと同時に悪感戦慄，39.4°Cの体温上昇を来たした．以後2，3日悪感があり，膀胱炎或は大腸炎として医治を受け，裏急後重は減じたが入院迄充分な排便を見ることはなかつた．残尿感及び頻尿は増強し，12日後には気尿に気付いた．尿の溷濁は著明であつたが便臭の存否は不明である．15日後糞尿を来たす．発病来排気は良好であり，食慾も比較的良く保たれていたが尿意に伴う下腹部痛は常時あつた．日常便通は必らず1日1行あつた．

現症：体格中等，栄養良好，可視粘膜は貧血性でなく，眼球結膜の黄変もなかつた．体温37.7°C，脈搏98，整調，緊張良好，胸部は打聴診上異常を認めず．リンパ節の腫脹も証明出来なかつた．

局所所見：腹部は全般に軽度に膨隆，静脈努張蠕動不穏等はない．下腹部に中等度の抵抗があり，恥骨結合より2横指上，正中線右寄りに圧痛がある．ブルンベルグ氏徴候は不確か，鼓腸が軽度にあるが，腹水徴候はない．腸雑音やや減弱．肝，腎，脾を触れない．白血球数11,200の外は血液に特別の所見はない．肝機能諸検査もほぼ正常である．膀胱鏡検査では全粘膜の発赤腫張浮腫があり，特異な事は後壁，三角部にかけて，くるみ大の膨隆を見，その表面に血痂及び膿苔を

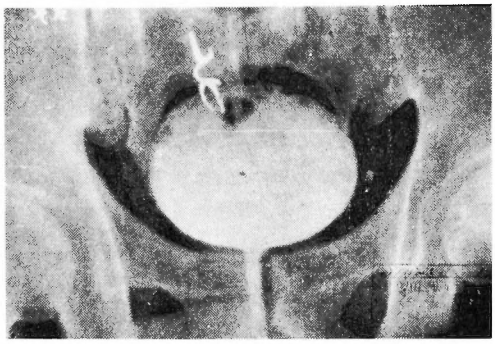

第　1　図

附している点である．上部尿路には異常は認めない．

X線単純透視をすると義歯の鈎を思わせる陰影が小骨盤部に見られ，更に膀胱撮影により第1図のような像を得た．直腸鏡検査により肛門輪から約15cm口側に鈎の一端を見得るにおよんで義歯による穿通であることの確信を得，患者によく問いただすと，約4カ月前作成したレヂン床の義歯1本がなくなつているのに気付いた．

手術所見：下正中切開で腹腔に入る．腹水が小量あるが溷濁はなく，異臭もない．廻腸末端が膀胱と癒着し，之を剝離すると直腸（骨盤結腸）が膀胱と強固に癒着するのを認める．その部の直腸は全周に亙り，約3.5cm巾，弾性硬の硬結を示し，それが炎症性浸潤か或いは腫瘍であるかを速かに判断することが出来なかつた．膀胱切開により，鈎の一端が膀胱壁を穿通し義歯の大部分は直腸内に留つていることを確認し，直腸切断術を行うと共に膀胱壁の創を新鮮化し縫合閉鎖した．第2図は摘出した義歯である．



第　2　図

病理学的所見：切除した直腸壁にはリンパ球，異物性巨細胞を主とする強い細胞浸潤を認め充血強く，出血，壊死を見る．即ち異物に対する反応以外特別な変化を認めなかつた．

考　　案

直腸膀胱瘻は先天的畸形を除き，二次的の疾患であるから，その治療にあたつては原因となつた疾患を明らかにする事が最も必要である．Ormond等は之を炎症性，腫瘍性，外傷性，先天性の4つに分類している．文献に今まで報告された直腸膀胱瘻の最も多い原因は炎症であるが，最近に限つた統計的観察によると腫瘍性のものが最も多くなつている．1928年Suttonの報告では炎症，中でも卵管炎によるものが最大原因となり腫瘍性のものが最少であるのに反して，1949年Ormondの例に於いては腫瘍性のものが炎症性を上廻つて主原因となつている．この事はサルファ剤，抗生物質の使用による子宮附属器膿瘍が激減したことによつて説明出来るものと思う．それと同時に女性に多かつたこの疾患は附属器炎等の減少と共に最近では子宮と云うバリケードを持たない男性に多くなり，その比は1:5と推定される．

先天的直腸膀胱瘻は極めて稀で，この場合は殆んど鎖肛を合併している．

腫瘍性の場合はS字状結腸癌，直腸癌を主体とし，次いで膀胱の悪性腫瘍となり，その他に子宮，膣，前立腺の癌が報告されている．

炎症性原因については，梅毒，アクチノミコーゼ，チフス，虫垂膿瘍，前立腺膿瘍，膀胱憩室炎，直腸周囲膿瘍，膀胱，腸及び腹膜の結核，局限性廻腸炎，大腸の憩室炎，子宮附属器疾患等が報告されているが，最近ではその大部は姿を消し，Ormond等の8例中2例が結核性で残り6例はすべて結腸の憩室炎に続発したものであり，同氏等及びMayo等は子宮附属器膿瘍の減少した今日，憩室炎が炎症性腸膀胱瘻の最大原因であると強調している．

外傷性直腸膀胱瘻は腫瘍性，炎症性のものに比べると少数である．Robinson, Culp等による第二次大戦戦傷の調査に於いて100例の膀胱損傷中64例が腸管損傷を合併しているが，その1例に瘻を見たに過ぎない．この種の直腸膀胱瘻の原因として主役を果たすものは，例えば前立腺に対するが如き手術である．他に骨盤骨折，穿通創，鉗子分娩が報告されている．吾々の症例のように嚥下異物がその原因となることは極めて稀で，欧米文献では数例見られ揚子，ピン，骨片等であるが吾々の調べた限りでは我国での報告はまだ見られない．嚥下異物が腸瘻を伴わず膀胱の異物となつて発見

された本邦文献例数は10数例と推定される．その他手術中に置き忘れられた異物．悪性腫瘍に対するX-線照射もこの種の原因として僅少ながらも算えられる．

一方嚥下異物に眼を転ずると，これが胃腸管を穿孔することは文献上その報告を屢々見るのであるが Henderson は800の嚥下例中9例の穿孔を見て居り，Gross は766例の中25%は食道に於いて何等かの症状を現わすが，既に胃に達したものの93%は事なく腸管を通過し，0.6%のみが穿孔を来たすに過ぎぬと述べている．意識されずに嚥下されることもある点を考えると穿孔率は更に下廻るものと推測される．穿孔異物は多種多様で，ピン，針，鳥獣類の骨及び魚骨が大部分を占めている．外国文献に比し本邦においては魚骨が最多数を占めているのは食生活の相違を物語つているものであろう．

腸管穿孔部に関しては桝岡等によれば直腸，胃，横行結腸に多く，Mcpherson は廻盲部を好発部位とし，恐らく廻盲弁が閉塞に関与し，同部が比較的薄くなることによるものでないかと述べている．

Macmanus によると92例の穿孔に続発した主要合併症は膿瘍形成が42例で，汎発性腹膜炎18例，炎症性浸潤性腫瘤形成14例，急性限局性腹膜炎17例，出血(胃)1例となつて居り，膿瘍形成の中3例が糞瘻を起している．

異物穿孔には異物そのものが鋭利であること及び腸管の通過障碍が大きな役割を演ずることは明らかであるが，本症例のように通過障碍があつたと思われない例に，而も比較的広い腸管部位に穿孔する機序は大変興味を有するものであるが，この解剖学的説明は極めて困難である．推測の域を出ないのであるが，大結腸運動による腸壁の収縮が結腸下部において硬度を増した糞便中の異物の長軸と一致する時鋭利な尖端が腸壁に刺入し，その刺戟は更に反射性の痙攣を呼び遂に穿孔迄も来たすのでないかと吾々は考えている．又部位がもう少し肛門側ならば Kohlrausch 氏皺壁も関係するのでないかと考えられる．

結　　語

直腸膀胱瘻の稀有な原因と考えられる嚥下義歯穿孔の1例を報告し，嚥下異物の腸管穿孔と直腸膀胱瘻形成との関係を文献的に考察した．

擱筆するに当り御校閲の労を賜わつた恩師青柳安誠教授並びに種々御指導戴いた島根県中央病院外科医長木村昇博士に深謝致します．尚本文の要旨は第22回山陰外科整形外科集談会において発表したものである．

文　　献

1) Macmanus, J. E.: Perforation of the Intestine by Ingested Foreign Bodies. Am. J. Surg., **53**, 393, 1941.
2) Mcpherson, R. C., Karlan, M. and Williams, R. D.: Foreign Body Perforation of Intestinal Tract. Am J. Surg., **94**, 564, 1957.
3) Mayo, C. W. and Blunt, C. P.: Vesicosigmoidal Fistulas Complicating Diverticulitis. Surg. Gyn. Obst., **91**, 612, 1950.
4) Ormond, J. K.: Best, J. W. and Klinger, M. F.: Vesicointestinal Fistulas. Surg. Gyn. Obst., **89**, 411, 1949.
5) 笠原敬二：魚骨を中心とした膀胱壁肉芽腫．臨床皮泌，**12**，607，昭33.
6) 中込春重：膀胱腸瘻の3例，臨床皮泌，**12**，288，昭33.
7) 菅原日出男：膀胱腸瘻の1治験例．臨床皮泌，**10**，131，昭31.
8) 徳山　勝：膀胱異物について．臨床皮泌，**12**，607，昭33.
9) 高山壮一郎：食道異物となつた製作上考慮を要する線釣義歯について．気食会報，**7**，139，昭31.