

# 小腸に多発した神経線維腫の1例

有田市立病院外科

鈴木 博・山下 英世

〔原稿受付：昭和41年6月9日〕

## A Case Report of Intestinal Neurofibroma

by

HIROSHI SUZUKI and EISEI YAMASHITA

From the Surgical Department of Arita Municipal Hospital

A case of intestinal neurofibroma which is accompanied with von Recklinghausen's disease is presented in this paper.

A 58 year-old-male who has had von Recklinghausen's disease for about 40 years was admitted to our clinic with chief complaints of abdominal pain and vomiting.

With diagnosis of acute abdomen, laparotomy was performed on June 22, 1964.

At laparotomy, multiple tumors, from 2.0 mm to 5.0 cm in diameter, were found along the intestinal tract. A small perforation was detected in the 5.0 cm tumor which was located in jejunum.

Segmental intestinal resections including most these tumors were performed. His post operative course was uneventful.

Pathohistological examination revealed that the tumors were neurofibromas. Multiple neurofibromas of the small intestine occur very rarely in Japan and also in other countries.

ノイロフィブロームは多くは聴神経、小脳、脊髄後根、四肢に好発し消化管にはきわめて稀にしか発生をみていない。1914年、Herxheimer<sup>1)</sup>と Routh<sup>2)</sup>が空腸に発生したノイロフィブロームを初めて報告し、本邦では1938年佐々木<sup>3)</sup>が空腸に発生した本腫瘍を報告して以来20数例が報告されているのみである。我々は最近レックリングハウゼン氏病に併発した小腸、腸間膜、腹腔腹膜に多発したノイロフィブロームの1例を経験したのでここに報告する。

症例：58才、男子。

主訴：下腹部痛、嘔吐。

家族歴：両親共に幼少時に死亡。死因は不明。両親共本人様の皮膚症状は持たなかつた。子供は1名女子が健在で特記すべき病歴は持たない。

既往歴：10才頃背部に拇指頭大の腫瘤が生じたのを

はじめとして、漸次身体各所に大小種々の軟らかい腫瘤と褐色斑が出現して来た。2年前に脳血栓症になり加療を受けている。

現病歴：数日前より下腹部痛、悪心、嘔吐を訴え、某医により治療を受けていたが、軽快せずその程度が増悪し、急性虫垂炎の診断で本院外科を受診した。顔貌は苦悶状で下腹部に持続せる疼痛を訴え、下腹部全体に筋性防御及びブルンベルグ氏徴候を呈していた。腹部は膨満していたがはつきりした腫瘤は触知出来なかつた。腸雑音はほとんど聴取出来なかつた。白血球数は23900であり穿孔性虫垂炎による腹膜炎の診断の下に直ちに開腹術を施行した。

### 検査所見

白血球 23900

赤血球 413万

血色素量 69%  
 黄疸指数 6  
 アルカリフォスファターゼ 7.2 King-Kind units  
 G. O. T. 12  
 G. P. T. 18  
 コバルト R<sub>1</sub>  
 カドミウム R<sub>20</sub>  
 ワッセルマン反応 (-)  
 尿中17-KS 0.25 mg/dl (術後)  
 尿中170HCS 0.35mg/dl (術後)

手術所見：腰麻下に右傍腹直筋切開を行なった。腹膜の肥厚及び発赤は強く、腹腔内には中等量の膿性腹水の貯留をみた。又膿苔が著明に存在し、回盲部の内下方には腸管の凝塊形成がみられた。腹壁腹膜及び腸間膜及び腸管全長にわたり大小種々の米粒大より径5cm位迄の弾性軟の腫瘍がみられた。虫垂は正常であつ

た。ここで気管内挿管を行ない、G.O.F.麻酔に切り換えて手術を続行した。膿瘍は回腸末端より口側150cmの部位の腸管壁に存在する直径5cm位の腫瘍が腹腔内に穿孔して形成されたものであつた。

全腸管の切除は不可能なので腫瘍の密集した部分と穿孔した部分を含めて回腸末端部より口側120cmの部位から口側1mの腸管を切除し、残存腸管は端々吻合を行なった。

摘出標本：切除した小腸の腫瘍は米粒大より直径5cm位迄の大小種々の弾性軟で円形、卵形や西洋梨形等を示し表面は平滑なもので、腫瘍は壁内性であり穿孔を来したも以外は周囲組織とは明瞭な境界を示して圧排性に発育している。空腸に存在した直径5cmの腫瘍は壊死に陥り膿瘍に通ずる径2mmの瘻孔を形成していた。又この部分では腫瘍は粘膜側へも突出し、そのため腸管の狭窄を来していた(図1参照)。

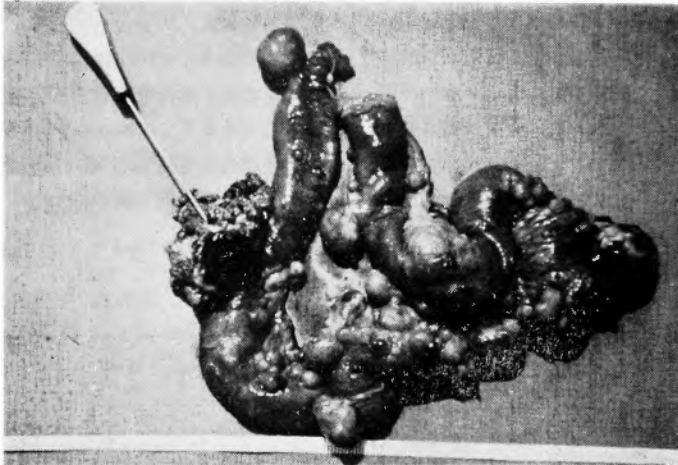


図1 矢印は穿孔部位

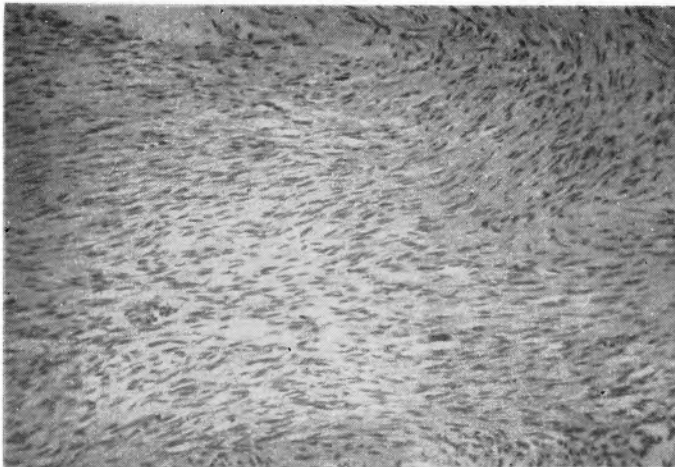


図2

病理組織学的所見：腫瘍は組織学的には紡錘形の核を持った細胞境界不明瞭な細胞群が、多数並列して線維と平行して束状をなして一定方向に直線状、渦巻状に走行している。一部では核は各所に密集する傾向があり核の多い部分と少ない部分とが交錯して分列式様配列を示している部分もある。即ち神経線維腫である。穿孔部は非特異性の化膿性炎症を示している他は肉腫様の浸潤性は示していないが増殖性は強い(図2参照)。

術後経過：術後経過良好であつたが便潜血が長期に亘り陽性であり止血剤等で陰性となつたがその後時々陽性値を示した。胃腸透視により通過障害を認めず2ヵ月後に退院した。

考按：1803年 Odier が末梢神経に発生する腫瘍に初めて神経腫 (Neurom) なる名称を附した。1882年 von Recklinghausen は神経線維腫 (Neurofibrom) なる名称をのべた。1908年 Verocay<sup>12)</sup> が神経鞘腫なる名称で Schwann 細胞より発生する新しい神経腫瘍を発表した。Anderson<sup>1)</sup> は神経線維腫 (Neurofibrom) の中に多発性神経線維腫 (Neurofibromatosis) も孤立性の神経線維腫 (Neurofibrom) も神経鞘腫 (Neurinom) も抱括し、軸索線維、Schwann 氏鞘及び神経線維が種々の程度関連するために病理組織学的所見が異なるのであると述べている。本邦に於てはノイロノームなる名称がよく使用されている。本腫瘍は組織学的には外胚葉性の Schwann 氏鞘細胞が腫瘍性に増殖したもので、この腫瘍細胞は、帽円形、紡錘形或は桿状をなして線維束と平行しており、しかもこれらの核は渦巻状をしたり、核の多い部分と少ない部分とが交錯して特有な分列式様配列を呈する。又これらの線維は腫瘍細胞が分化して生じたもので、Verocay<sup>12)</sup>によれば Van Gieson 染色で黄赤色に染まり膠原線維のように真赤色に染まることはなく、神経鞘線維が独特なもので膠原線維に由来したものでもなく、又神経線維とも異なる事を示す。又 Antoni<sup>2)</sup>によれば典型的な分列式様配列を示す Antoni A型と核が分散して網の目状をなし分列式配列のはつきりしないもの Antoni B型とに分け、B型はA型が変性したものだとして述べている。本症例の組織像は Antoni A型と考えられる。Stout<sup>10)</sup>が文献上統計的に報告したのものによると本腫瘍246例中消化管に発生したものは42例(5.9%)に過ぎない。即ち胃37例、小腸3例、回盲部1例、虫垂1例である。本邦に於ては竹内が調査報告したものでは22例の報告をみている。その内空腸に発生したものは12例である。又この

内でも von Recklinghausen 氏病に併発したものは3例にすぎない。

ノイロフィブロームは一般に良性であるが、Willis<sup>13)</sup>は神経肉腫を示した症例の報告をおこなっている。Guluke<sup>3)</sup>は12%に悪性像をみていると報告している。症状としては一般に小腸良性腫瘍の臨床症状として、閉塞、出血、局所刺激症状がある。閉塞症状は腫瘍の発育程度及びその発育方向によりまちまちであり、出血症状としては吐血、下血があり腸管内腫瘍面に潰瘍を作つているとみられる。局所刺激症状としては腹痛、悪心、嘔吐等があげられる。

本例は腫瘍の一部が特に巨大に発育した結果中心壊死に陥り、穿孔性腹膜炎を招来したものである。切除標本では穿孔部以外には、粘膜面の潰瘍形成はみられなかつたが術後長期間にわたつて潜血をみた事は、残存腫瘍の一部に粘膜面に於ける潰瘍形成があつたものと考えられる。

結語：我々は下腹部痛及び嘔吐を主訴として来院した58才の男子を急性腹症として開腹した際に全腸管にわたるノイロフィブロームを認め、その内の一つが穿孔し腹膜炎を招来していた症例を経験したので報告し、若干の文献的考察を加えた。

## 文 献

- Anderson, W.A.D.: Pathology, p. 1302, 1953.
- Antoni, N. R. E.: Über Rückenmarkstumoren u. Neurofibromen, München-Wiesbaden, 1920.
- Guluke, J.: Arch. f. Klin. Chir., **142**: 478, 1926.
- Herxheimer, G. u. Routh, W.: Beitr. Path. Anat. **58**: 319, 1914
- 浜路：十二指腸に発生せる巨大な Neurinom の一治験例。日本外科学会雑誌, **64**: 741, 1963.
- 石原：回腸に発生せるノイロフィブロームの1例。外科, **25**: 1052, 1963.
- John, D. Olson: Benign Tumors of the small Bowel. Annals of Surgery, **134**: 195, 1951.
- 竹内：空腸に発生した神経鞘腫の一症例。内科, **12**: 189, 1963.
- 佐々木：空腸神経線維腫。日本外科学会雑誌, **38**: 1376, 1938.
- Stout, P. H.: Am. J. Cancer, **24**: 751, 1935.
- 杉本：十二指腸起始部のノイロフィブローム, 外科治療, **10**: 250, 1964.
- Verocay, J.: Beitr. Path. Anat., **48**: 1, 1910.
- Willis, R. A.: Pathology of Tumors, p. 829, 1948.