

左上肢にみられた先天性動静脈瘻の1手術例

大阪医科大学第2外科学教室(指導:麻田 栄教授)

浜田 徹・内田 実・栞岡 進・岸 智

(原稿受付:昭和41年6月13日)

A Case Report of a Congenital Arterio-Venous Fistulae of the Extremities

by

TORU HAMADA, MINORU UCHIDA, SUSUMU MASUOKA and SATORU KISHI

From the Department of Surgery, Osaka Medical College

(Director: Prof. Dr. SAKAE ASADA)

A case of a congenital arterio-venous fistulae of the extremities is reported.

A 24-year-old male entered the hospital with a pulsatile venous dilatation from the left shoulder to the left upper arm.

This patient was observed, at his born, to have a mass with warmth on his left shoulder and pink tinge to the skin.

At age 6, he was noticed a pulsatile venodilatation on his left shoulder to left upper arm.

There were no trouble since he developed pain on his left elbow joint in last summer (1965), which forced him to keep quiet. There was no history of trauma on his left shoulder and left upper arm.

A continuous murmur and thrill could be heard along the pulsatile dilated vein.

Immediately prior to operation, an oxygen saturation was examined, which showed 99% in his left cepharic vein.

The present of the arterio-venous fistulae was demonstrated by a retrograde left brachial arteriogram.

The lesion was exposed through an incision over the deltopectoral groove.

The 12 arterio-venous fistulae was found.

One of them was 10 mm in diameter.

But 60 days after operation, there again thrill and continuous murmur was heard on the middle of his left upper arm.

This is a residual or recurrent of arterio-venous fistulae is not clear.

先天性動脈瘻は比較的稀な疾患とされているが、最近われわれは24才男子の左上肢にみられた先天性動静脈瘻に対し、瘻切断術を施行した1例を経験したので報告する。

症例: 24才 男子

主訴: 左肩より左上腕部にかけての拍動性静脈怒張。

現病歴: 生下時より左肩部に熱感のある発赤腫脹が

あり、5才の頃より左肩から左上腕部にかけて拍動性の静脈怒張を来したが何ら障害なく過していた。40年夏、突然左肘関節の疼痛性運動障害を来したので来院した。今まで同部に外傷を受けたことはなく、又難治性潰瘍が生じたこともない。

家族歴：既往歴：特記すべきことはない。

入院時所見：体格中等度、栄養良、左肩から左上腕部にかけて著しい拍動性の静脈怒張が認められ、怒張の度合は呼吸をとめることにより増強される（図1）。又、怒張した静脈全域に振顫が触知され、機械的連続

性雑音が聴取された（図2）。血圧は右側（健側）は最高135mmHg、最低0mmHg、左側（患側）は最高95mmHg、最低55mmHgであつた。肘静脈圧は右側9cmH₂O、左側19cmH₂Oで、患側が異常に高かつた。腋窩の皮膚温度は、右側36.3°C、左側36.7°Cであつた。又、上肢の長さ（肩甲骨端から中指端までの長さ）は右側70.5cm、左側72.5cmで、上腕の太さ（肩甲骨から20cm末梢部）は右側23cm、左側25cmであり、即ち長さ、太さとも患側が大であつた。血液検査成績は、赤血球475×10⁴、ヘマトクリット値42%、ヘモグロビン値96

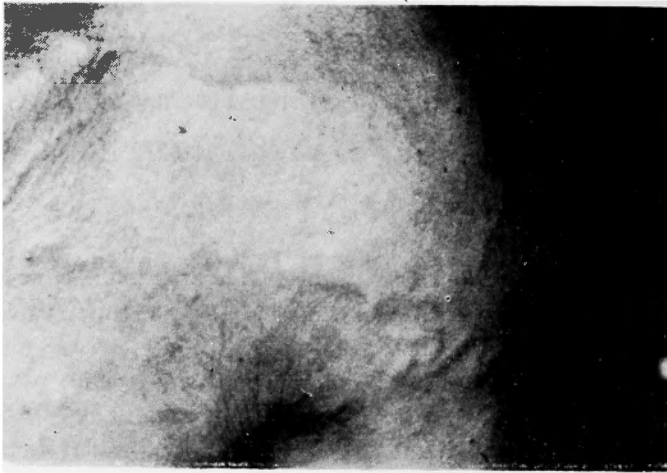
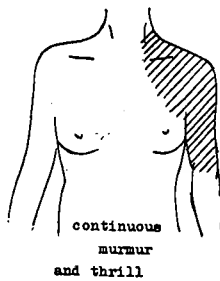


図1 左上腕部の静脈怒張

Thrill and Murmur



continuous murmur and thrill

continuous murmur on left axillar region

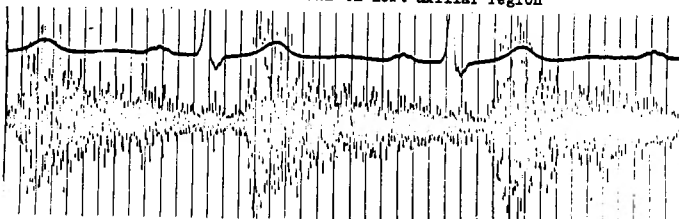


図2 振顫及び連続性雑音の存在範囲と左腋窩部でとつた心音図

%、白血球7150と特に異常なく、血清電解質はNa 139 mmEq/dl、K 3.6mmEq/dl、残余窒素は26.3mg%、血清トランスアミナーゼ値は、GOT 5 単位、GPT 9 単位、血清蛋白はT.P. が6.8、A/G値が1.3で異常なく、その他、肝機能、腎機能にも異常は認められなかつた。又、眼底には両側とも異常は認められなかつた。血液酸素飽和度は、怒張した左肩の静脈で98%の高値を示し、肘静脈では右が49.5%であるのに比し、左では97.5%という高い値を示した(図3)。左上腕骨のレ線像で栄養障害のためと思われる粗変化像が認められた(図4)。又、胸部レ線像及びECGにおいて、左室肥大の所見が認められた(図5、6)。逆行性動脈造影を行なったところ、左腋窩動脈に続いて直ちに左腋窩静脈が造影され、左腋窩から左肩にかけて屈曲した静脈が多数造影され、動静脈瘻の存在が証明された(図7)。以上の処見から先天性動静脈瘻の診断のもとに、40年11月15日瘻切断術が施行された。

手術所見：GOF 麻酔のもとに、左鎖骨下部から左

上腕部に至る皮膚切開を加えたところ、皮下に怒張蛇行した静脈があり、試みにこれを穿刺すると鮮紅色の拍動性出血が認められた。腋窩動脈から上腕動脈に至り約25cmの長さを露出した。まず肩甲骨より約9cm末梢部に2本の径約1mmの動静脈瘻が認められたので、2重結紮を施したのち切断した。ところが腋窩動脈にまだ振盪がのこつているので、更に末梢側へと追求していったところ、肩甲骨より約12cm末梢部に径約1cmの太い瘻が存在しこれが静脈側で血管種様の腫瘤に流入していることが分つた(図8)。この腫瘤の切除は困難と思われたため、流入している瘻のみを切断し、動脈側の断端は連続縫合で、静脈(腫瘤)側の断端は結紮によつて処理した。更に上腕動脈が上腕2頭筋下に入る末梢部まで追求したところ、径約1mmの動静脈瘻が計9本認められた(図9)。末梢に到るにつれて上腕静脈を露出することが出来なかつたため、果して動静脈瘻であるか、或いは動脈の分枝なのかの鑑別は困難であつたが、全て2重結紮を施して切断した。以

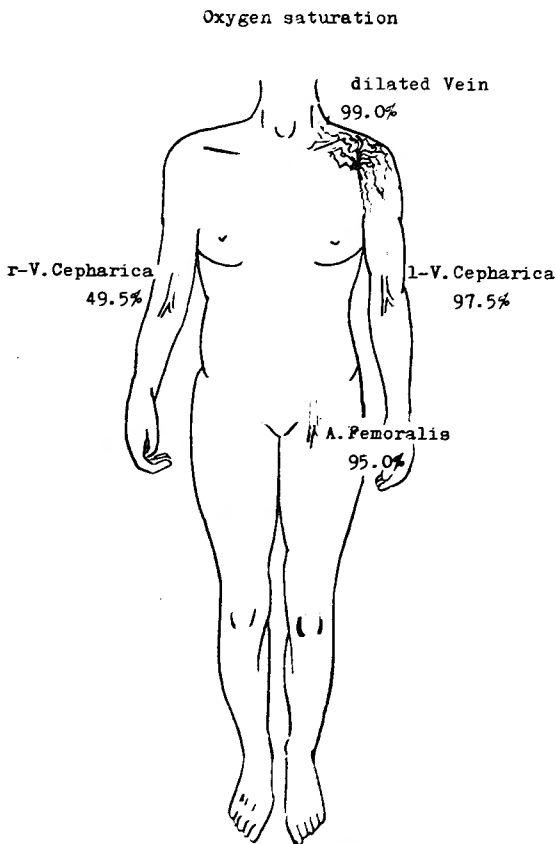


図3 血液酸素飽和度

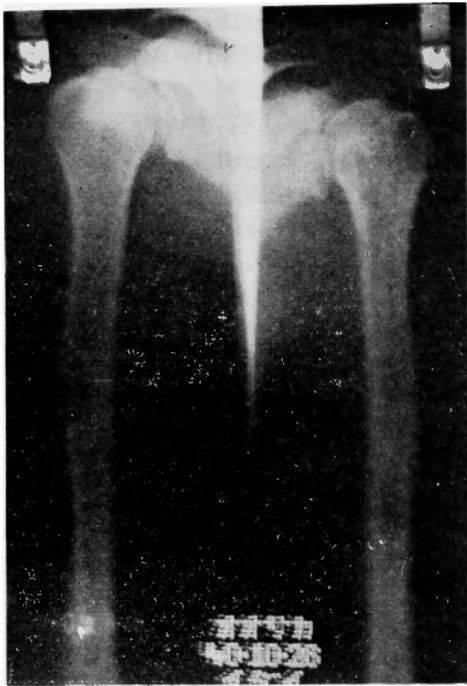


図4 上腕骨レ線像 (向つて右が患側)

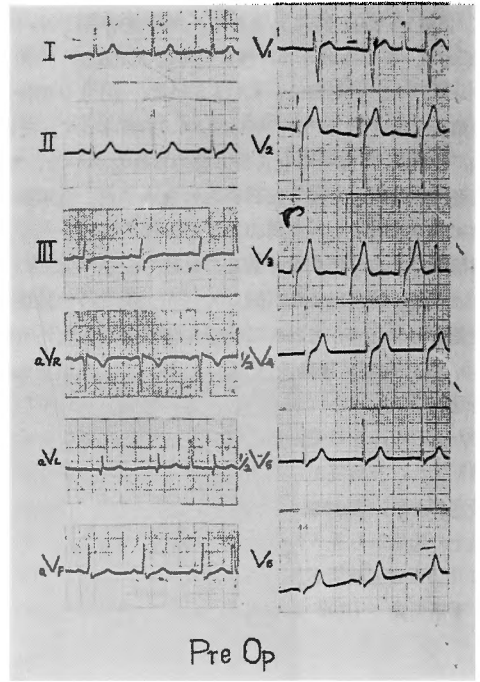


図6 ECG (術前)

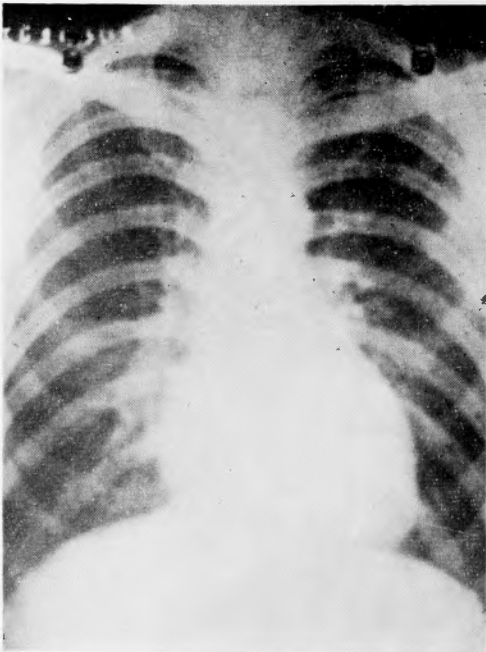


図5 胸部レ線像 (術前)

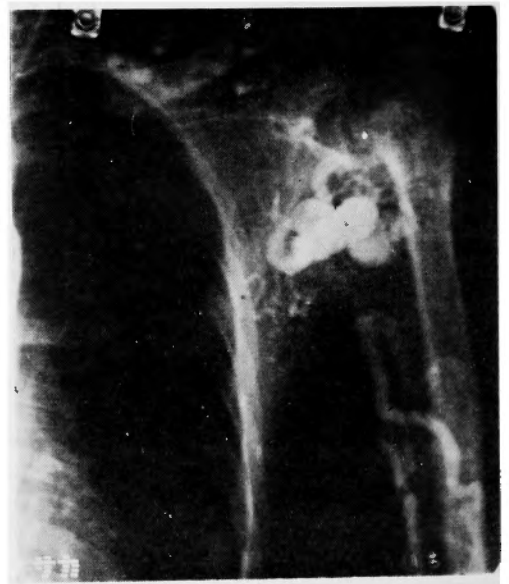

図7 血管造影 (術前, 左鎖骨下動脈へ造影剤注入)




図8 径約1 cmの太い動静脈瘻
(上が動脈下が静脈側の血管腫様の腫瘤)

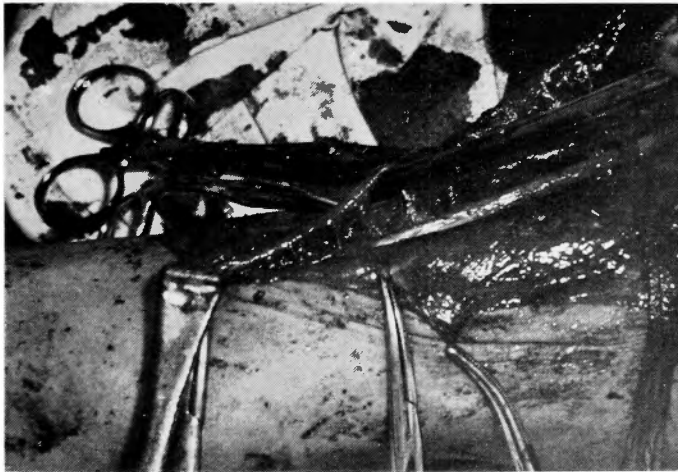


図9 細い動静脈瘻が多数平行して存在している

上の切断によって腋窩動脈には振顫が触知されぬようになり、且つ正常拍動を触れることが出来たので、ここで手術を終了した。

術後経過：順調で、創部の感染や手指の壊死性変化は認められず、左橈骨動脈の拍動は弱いながらも触れることが出来た。術後5日目頃より左手の冷感及び痺れ感を訴え、同時に正中神経麻痺が生じたので、末梢血管拡張剤、ATP、アリナミンの大量投与、マッサージ、低周波等の治療を施行し症状の軽減をみた。術後10日目の肘静脈圧は、右9 cmH₂O、左10 cmH₂Oと左右差は認められず、又 ECG 及び胸部レ線像で心肥大の改善が認められた(図10)。ところが術後30日目頃よ

り左上腕中央部に振顫と機械的連続性雑音が再び認められようになり、あたかも動静脈瘻の再発の如き処見を呈するようになった。術後60日目頃より血清肝炎を併発したので、その治療を行ないつつ経過を観察したが、術後90日目の肘静脈圧はやはり右左とも8 cm H₂Oと左右差が生じないので、更に経過を観察した上でもしも症状の増悪があれば再手術を行なうべきものと考えている。

考察：動静脈瘻は1920年、Callender¹⁾らにより初めて記載された疾患で、動静脈間の短絡路が異常の部位に発生し、その結果静脈系の圧上昇と末梢血行の障害を来すものである。その診断のよりどころとして、1)

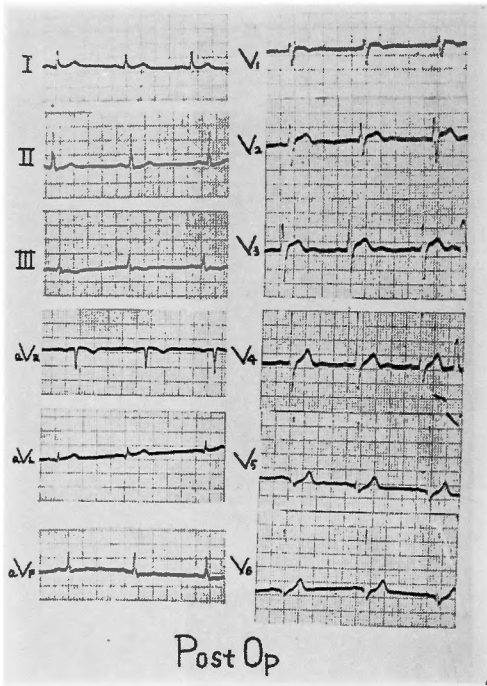


図10 ECG術後

拍動性腫瘤、或いは静脈怒張。2) 振顫の触知及び機械的連続性雑音の聴取。3) 静脈血酸ソ飽和度の上昇。4) 動脈造影による瘻の証明、等が挙げられている。

この動静脈瘻を原因の上から分類すると、1) 外傷性動静脈瘻。2) 特発性動静脈瘻。3) 先天性動静脈瘻に分けられる。このうち外傷性が最も多く、次で特発性であり、先天性は少なく10%以下といわれている。さて、先天性動静脈瘻²⁾は1924年、Rienhoff により胎生期の動静脈間弓状血管が生後残存し拡張するものと考えられた。又1900年 Klippel が、更に1918年 Weber が、血管腫と肢肥大を伴う疾患をいわゆる Klippel-Weber 病と名付けたが、1930年 Lewis³⁾により、これも又先天性動静脈瘻であることが指摘された。本症は内臓、四肢、頭蓋内等に見られるが、四肢に見られるもののうち、上肢のものはその1/3であり、更に左側は右側の約半数といわれている。従つて本症例はかなりめずらしい症例に属するものといえよう。

本症の病理学的分類としては Malan⁴⁾らによると、

- 1) Phlebangiomatosis.
- 2) Trunkular arterio-venous fistulas.
- 3) Anastomotic angiocavernomas.

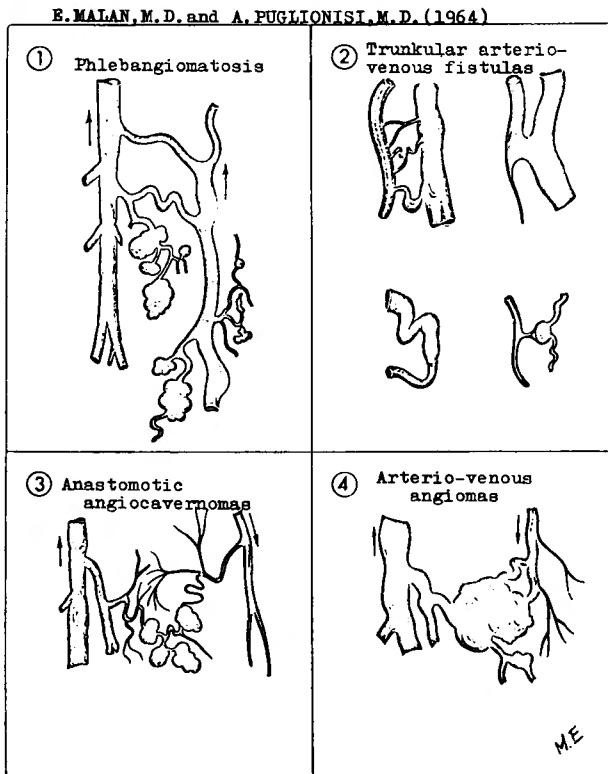


図11 先天性動静脈瘻の病理学的分類

4) Arterio-venous aniomgas.

に分けられている(図11)。本症例はこの2)に3)が合併したものと思われる。

本症は複雑な血管分枝をなしているため、短絡の完全閉鎖は困難ではあるが、治療法としては、1) ラジウム照射、凝固剤注入(Donald.)⁵⁾ 2) 動静脈交通枝の結紮、切離(Elkin.)⁶⁾ 3) 動静脈切除移植(木本)⁷⁾ 4) 患肢切断(Tice.)⁸⁾等が行なわれる。このうちElkin等によつて提唱された瘻を切離する方法がもつとも秀れてはいるが multiple form のものの根治は非常に困難であるといわれている。われわれの症例も手術時に発見された動静脈瘻、ないしは動脈の分枝を完全に切断し、振顫の消失を確かめたにも拘らず、再発或いは残存を疑わしめる処見が現われていることは既述のとおりである。その再発機転に就ての記載は殆んどなく、尚明らかではないが、われわれの症例では、残存せしめた静脈側の血管腫様の腫瘤が動脈とゆ着し再び瘻を発生したのではないか。或いは手術により多数の瘻が切断されたため、鎖骨下動脈の血流量が増加しこの附近に潜在していた動静脈間の交通が manifest になったのではないか等が想像される。

Tice らは四肢に於ける multiple form のもののうち結局四肢切断が必要となつたものが60%~70%に及んだと報告しており、切断術の適応として、壊疽の発生、多発生出血、激しい疼痛、四肢機能の消失、醜悪な形態、cardiac decompensation 等を挙げている。本症例ではたとえ再発がみられたとはいえ、明かに症状の著減

をみており、現在のところ切断の必要性は認められな

いと考えている。
むすび：最近われわれが経験した24才男子の左上肢にみられた先天性動静脈瘻の1手術例を報告するとともに、若干の考察を加えた次第である。

文 献

- 1) Callender, D. L. : Study of arteriovenous fistula with an analysis of 447 cases. *Ann. Surg.* **71** : 428, 1920.
- 2) Bertelsen, A., Dohn, K. : Congenital arteriovenous communication of the extremities. *Acta-chir. scan.* **105** : 448, 1953.
- 3) Lewis, D. : Congenital arteriovenous fistula. *Lancet.* **2** : 621. 1930.
- 4) E. Malan, M.D. : Congenital angiodysplasias of the extremities. *The Journal of Cardiovascular Surgery.* **5** : 2, 1964.
- 5) 高橋雅俊：動静脈瘻の臨床的考察：外科 **25** : 14, 1963.
- 6) 石川浩一：先天性動脈瘻。日本外科全書 **9** : 77, 1950.
- 7) 木本誠二：動静脈瘻について。外科 **15** : 7, 1953.
- 8) David A. Tice : Congenital arteriovenous fistulae of the extremities. *Arch. Surg.* **86** : 3, 1963.