

脳膿瘍石灰化の一例

滋賀医科大学脳神経外科

鈴木 文夫, 中洲 庸子, 半田 譲二

〔原稿受付・昭和59年9月1日〕

Calcified Brain Abscess. Report of a Case

FUMIO SUZUKI, YOKO NAKASU and JYOJI HANDA

Department of Neurosurgery, Shiga University of Medical Science

A 64-year-old man with a previous history of left otitis media 30 years before was admitted with complaints of two brief episodes of unconsciousness. Neurological examination was normal except for a right upper quadrantanopsia. Radiography of the skull disclosed a destruction of the left petrous bone, and a CT scan demonstrated a round high density lesion in the left basal temporal lobe, accompanied by a perifocal low density area but no mass effect. The calcified lesion was totally removed. Histopathological study of the specimen disclosed calcification in the scar tissues that apparently represent the aged granulation tissues.

It has been described that calcification may histologically be seen in the end stage of healing brain abscess, but the report of such a calcified abscess as ours is exceptional in the recent neuro-radiological literature.

1. はじめに

頭蓋内異常石灰化の原因の1つとして炎症性疾患は重要である。特に寄生虫症、結核性病変、トキソプラズマ症等では石灰化の頻度は高いが、化膿性髄膜炎、脳膿瘍後では石灰化は稀であり、なかでも脳膿瘍後の石灰化の報告は散見されるのみである。今回我々はCTで左側頭葉内に塊状の高吸収値域としてとらえ得た脳膿瘍後の癭痕組織石灰化の一例を経験した。

2. 症 例

(症 例) 64歳, 男性

(主 訴) 意識消失発作

(家族歴) 特記すべきものなし

(既往歴) 約30年前左中耳炎で mastoidectomy をうけた。術後発熱が約3週間持続し、左耳は全く聞こえなくなった。その後今回の入院まで耳漏が持続している。

(現病歴) 昭和59年4月21日、就眠中喘鳴様呼吸に家人が気づき、覚醒させようとしたが約20分間全く反応がなかった。近医に搬入された後、意識は清明となり、特に異常は認められなかった。翌朝より頭重感が出現し、CTで異常を指摘され、5月2日当科に紹介入院となった。頭重感は左前頭部に強く、入院時まで

Key words: Calcified Brain Abscess.

索引語: 脳膿瘍石灰化.

Present address: Department of Neurosurgery, Shiga University of Medical Science, Seta, Ohtsu, 520-21 Shiga-ken, Japan.

持続していた。なお4年前にも一度同様の意識喪失発作があり、この際も約1時間の意識消失後は特に異常なく経過している。

現在まで痙攣、麻痺等が出現したことはなく、最近10年間持続性の発熱をきたしたこともない。

(入院時所見) 意識清明、頂部硬直はなく、眼底所見にも異常は認めなかった。右上1/4盲があり、左聴

力は著明に低下していた。四肢の筋力、知覚、反射に異常は認められなかった。

局所徴候として左外耳孔から膿の流出が認められたが発赤、熱感も認められなかった。耳科的検査で活動性中耳炎が示唆された。

(脳波所見) 左半球の中等度の徐波化がみとめられ、過換気で左前頭側頭部に棘波が認められた。

(レントゲン検査) 頭蓋単純X線で両側錐体縁外側部に骨欠損像が認められ、同部の断層撮影では錐体骨外側部は錐体縁より外耳道上端に接する高さまで欠損し、周囲に強い骨硬化像が認められた (Fig. 1)。

(CT) 左側頭葉内に直径2cm、境界鮮明、卵円形の高吸収値の病巣があり、その後方には、左側脳室三角部に連続する低吸収域が認められた。シルビウス裂は両側とも同様に拡大、脳溝は左側でも十分に認められ、占拠性効果はないものと考えられた。contrast study では異常な enhancement は認められなかった。bone window では左錐体骨外側の欠損が認められたが、高吸収値の病巣と連続性は認められなかった

(Fig. 2)。

(脳血管撮影) 左側頭葉外側下方は avascular で、同部に異常血管や腫瘍濃染像は prolonged injection でも認められなかった。

以上より左側頭部の高吸収値の病巣は耳原性感染後の肉芽腫と考え、手術を施行した。

(手術所見) 左側頭開頭で側頭葉を上方へ圧排すると、錐体上面外側部の硬膜は軽度膨隆していたが、色調は正常であった。膨隆部は触診上柔らかく下方に骨欠損と液貯溜があると考えられた。さらに内側部では、硬膜が皺襞を形成し、その中心部で側頭葉底面と癒着し、さらにこの部位より茎状に脳内へのびる黄白色、弾性硬の腫瘍が認められた。腫瘍は境界鮮明、剥離も容易で、これを一塊として摘出した。

摘出物は卵円形で $2.5 \times 2.5 \times 3$ cm 大、黄白色で弾性硬、断面は厚い線維組織の塊であった。軟X線撮影で石灰化がみられた (Fig. 3)。

手術および摘出標本の所見から腫瘍の残存はないと考えたが、術後の CT scan では高吸収値病変はなおそのまま残存しており、術前の CT と比較すると側脳室三角部に連続する低吸収値域の減少が認められるのみであった。

(再手術所見) 左側頭開頭で、中側頭回に皮質切開を加え、腫瘍に達した。腫瘍は脳表面より約1cmの深さに存在し、境界は鮮明で剥離も容易であり、そ

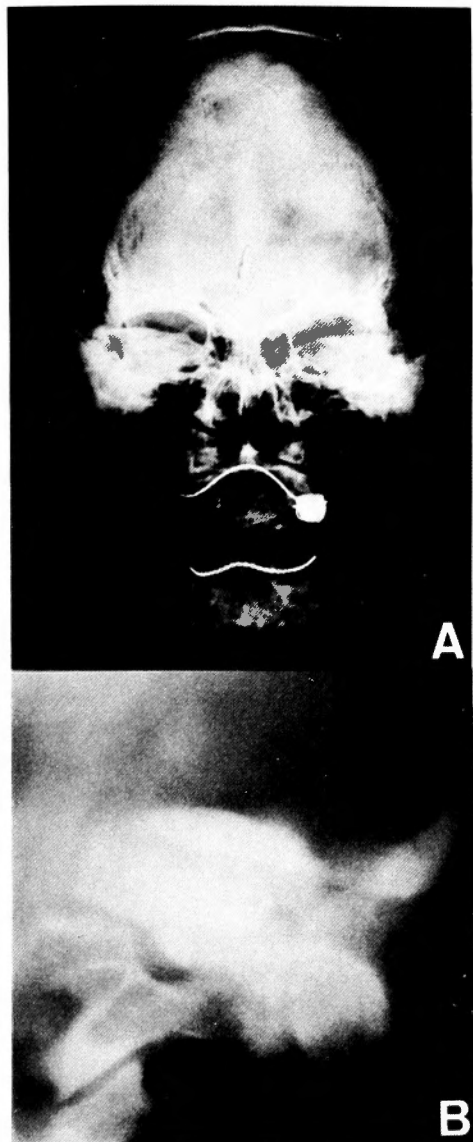


Fig. 1. Plain skull film (A) and coronal tomogram (B), showing destruction of the left petrous bone.

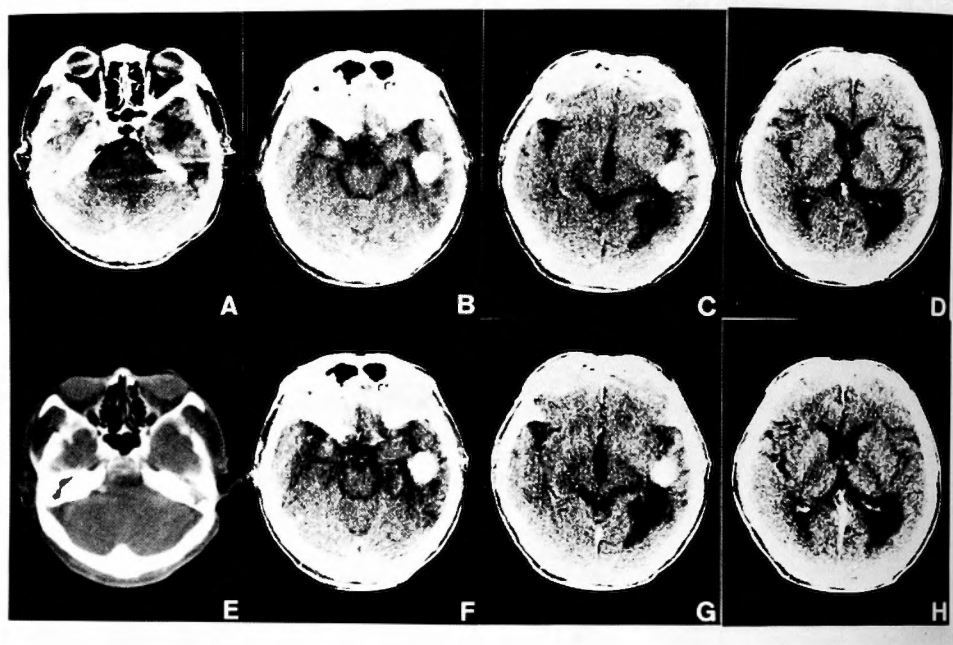


Fig. 2. Plain CT scans (A-D) showing a round calcified mass in the left temporal lobe with low density area extending to the temporo-occipital region. The calcified mass and low density area did not enhance (F-H). A bone window setting (E) shows destruction of the lateral portion of the left petrous bone.

の内側は側脳室内まで達していた。腫瘤は一塊として摘出した。

摘出物は $2 \times 2 \times 2.5$ cm 大、弾性硬、黄白色で、割面は厚さ約 2 mm の硬い線維性被膜と内部の粥状の組織であった。軟X線撮影で石灰化陰影が全体に認められた (Fig. 4)。

術後の CT では、石灰化陰影は完全に消失していた。

術後は特変なく経過、耳鼻科へ転科して中耳炎根治手術をうけた。

(病理組織) 肉芽組織が癩瘍化した細胞成分の少ない線維性組織であり、第 2 回目摘出標本は線維性被膜の内側に変性したコレステリン結晶が詰まっていた。石灰沈着は線維組織と脂肪組織間に認められた。チール・ネルセン染色で結核菌は認められなかった。

3. 考 察

頭蓋内石灰化の原因として炎症性疾患は重要なものの 1 つであり、結核性病変、寄生虫症ではその頻度も高い。しかし脳膿瘍の石灰化はごく稀で^{1,8,9,10,12)}、こ

のような報告は近年では我々が調べ得た範囲で Taveras and Wood¹³⁾ の 1 例のみであり、さらに CT 所見を紹介した報告はみられなかった。

脳膿瘍の石灰化は、膿瘍被膜が形成され、炎症反応が消退、中心部の変性壊死がおこり、周囲の線維性組織の増殖と癩瘍化の後に石灰沈着が生じる過程において形成されるといわれる^{9,7)}。しかし、通常の化膿性菌による脳膿瘍では結核性病変などに比べ一般に進行が急性で症状が強く予後も悪いことよりこのような過程をとることが少ない。又、生存例でも外科的処置がとられる場合が多く、石灰化にまでいたった例の報告が少ないとも考えられる。また同様の理由から巨大な石灰化病巣は少なく、通常 10—20 mm 程度の大さきまでとされる^{7,10)}。

今回の症例も X線単純、断層撮影では石灰化陰影はとられられず、CT がなければ石灰化巣は発見されなかったと思われる。したがって CT が無い時代であれば、より長い年月が経過してよりつよい石灰沈着をきたしてはじめて診断しえた症例であったかもしれない。観点をかえれば単純 X線で石灰化の認められた前記例

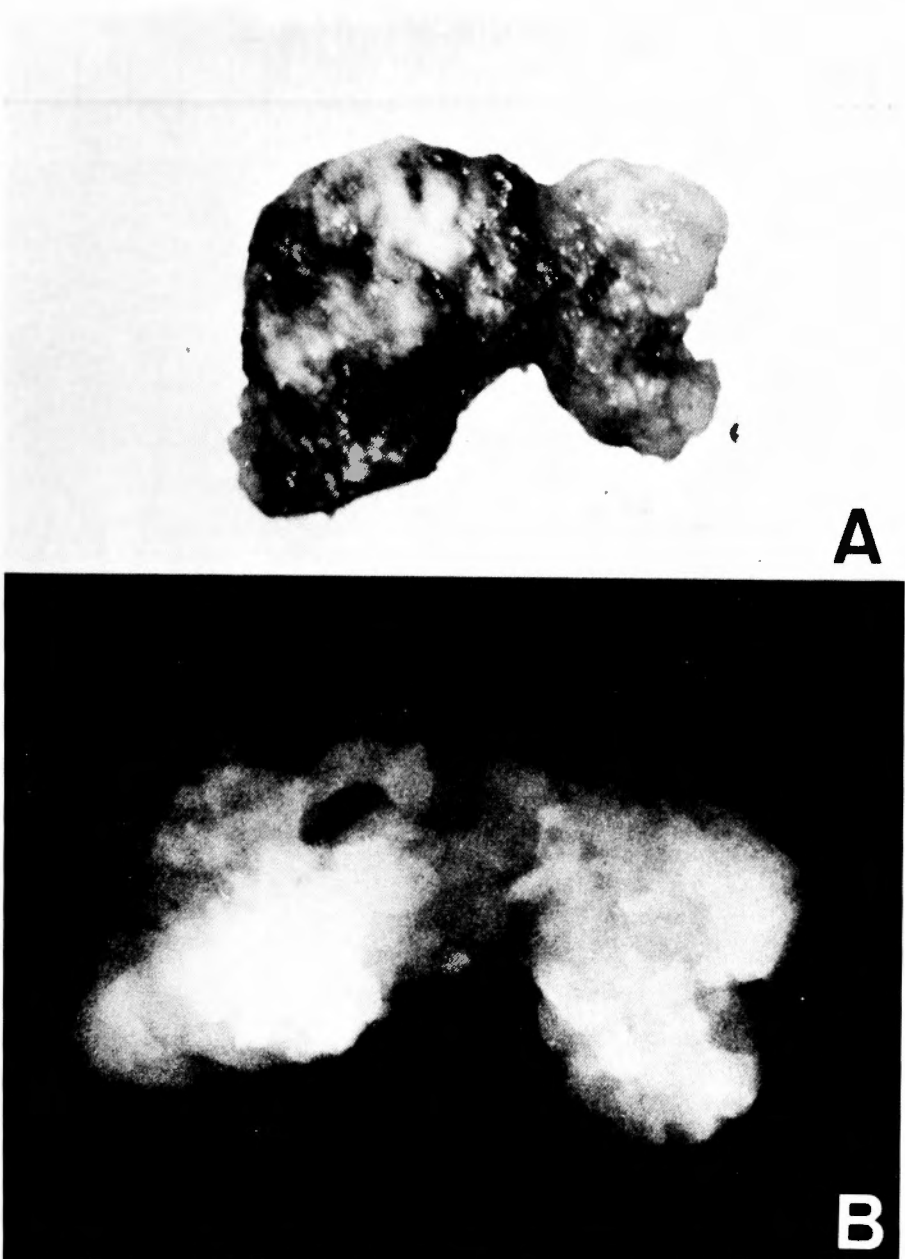


Fig. 3. Photograph (A) and soft X-ray image (B) of the specimen removed at the first operation. Calcification in the mass is evident in B.

の前段階のものとも考えられる。

この症例のようなCT像を示す疾患の鑑別診断としては、稀ではあるが hemangioma calcificans がもっとも重要である。hemangioma calcificans は中高年に好発し、てんかんを初発症状とすることが多い。側頭

葉内に好発し、CTでは占拠性効果を示さず、時には周囲の脳萎縮を伴う塊状の石灰化陰影としてとらえられる^{46,7)}。この症例の場合にも中耳炎と発熱の持続という病歴がなければ、症状もCT像も hemangioma calcificans の典型例であり、当院入院時のCTからの

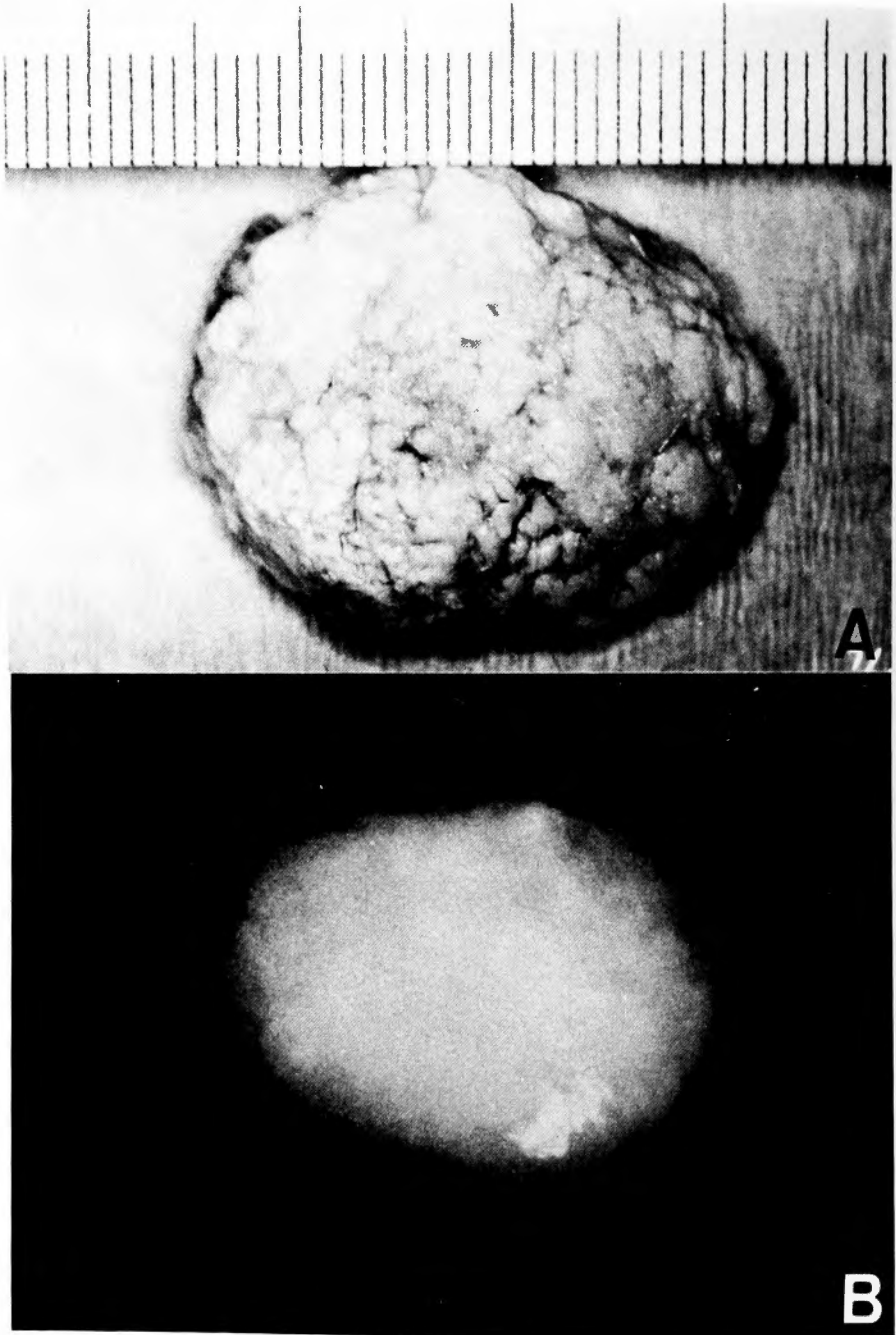


Fig. 4. Photograph (A) and soft X-ray image (B) of the specimen removed at the second operation. Dense calcification is evident in B.

初期診断も hemangioma calcificans であった。

その他の鑑別疾患としては astrocytoma, oligodendroglioma 等の glioma, 血腫の石灰化なども重要と考

えられる。

以上、脳腫瘍後の石灰化例を報告し、鑑別診断について述べた。

和 文 抄 録

頭蓋内異常石灰化症の原因として炎症性疾患は重要で、特に寄生虫症、結核性病変ではその頻度は高い。しかし脳膿瘍後の石灰化は稀で、最近ではほとんどその報告をみない。今回我々はCTで左側頭葉内に塊状の石灰化陰影を呈した脳膿瘍後癥痕組織石灰化の一例を経験した。

症例は64歳、男性で、2回の意識消失発作があり、CT scanで異常石灰化を指摘され入院した。病歴、X線所見、CTより脳膿瘍後癥痕組織の石灰化と考えられた。手術にて全摘出し、その後障害なく経過している。

脳膿瘍の治療形態が線維性組織増殖による癥痕化であり、その後石灰沈着を生じることが従来から記載されているが、実際にはそのような臨症例の報告は少なく、調べ得た範囲で最近では文献上1例をみるにすぎなかった。又本症例は年齢、症状、CT像が hemangioma calcificans と酷似しており鑑別診断上も興味あるものと考えられた。

文 献

- 1) Beller AJ, Sahar A, Praiss I: Brain abscess (review of 89 cases over a period of 30 years). *J Neurol Neurosurg Psychiatry* **36**: 757-768, 1973.
- 2) Difullio MV, Stern E: Hemangioma calcificans (case report of an intraparenchymatous calcified vascular hamartoma with epileptogenic potential). *J Neurosurg* **5**: 110-114, 1979.
- 3) Ettinger MG: *Clinical Neurology*. Vol 2. chap 16, Harper & Row, Hagerstown, 1981, p. 1-25.
- 4) Fargueta JS, Iranzo R, Garcia M, Jorda M: Hemangioma calcificans (A benign epileptogenic lesion). *Surg Neurol* **15**: 66-71, 1981.
- 5) Goodman SJ, Stern WE: Cranial and intracranial infection. p. 3323-3357, Youmans JR: *Neurological Surgery*, Vol 6, Saunders, Philadelphia, 1979.
- 6) Hanakita J, Kondo A, Kinuta Y, Yamamoto Y, Nishiura K, Nakatani H: Hemangioma calcificans with circumscribed brain atrophy. *Neuroradiology* **26**: 249-252, 1984.
- 7) Kahn EA: *Correlative Neurosurgery*, Vol 1, Thomas, Springfield, 1982, p. 415-528.
- 8) Levinson A, Hartenstein H: Intracranial calcification following pneumococci meningitis. *J Pediat* **38**: 624-629, 1951.
- 9) Samson DS, Clark K: A current review of brain abscess. *Amer J Med* **54**: 201-210, 1973.
- 10) 竹内一夫: 頭蓋内石灰化像 医学書院, 東京 1973, p. 64-90.
- 11) Taveras JM, Wood FH: *Diagnostic neuroradiology*, Vol 2, Williams & Wilkins, Baltimore 1964, p. 189-230.
- 12) van Alphen HAM, Dreissen JJR: Brain abscess and subdural empyema. *J Neurol Neurosurg Psychiatry* **39**: 481-490, 1976.