Arch Jpn Chir 52(3), 412～416, Mai, 1983

回盲部に重積した虫垂粘液嚢腫の1例

赤穂市民病院外科（院長：荻野和四郎博士）
新田　直樹，坂井　義治，平野　正満，市川　利洋
田中　　明，邊見　公雄

〔原稿受付：昭和58年1月20日〕

A Case of Intussusception of the Appendiceal Mucocele

Naoki Nitta, Yoshiharu Sakai, Masamitsu Hirano, Toshihiro Ichikawa, Akira Tanaka, and Kimio Henmi

Department of Surgery, Ako Municipal Hospital
(Director: Dr. Washiro Ogino)

A 86-year-old man was admitted in our hospital with right iliac fossa mass. Preoperative barium enema was carried out and showed a rounded filling defect in the cecum without filling of the appendix. At operation, this mass appeared to be an intussusception of the appendiceal mucocele, which subsequently be confirmed by histology.

はじめに

虫垂に腫瘍が発生する事は，その良悪性にかかわらず，稀とされている．その中で，虫垂粘液嚢腫は，比較的少ない疾患とされているが，さらに重積症を併発した報告は少ない．今回我々は，回盲部に重積していた虫垂粘液嚢腫の1例を経験したので，報告する．

症　　例

患者：86才，男性

主訴：右下腹部腫瘤，下腿浮腫

既往歴：83才時，胃癌にて胃亜全摘術をうけている．

家族歴：特記すべき事なし．

現病歴：約1カ月前より両下腿浮腫あり，放置していたが，消退をみぬ為に来院，来院時診察にて，右下腹部腫瘤を指摘され入院となる．排便は，5日に1度と便秘気味であるが，便に血液の附着等は認めない．腹痛は特に認めない．

現症：体格小，栄養良，意識清明．眼瞼結膜に軽度の貧血を認めるが，黄疸は特に認めない．胸部に異常所見なし．腹部は，やや陥凹し，肝胆は触知せず．上腹部正中に手術創を認める．右下腹部に表面平滑な鶏卵大の腫瘤を触知す．圧痛，ブルンベルグ徴候はなく，腫瘤は若干の可動性を有す．また Virchow, Schnitzler 転移は共に触知しない．

入院時検査成績：血圧 120/70 脈拍72/分，体温36.2 °C 赤血球数 $340\times10^4/mm^3$ ヘモグロビン量 12.2 g/dl Ht 34.0％白血球数 7,500/mm^3 血沈 8/1 時間 CRP 陰性 Na 144 mEq/L K 3.8 mEq/L Cl 98 mEq/L 尿検では，糖（－）蛋白（±）ウロビリノーゲン（正）沈渣（正）便潜血（＋）腎機能検査では，BUN 24 mg/dl，血

Key words: Appendiceal mucocele, Intussusception of the appendix, Etiology, Diagnostic problem, Treatment.
索引語：虫垂粘液嚢腫，虫垂重積症，成因，鑑別診断，治療．
Present address: Ako Municipal Hospital Nakasu, Kariya, Ako, Hyogo, 678-02, Japan.

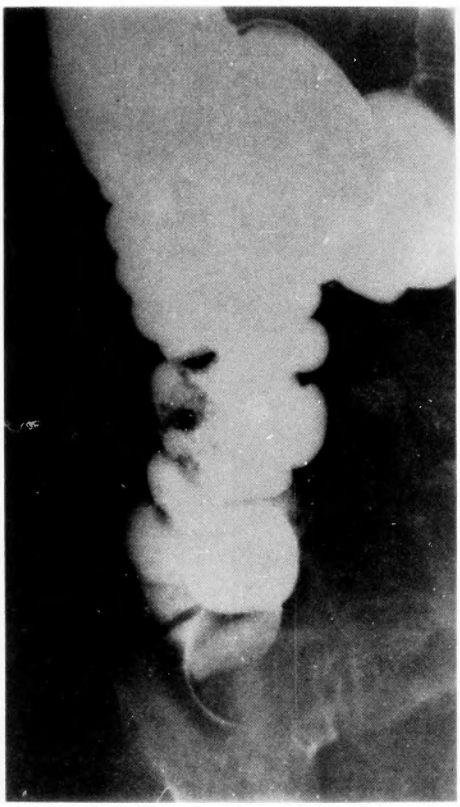

図1 注腸透視(1)

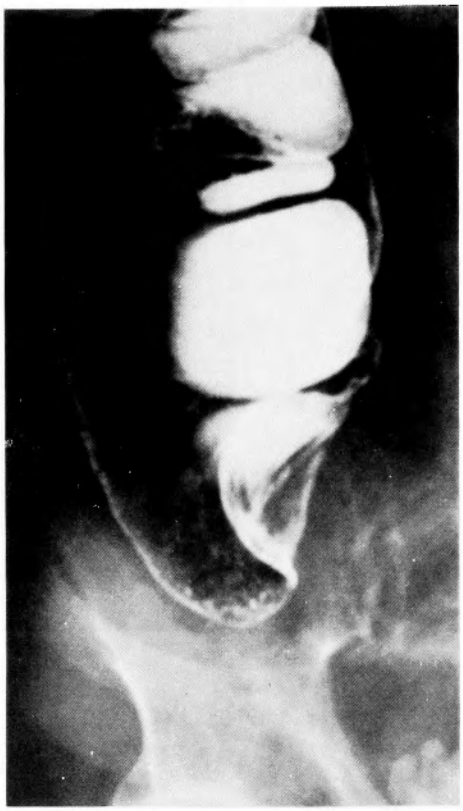

図2 注腸透視(2)-圧迫像

中クレアチニン 1.6 mg/dl 肝機能検査では，GOT 36 GPT 24 総ビリルビン 0.3 mg/dl 総蛋白 5.4 g/dl CEA 3.6 A-FP 50ng/ml 以下動脈ガス分析では，PO_2 97.7 mmHg PCO_2 37.5 mmHg pH 7.431 HCO_3 24.9 mEq/L B. E. 1.5 mEq/L

EKG：80/分 NSR V_1～V_4 にT波の逆転を認めるが，ST 低下はない RBBB あり．

胸腹部単純X線像：特に異常を認めず．

注腸X線検査所見：直腸から上行結腸までは異常所見認めず．盲腸下方に，約 3×2 cm の半球状の陰影欠損像を認める．辺縁は柔かく，粘膜下腫瘍様の像である．虫垂は造影されず，回腸への逆流も圧迫にても，不良である(図1，2)．

CT スキャン像：呼吸性移動激しく，回盲部腫瘤は同定されず．

手術所見：気管内挿管による全身麻酔下のもとで，右傍腹直筋切開にて開腹した．腹腔内には，前回手術の為の軽度の癒着は認めるものの，腹水はなく，また肝臓，腹膜等への胃癌の再発は認めない．Schnitzler 転移も認めない．虫垂は，著明に緊満し，その先端は骨盤腔へ向っているが，特に癒着はなく，炎症所見も認めない．根部は，盲腸内へ重積している．腫瘍の表面は，平滑である（図3）．

CEA 高値である事も考慮し，回盲部切除術を施行し，腹壁創を1次的に閉鎖し，手術を終了した．

術后経過：良好で，術后1カ月にて全治退院す．

摘出標本

肉眼的所見：(図4）虫垂は，7.9×3.2×2.9 cm 重量は約 100 g．嚢腫を形成し，表面は平滑，根部は盲腸に重積しているが，盲腸との交通は認めない．割面は単房性で，壁は菲薄化し内容は白色混濁，1部透明のゼリー状の液で充満していた．細菌検査は陰性であった．

組織学的所見：嚢腫壁は薄く，虫垂の粘膜は消失し，間質には，細胞浸潤も認める．内腔には，粘液貯留を認める（図5）．

図3　術　中　写　真

考　　察

虫垂粘液嚢腫は，1842年，Rokitansky[18] によりHydrops processus vermiformis として最初に報告された，比較的，稀な疾患である．その成因として，Kalmon[10] は，

(1)　虫垂 Gerlach 弁口の狭窄の進行

(2)　内容が無菌であること

(3)　粘液産生が持続していること

をあげている．実験的には，安藤[3] は，家兎の虫垂根部を結紮し，嚢胞形成に成功し，Elbe[8] も，それに加え虫乗の静脈，リンパ流を障害し，嚢胞形成に成功している．同じく Berry[4] もウサギで，ほぼ同様の実験事実を報告しているが，Phemister[16] は，犬における同様の実験にて，嚢腫形成を，しえなかったと報告している．臨床的な虫垂内腔閉塞の原因としては，虫垂の炎症疾患，加令，奇形，周囲からの圧迫等が，あげられている．

嚢胞の形状は，腸詰様，バナナ様，西洋梨様と，さまざまであるが，ほとんどが単房性で，多房性は，ま

図4　摘　出　標　本

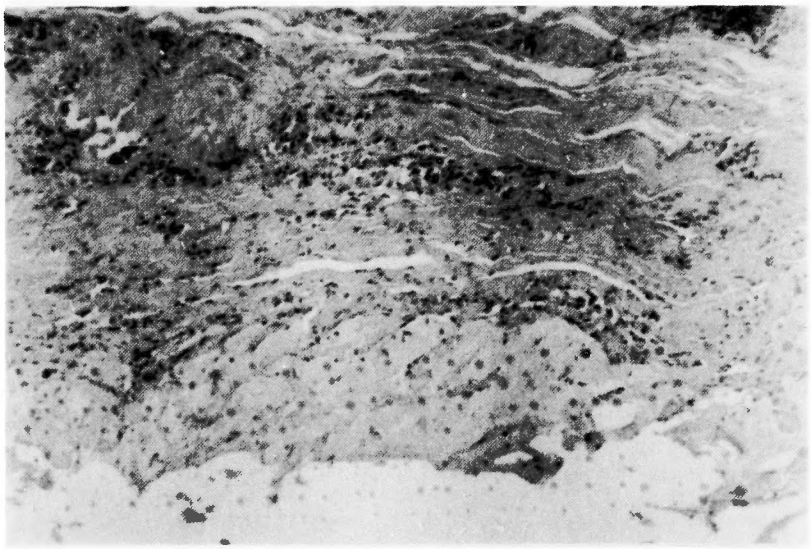

図5　組　　織　　像

れである．重量では，4500 g とこ巨大な報告例[14]もある．内容は，無色透明，淡黄色が多く，性状は粘液性，膠様性で，細菌学的には，無菌である．病理組織学的には，虫垂粘膜上皮は，多くの場合，萎縮又は，欠損し，慢性炎症等の所見も認める事が多い．Aho[1] は，組織学的に4群に分け，その予後との関係について発表している．それによれば，悪性浸潤性で，仮性腹膜粘液腫を併発するもの，又は卵巣の粘液性嚢胞性腺腫を合併したものは，それぞれ予後不良とされている．

次に，その発生頻度は，剖検例では，Elbe の0.3%，Castle[5] の0.2%と報告されている．また虫垂切除例では，Collins[6] らは，50,000例で112例（0.2%），Woodruff[21] は，43,000例で136例（0.3%）及び Schmutzer[19] は，8699例で32例（0.4%）と，報告している．また同じ Schmutzer の報告によれば，切除された虫垂8699例のうち，101の虫垂腫瘍を認め，虫垂粘液嚢腫は，そのうち，カルチノイドの43例に次ぐものである．発生年令は，40才以上に多い様であるが，男女差では，日本ではやや男性に多いとされている．

虫垂粘液嚢腫の重積例は，本邦で10数例の報告[20]とされているが，諸外国においても，30例内外と，その報告は少ない．Douglas[7] らの27例の重積例の検討では，その症状として，慢性の腹痛(68%)，回盲部腫瘤(40%)，肛門出血（21%）その他，腹満，嘔吐，下痢などが，認められている．X線学的診断としては，腹部単純写真での回盲部の石灰化像[15]により，疑がわれる事があるが，多くの場合は，注腸造影が有用[9]となる．その他，最近では，上腸間膜動脈造影[13]，大腸ファイバースコピー[17]，超音波[11]，CT スキャン[12] 又は，ガリウムシンチグラフィーによる回盲部の集積像[2] 等により，より適格な術前診断の試みもなされているが，いまだ虫垂炎，盲腸周囲炎，腹腔内腫瘍等と術前に誤まれる場合も多い．

治療は，早期の嚢腫完全摘出術を行なうべきであり，放置しておけば，腹膜偽粘液腫，絞扼性イレウス，悪性化，重積症等の合併症をおこす危険性がある．悪性化し，局所浸潤等のある場合は，右半結腸切除も考慮されるか，リンパ節転移は，おこさないとする報告が多い[13]．

結　　語

我々は，盲腸に重積した虫垂粘液嚢腫の1例を経験したので，若干の文献的考察を加えて，ここに報告した．

参 考 文 献

1) Aho AJ: Benign and malignant mucocele of the appendix. Acta Chir Scand **139**: 392-400, 1973.
2) Alpert L and Friedman R: Gallium scintigraphy demonstration of an appendiceal mucocele: A proposed mechanism of uptake. Clin Nucl Med **6**: 378-379, 1981.
3) 安藤美一：虫垂粘液嚢腫の実験的研究．日本臨床外科学雑誌 **29**: 992, 1929.
4) Berry RJA: The pathology of the vermiform appendix. Journal of Pathology and Bacterio-

logy, **3**: 160–175, 1896.
5) Castle: Cystic dilatation of the vermiform appendix. Ann Surg **61**: 582, 1915.
6) Collins DC: A study of 50,000 specimens of the human vermiform appendix. Surg Gynecol Obstet **101**: 437–445, 1955.
7) Douglas NJ, Cameron DC, et al: Intussusception of a mucocele of the appendix. Gastrointest Radiol **3**: 97–100, 1978.
8) Elbe: Appendixcyste und Divertiekel. Burn's Beiter Z Klin Chir, **64**: 1024, 1909.
9) Euphrat EJ: Roentgen features of mucocoele of the appendix. Radiology **48**: 113–117, 1947.
10) Kalmon EH and Winningham EU: Mucocoele of the appendix. Amer J Roentgenol **72**: 432–435, 1954.
11) Li YP, Morin ME, et al: Ultrasound findings in mucocele of the appendix. J Clin Ultrasound **9**: 406–408, 1981.
12) Lund G and Lien HH: Computed tomography of appendiceal mucocele and peritoneal pseudomyxoma. Europ J Radiol **2**: 88-89, 1982.
13) Mark K and Friedman IH: Mucocele of the Appendix. Dis Col & Rect **22**: 267–269, 1979.
14) 松田泰次，他：巨大な虫垂粘液嚢胞の1例．外科診療 **21**: 95–101, 1979.
15) Ogilvie HH: Pseudomyxomatous cyst of the appendix with calcification of walls: report of case. JAMA **64**: 657–658, 1915.
16) Phemister DB: Pseudomucinous cyst of the appendix. JAMA **64**: 1834–1836, 1915.
17) Ponsky JL. An endoscopic view of mucocele of the appendix. Gastrointest Endosc **23**: 42. 1976.
18) Rokitansky: Beitrage zur erkrankungen der wurmfortsazentzündung. Wien Med Press **26**: 428, 1866.
19) Schmutzer KJ: Tumors of the appendix. Dis Col & Rect **18**: 324–331, 1975.
20) 高橋日出雄，他：虫垂粘液嚢腫の重積症を合併した1例．臨外 **6**(5): 861–864, 1981.
21) Woodruff R and McDonald JR: Benign and malignant cystic tumours of the appendix. Surg Gynecol Obstet **71**: 750–756, 1940.