馬蹄鉄腎に合併した腎細胞癌の1例

伊夫貴直和[1]，上原　博史[3]，小村　和正[1]
小山　耕平[1]，稲元　輝生[1]，瀬川　直樹[1]
辻　　求[2]，東　　治人[1]，勝岡　洋治[1]
[1]大阪医科大学泌尿生殖・発達医学講座泌尿器科学教室
[2]大阪医科大学付属病院病院病理部，[3]済生会中津病院泌尿器科

RENAL CELL CARCINOMA IN A HORSESHOE KIDNEY: A CASE REPORT

Naokazu Ibuki[1], Hirofumi Uehara[3], Kazumasa Komura[1],
Kouhei Koyama[1], Teruo Inamoto[1], Naoki Segawa[1],
Motomu Tuji[2], Haruhito Azuma[1] and Yoji Katsuoka[1]
[1]*The Department of Urology, Osaka Medical College*
[2]*The Department of Pathology, Osaka Medical College*
[3]*The Department of Urology, Saiseikai Nakatsu Hospital*

A 59-year-old man visited another hospital with a chief complaint of malaise. Radiological examinations revealed a renal cell carcinoma associated with horseshoe kidney. He was referred to our hospital. The patient was successfully treated with open partial nephrectomy following isthmus division. Histological findings exhibited grade 2, pT1a, clear cell type, renal cell carcinoma. He is free of disease at twelve months after the operation.

(Hinyokika Kiyo **55**: 611-613, 2009)

Key words: Horseshoe kidney, Renal cell carcinoma

緒　　言

馬蹄鉄腎は先天的腎奇形の中では比較的よくみられる．馬蹄鉄腎の解剖学的特徴から尿路感染症，尿路結石症の発症は良く知られているが，腎細胞癌の発生は比較的稀である．今回われわれは馬蹄鉄腎に合併した腎細胞癌の1例を経験したので文献的考察を加えて報告する．

症　　例

患者：59歳，男性．

主訴：全身倦怠感

既往歴：特記すべきことなし

現病歴：2007年10月全身倦怠感を主訴に近医内科受診．腹部CTで馬蹄鉄腎および右腎腫瘤を指摘され同院泌尿器科に紹介．その後，同年11月27日加療目的に当科紹介となった．

身体所見：身長169.1 cm，体重68.3 kg，体温36.3°C，血圧 142/92 mmHg，脈拍67/分，体格は中等度であり，胸・腹部に異常所見を認めず，Rovsing徴候も認めなかった．

血液検査：血液一般検査および血液生化学検査ともに異常を認めなかった．

画像検査：腹部～骨盤部造影CT（Fig. 1 A，B）では腎下極で癒合する馬蹄鉄腎および右腎上極に不均一に造影される 4.0×3.5×3.0 cm の腫瘤陰影を認めた．また，3-D CT（Fig. 2）では右腎動脈および左腎動脈はそれぞれ1本（→），峡部への支配動脈は大動脈より直接分岐しており峡部の後面より流入していた（⇨）．

以上より馬蹄鉄腎に発生した右腎癌（T1aN0M0・stage I）と診断し，2008年2月7日峡部離断術および右腎部分切除術を施行した．

手術所見：腹部正中切開より腹腔内に到達し，上行結腸外側の腹膜を切開し後腹膜腔に到達した．腎峡部を露出させた後，峡部後面を大動脈から直接流入する動脈を損傷しないように慎重に剥離を行った．流入血管を結紮切断した後に峡部の離断を行った．流入血管と峡部の距離が非常に短かったため，処理に時間を要した．その後右腎上極の腫瘍辺縁から 10～15 mm の正常腎組織を含めて腎阻血鉗子を用い切除部への血液の流入を遮断した上で腎部分切除を施行した．手術時間は365分，出血量は 980 ml で自己血 800 ml を使用した．

病理組織検査：細胞質の淡明な腫瘍細胞が索状あるいは腺管状配列を呈し増殖しており（Fig. 3），clear

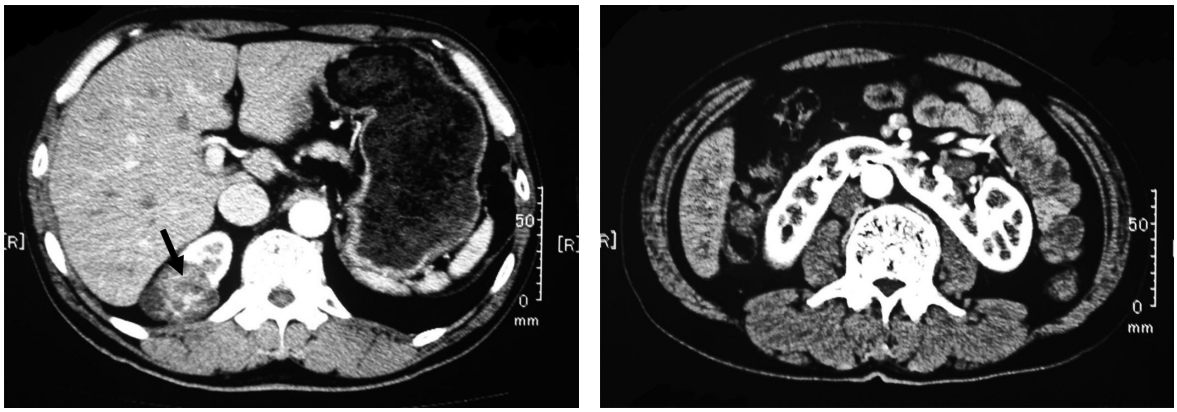

A　　B

Fig. 1. Computed tomography revealed a horseshoe kidney and a heterogeneous mass in the right kidney.

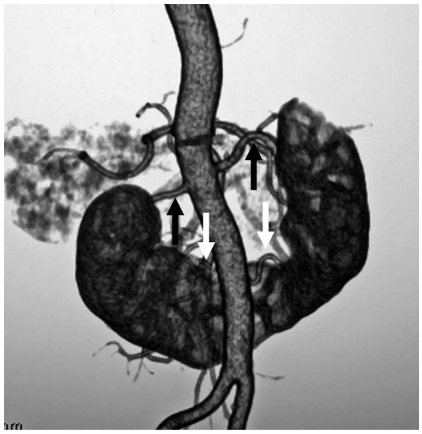

Fig. 2. 3-D Computed tomography revealed bilateral renal artery (→) and aberrant artery to isthmus (⇨).

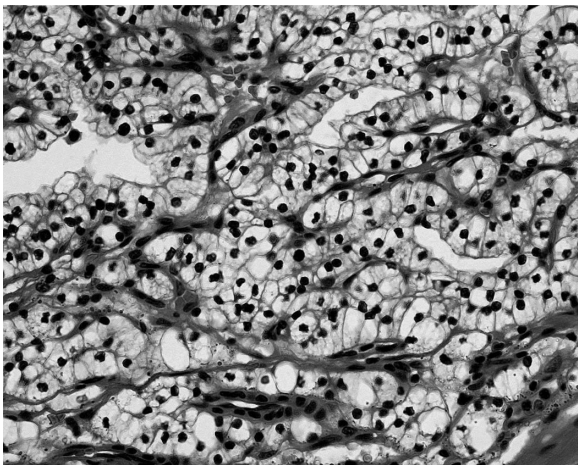

Fig. 3. Microscopic appearance of the renal tumor (HE ×400).

cell carcinoma，pT1aN0M0，INFα，v(−)，G2 と診断された．

経過：術後経過良好で2008年 2 月24日退院となった．術後は後療法を施行せず経過観察しており現在術後12カ月を経過しているが，再発や転移を認めていない．

考　　察

馬蹄鉄腎は400人に 1 人の割合で発生するとされており，男性は女性に比べて 2 倍多いとされている[1]．また，泌尿器科疾患（腎盂尿管移行部狭窄症，膀胱尿管逆流症，尿路結石症・停留精巣など）の合併の頻度が高く，悪性腫瘍では腎盂腫瘍や Wilms 腫瘍が正常人に比較して発生率が高い傾向にあるとされ，腎細胞癌に関しては正常腎と発生率に差がないとされている[2,3]．七条ら[4]が集計した46例にわれわれが文献上検索しえた20例と自験例を加えた本邦67例の報告例について検討した．平均年齢は57.5歳，性別では男性49例，女性18例と男性に多く認めた．患側では左34例，右が24例，峡部発生は 9 例であった．

主訴は血尿が20例，腹部腫瘤が12例，側腹部痛が12例，その他10例，無症状19例であった．治療については半腎摘除術が60例，腎部分切除術 6 例，腫瘍核出術が 1 例と腎半摘除術が大半であり自験例のように腎部分切除術が施行された症例は少なく，また峡部離断および部分切除の両方を行った報告は非常に稀である．

今回，馬蹄鉄腎の臨床症状がないにも関らず，腎部分切除術のみではなく峡部離断術を施行した理由としては，局所再発した場合の再手術に際して癒着によって峡部の処理が困難になることが予想されたためである．腎部分切除が施行された症例を Table 1 に示した．7 例の中で腫瘍の患側は左が 3 例，右が自験例の 1 例のみ，峡部中央が 3 例であった．病期分類（腎癌取り扱い規約［第 3 版］に準拠する）は峡部中央に発生した 2 例が不明であるがその他の 5 例は stage I であった．近年健康診断や画像診断の普及に伴い偶発癌が増加しており，low stage の症例が増加している[5]．自験例のように腫瘍径が 4 cm 以下で外方突出型の腫瘍では腎部分切除術の施行が腎機能温存の目的からも望ましいと考えられた．また，近年の報告では腹腔鏡

Table 1. Reports on the renal cell carcinoma associated with a horseshoe kidney operated with partial nephrectomy

No	発表者	年度	年齢	性別	主訴	患側	病期分類	予後
1	吉田	1957	51	女	腹部腫瘤	峡部中央	不明	不明
2	平井	1991	43	男	側腹部痛	峡部中央	不明	不明
3	鈴木	1991	43	男	血尿	峡部中央	Stage I	不明
4	松本	1995	64	女	超音波検査	左	Stage I	不明
5	室田	2001	53	女	超音波検査	左	Stage I	不明
6	巽	2001	53	女	超音波検査	左	Stage I	不明
7	自験例	2008	59	男	全身倦怠感	右	Stage I	生存

手術による峡部離断術およびその後の腎摘除術の報告もみられている[6]．手術成績では開腹手術と同等の成績を収めており，安全かつ低侵襲な治療として今後のさらなる普及が期待される．馬蹄鉄腎に対する手術加療に際しては，術前の血管走行の把握が重要である．以前は血管造影検査が重要とされていたが，画像診断の進歩によって 3-D CT や MR-angiography での血管走行の把握が可能となっている．

自験例においても術前の 3D CT で左右の腎および峡部への血流が確認でき安全な手術の施行が可能となった．馬蹄鉄腎の動脈支配は，Kollin ら[7]の報告で 1）左右 1 本ずつ大動脈から分岐するもの，2）大動脈から左右と峡部に流入するもの，3）左右と峡部にある数本のうち，一部が総腸骨，内腸骨，下腸間膜動脈あるいは正中仙骨動脈から分岐するものと 3 つの分類がされている．本症例では 3D CT で左右の腎動脈が大動脈から 1 本ずつ流入し，峡部への血管は大動脈から直接流入しており 2）の分類に相当する血管の走行であった．再発および予後については，長期観察の報告がなく不明であるが正常腎と同様で病理組織所見や病期分類によると考えられた．

結　　語

馬蹄鉄腎に合併した腎細胞癌の 1 例を経験したので，若干の文献的考察を加えて報告した．

文　　献

1）Stuart BB, Alan DP and Alan BR : Anomaries of the upper urinary tract. In : Campbell's urology. Edited by Walsh PC, Retik AB, et al. 8th ed Vol 1, pp 1903, Saunders, Philadephia

2）Buntley D : Malignancy associated with horseshoe kidney. Ulology **8** : 146-148, 1976

3）Smith-Behn J and Memo R : Malignancy in horseshoe kidney. South Med J **81** : 1451-1452, 1988

4）七条武志，桧垣昌夫，五十嵐 敦，ほか：馬蹄鉄腎に合併した腎細胞癌に 1 例．泌尿器外科 **17**：359-363，2004

5）5）村石康博，西尾礼文，奥村昌央，ほか：偶発腎細胞癌の臨床的検討．泌尿器外科 **14**：1373-1378，2001

6）Kitamura H, Tanaka T, Miyamoto D, et al. : Retroperitoneoscopic nephrectomy of a horseshoe kidney with renal-cell carcinoma. J Endourol **17** : 907-908, 2003

7）Kolln CP, Boatman DL, Schmidt JD, et al. : Horseshoe kidney : a review of 105 patients. J Urol **107** : 203-204, 1972

(Received on March 11, 2009
Accepted on May 14, 2009)