〔泌尿紀要31巻1号
1985年1月〕

腎嚢腫と腎腫瘍の合併2症例

神戸市立西市民病院泌尿器科（医長：鎌田日出男博士）
鎌田　日出男
下村　隆之
小浜　常昭*

CO-EXISTENCE OF RENAL CYST AND TUMOR: REPORT OF TWO CASES AND A REVIEW OF THE LITERATURE

Hideo KAMADA, Takayuki SHIMOMURA
and Tsuneaki OBAMA
From the Department of Urology, Kobe West Municipal Hospital
(Chief: H. Kamada, M. D.)

We report on two patients with renal cyst and tumor in the same kidney.

Despite the diagnosis of benign renal cyst obtained by radiological investigation, one case proved to be malignant at surgical exploration. The other patient was diagnosed to have renal cyst and tumor in the same kidney preoperatively.

Co-existence of renal cyst and tumor is considerably rare. Thirty four cases collected from the Japanese literature, including our two cases, are reviewed and discussed.

Key words: Co-existence, Renal cell carcinoma, Renal cyst, Ambiguous renal cyst

緒　言

腎病変はその解剖学的な位置のため，診断が困難であったが，最近の画像診断装置の進歩により，確定診断が比較的容易におこなわれるようになった．とくに嚢腫状病変も，日常比較的多く経験されるようになり，その処置も非手術的，保存的におこなわれる傾向が強くなった．腎嚢腫の多くは良性であるが，まれに悪性病変を合併していることがある．最近著者は腎嚢腫と腎腫瘍の合併症例を2例経験したので報告する．なお，腎腫瘍の病理学的事項は腎癌取扱い規約[1]に準じている．

症　例

症例1

患者：50歳，男子，会社員

初診：1982年10月4日

主訴：無症候性血尿

既往歴：23歳，胸部結核
46歳，痛風

家族歴：特記事項なし

現病歴：1979年右側腹部に一過性疼痛出現するも放置．1982年9月26日，なんら誘因なく無症候性血尿が出現し近医受診し入院．諸検査で右腎の異常を指摘され当科紹介され，10月4日受診．精査治療のため10月9日入院．

現症：体格中等度，栄養普通．眼瞼結膜に貧血，黄疸なし．胸部理学的所見に異常なし．腹部は平坦，軟で圧痛なし．左右腎下極を触知．尿管走行部，膀胱部，外性器，前立腺に異常を認めず．血圧100/80 mmHg，脈拍は1分間78整．

入院時検査成績：血沈：1時間値 4 mm，2時間値 12 mm．末梢血液：RBC $523\times10^4/mm^3$，Ht 47.5%，Hb 16.1 g/dl，WBC 9,100/mm^3，分画好中球67%，好酸球0%，好塩基球1%，リンパ球27%，血小板28.4

*現：岡山大学医学部泌尿器科学教室

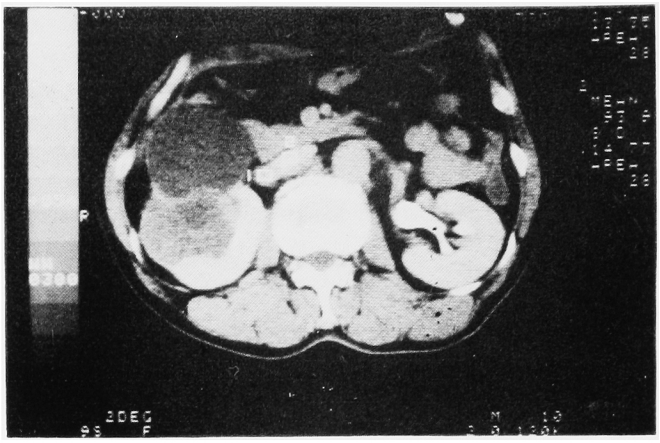

Fig. 1. Contrast enhanced CT scan reveals water density cysts at the upper pole of the kidney.

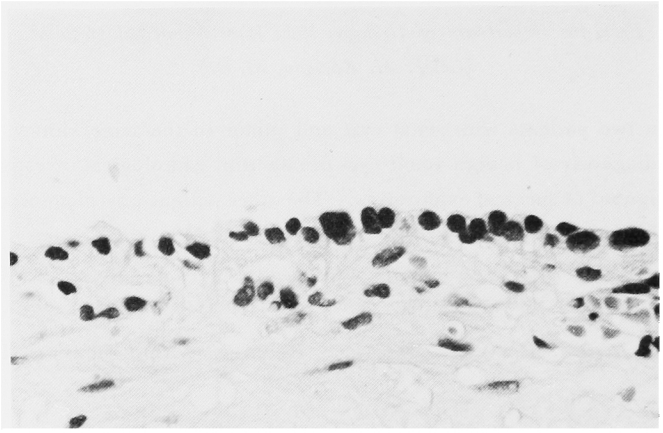

Fig. 2. Photomicrograph of the excised cyst wall reveals malignant epithelial lining.

$\times 10^4/mm^3$. 血液生化学血：清総蛋白 6.5 g/dl, A/G 1.94, Na 132 mEq/L, K 3.7 mEq/L, Cl 107 mEq/L, GOT 11 mU/ml, GPT 6 mU/ml, ALP 131 mU/ml, LDH 206 mU/ml, BUN 7.0 mg/dl, creatinine 1.3 mg/dl, 尿酸 6.2 mg/dl, CRP (−), FBS 84 mg/dl. 出血時間 1 分30秒，凝固時間13分以内. CEA 2.6 ng/ml, Ferritin 130 ng/ml, β_2-microglobulin 1.3 mg/L. 尿所見：酸性，蛋白（卅），糖（−）. 尿沈渣：RBC 1〜2, WBC 1〜2. 尿細胞診：class 1（2回），class 2（2回）.

X線学的検査所見 胸部 X-P に異常なし. KUB にて結石陰影を認めず. DIP，右 RP にて右上腎杯の変形と腎盂の下方への圧排を認む. 腹部大動脈造影を試みたが，血管カテーテルの位置が不適切であったため，明瞭な像を得られなかった. 腹部 CT では，右腎上極に多房性嚢腫あり. 房間組織および嚢腫底部の一部に造影剤による増強効果あり. 嚢腫と腎実質の境界は sharp で smooth (Fig. 1).

入院後蛋白尿は消失し，放射線学的に悪性所見に乏しく，右腎嚢腫と診断. しかし血尿の既往，腎盂の圧排所見，および CT 所見の一部に悪性病変の可能性があることより1982年11月 9 日，全麻下に嚢腫壁切除術施行.

手術所見：右腰部斜切開にて後腹膜腔に達す. 右腎上極〜中部に薄い壁を有する嚢腫があり，周囲脂肪組織と軽度癒着. 嚢腫液は大部分茶褐色漿液性であったが，一部血性. 嚢腫壁は底部に向かうにつれ肥厚し血管に富んでいたが，一部凸凹不整の茶褐色の軟弱組織が存在. 当院の病理医は非常勤で，凍結病理検査ができなかったこと，およびほかの諸検査で異常成績が少なかったことより，壁切除にて創を閉じた.

病理組織学的所見：嚢腫液の LDH 500 mU/ml

と高値．嚢腫底部組織中に淡明な胞体を有した腫瘍細胞が管状，または充実性に増殖．組織学的細胞型は淡明細胞亜型．また嚢腫壁の一部にも悪性像あり（Fig. 2).

以上より右腎嚢腫に合併した腎細胞癌と組織診断され，同年11月22日右腎摘除術施行．腎門部にリンパ節の腫大なし．嚢腫壁底部はほとんど壊死に陥っており，被膜および周囲組織への浸潤も認められなかった．Robson の stage 分類では stage I と考えられた．

Low stage のため術後化学療法を施行せず．12月17日退院後，外来で Medroxy progesteron acetate 40 mg/day 投与中．

症例 2

患者：59歳，男性，熔接工

初診：1983年1月14日

主訴：右下腹部の有痛性腫瘤

既往歴：55歳より肺気腫，気管支喘息にて内科治療中

家族歴：特記事項なし

現病歴：1982年1月より肺気腫，気管支喘息にて当院内科に入院．同年10月頃より右下腹部に有痛性腫瘤出現．諸検査にて右腎異常を認めたため，1983年1月14日当科外来受診．同年1月17日精査治療のため当科へ転科．

現症：体格中等度，栄養普通．顔面軽度紅潮．眼結膜に貧血，黄疸なし．胸廓扁平狭少，聴診にて呼吸音の鋭利化あり．右下腹部臍下4横指にピンポン球大腫瘤触知．表面平滑，弾性硬で可動性良好．左腎下極触知．尿管走行部，膀胱部，外性器，前立腺に異常を認めず．血圧 104/74 mmHg，脈拍は1分間84整．

入院時検査成績：血沈：1時間値 10 mm，2時間値 18 mm．末梢血液：RBC $520\times10^4/mm^3$, Ht 50.0%, Hb 16.2 g/dl, WBC $5,000/mm^3$，分画好中球58%，好酸球5%，好塩基球0%，リンパ球36%，血小板 $22.4\times10^4/mm^3$．血液生化学：血清総蛋白 5.8 g/dl, A/G 1.58, Na 141 mEq/L, K 3.9 mEq/L, Cl 108 mEq/L, Ca 4.5 mEq/L, GOT 1.9 mU/ml, GPT 22 mU/ml, ALP 114 mU/ml, LDH 244 mU/ml, BUN 10.1 mg/dl, creatinine 1.5 mg/dl, 尿酸 3.6 mg/dl, FBS 66 mg/dl. PSP：15分値23.2%，120分値 57.2%．出血時間1分30秒，凝固時間13分以内．CEA 1.0 ng/ml, Ferritin 350 ng/ml, β_2-microglobulin 1.7 mg/L．尿所見・酸性，蛋白（－），糖（－）．尿沈渣：RBC（－），WBC 0～1．尿細胞診 class I（1回）．

X線学的検査：胸部 X-P に転移像なし．KUB にて結石陰影認めず．DIP にて右腎は位置が低いが，腎盂の変形なし．注腸造影にて腫瘤は結腸外，Flexura hepatica 部に位置するが，結腸粘膜に異常なし．腹部大動脈造影にて腫瘤部に一致した腫瘍血管像は認められないが，右腎下極に側副静脈あり．下大静脈造影にて異常所見なし．腹部 CT では，右腎下極に内部構造不均一で cyst および necrosis をともなった tumor があり，一部下大静脈壁に接していた．

以上より右腎嚢腫に合併した腎腫瘍と術前診断．気管支喘息，肺気腫があり，下大静脈壁への癒着も考えられることより，右腎部に Liniac 3,000 rad 術前照射した．1983年4月19日全麻下に経腰的右腎摘除術施行．

手術所見：右腎下極腫瘤部は周囲と軽度癒着．また腎下極内側は下大静脈壁と軽度癒着していた．腎門部のリンパ節腫大は認めなかった．

摘除標本：腎は 3.5×6×3 cm，170 g．下極に大小さまざまな嚢腫が集簇し，一塊となって膨隆し突出（Fig. 3)．しかし同部の線維被膜は smooth に剝離できた．割面で蜂巣状の嚢腫と腫瘍が混在していた．

病理組織学的所見・腫瘍細胞は cystpapillary あるいは papillary に増殖し，多くの cyst を形成．組織学的細胞型は顆粒細胞亜型で Grade 1（Fig. 4)．capsular invasion あるも renal vein invasion 認めず．Robson 分類 stage II と考えられた．

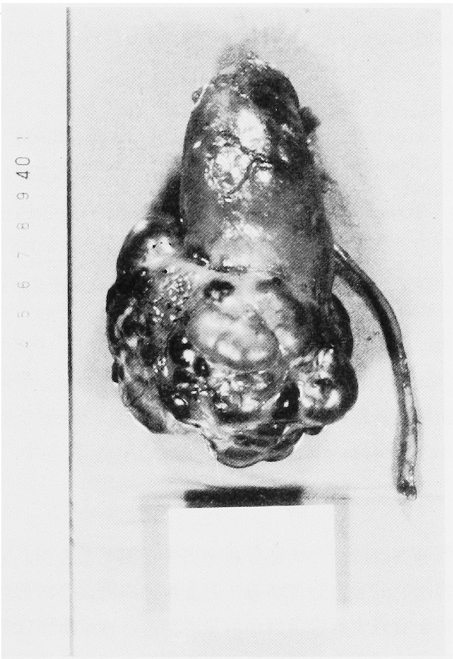

Fig. 3. Gross specimen demonstrates small cysts at the lower pole of the right kidney.

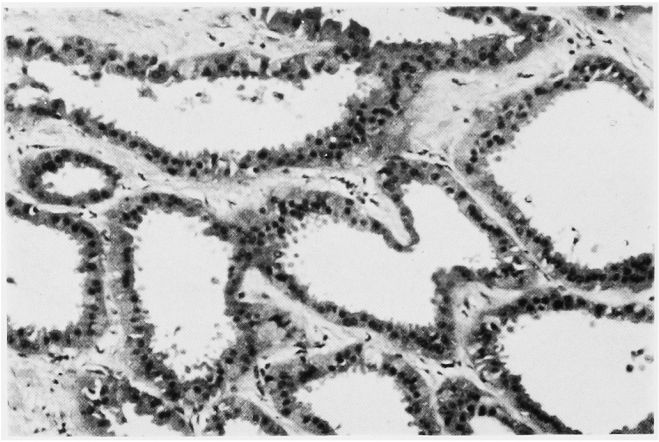

Fig. 4. Photomicrograph demonstrates papillary adenocarcinoma.

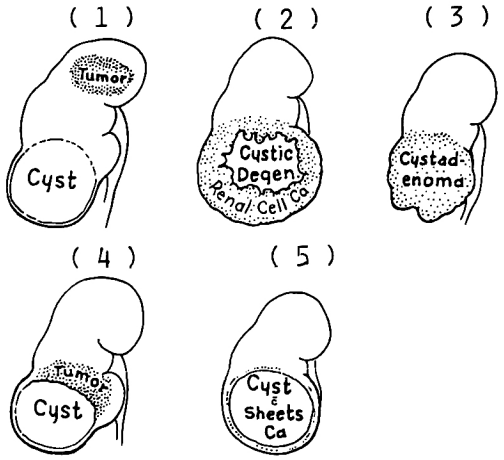

(from Kaiser, T.F. et al　J. Urol. 1967)

(1) Renal serous cyst with an incidental but not closely related renal cell carcinoma.
(2) Renal cell carcinoma with cystic degeneration.
(3) Cystadenoma of the kidney.
(4) Tumor at or adjacent the base of a cyst.
(5) Cyst with sheets of carcinoma within the cyst wall.

Fig. 5. Co-existence of renal cyst and tumor

術後経過順調で1983年5月30日退院．外来で Medroxy progesteron acetate 40 mg/day 投与中．

考　　察

腎腫瘍は，その大部分が充実性腫瘍であるが，まれに嚢腫病変を有している[2]．また逆に腎嚢腫に悪性新生物を合併する報告例が散見される．Walsh[3] は1951年文献上蒐集した腎嚢腫500症例以上のなかに，7％の悪性腫瘍を認めている．Emmett ら[2] は1963年外科的検索のおこなわれた腎嚢腫438例中10例（2.3％）に腫瘍の合併を認めた．本邦では森田ら[4] が1977年，腎嚢腫の外科的検索中の腎腫瘍の合併頻度を3.3％，4.3％と報告．さらに腎嚢腫液が血性の場合の悪性病変合併率は高く25～31％と報告されている[5]．

腎嚢腫と腎腫瘍の合併様式について，Gibson[6] は1954年4型に分類しているが，Kaiser ら[7] は1967年5型に分類（Fig. 5）．Levine ら[8]は1型8例（rare）2型24例（common），3型1例（rare）4型1例（rare）でいわゆる Kaiser の5型に遭遇しなかったと報告．いっぽう本邦藤永ら[9] の分類可能な18症例では，1型6例，2型3例，3型5例，4型3例，5型2例である．各報告でばらつきがあるのは，3型が cystic degeneration の進行したもの，tumor regression のあるもの，残存悪性腫瘍1％以下のごとき腫瘍の消腿したものなどと混同されているためと思われる[2,4]．

本邦における腎嚢腫と腎腫瘍の合併症例については1982年藤永ら[9] が26例を集計検討している．以上の症例に1981年以降の報告6例[10-14]，および自験2例を加えると計34例になる（Table 1）．以下これら34例について検討を加えた．

年齢は19歳より71歳におよび平均年齢は47.8歳．性別では男性25例，女性8例で男女比3　1．患側は右側19例，左側15例と右側にやや多い．

主要症状は血尿13例，腹部腫瘤13例，腹部痛7例．嚢腫内容について記載のある28例では，血性もしくは凝血塊17例，漿液性11例．また術前に嚢腫と診断された症例は9例（26.5％）で術前診断の困難さを示している．

腎の space-occupying lesion，とくに嚢腫状病変のX線学的診断は，最近の診断技術の進歩により，非

Table 1. Co-existence of renal cyst and tumor: Reported cases from 1981 through 1984

	報告者	年齢	性	患側	主要症状	嚢腫内容	術前診断	腫瘍の種類	Kaiser 分類による型
27	山本 (1981)	61	男	左	左上腹部腫瘤	—	左腎細胞癌	腎細胞癌	3
28	田中 (1983)	52	男	左	左側腹部痛	黄色清澄	左腎単純性嚢胞と左腎腫瘍	淡明細胞亜型	1
29	近藤 (1984)	53	男	右	右腰部痛	暗赤色	石灰化を伴う腎腫瘍	淡明細胞癌	2
30	近藤 (1984)	47	男	左	体重減少	暗赤色	石灰化を伴う左腎腫瘍	淡明細胞癌	2
31	加藤 (1984)	40	男	左	—	暗赤色の血液	左腎腫瘍	淡明細胞癌	2
32	田中 (1984)	34	男	右	右側腹部痛		—	混合型	2
33	自験例 (1984)	50	男	右	無症候性血尿	漿液性一部血性	右腎嚢腫	淡明細胞亜型	4 or 5
34	自験例 (1984)	59	男	右	有痛性腫瘤	漿液性	右腎腫瘍と腎嚢腫	顆粒細胞亜型	3

侵襲的に正確におこなえるようになった[15,16]．嚢腫病変の鑑別には cyst aspiration の分析，とくに cytology の有用性が高いといわれている[10,18]．また CT scan でも contrast enhancement を併用し診断率が向上している[19,29]．Marshall[22] は nephrotomography, sonography, cyst aspiration, renal scan, arteriography, CT scan を併用すると，95～97％の診断率が得られると述べている．

しかし上記X線学的診断の進歩にもかかわらず，診断不明瞭患者が少数例存在し，それが悪性病変と関連していることがある．Lang[15] は1977年，腎の asymptomatic space-occupying lesion を有する940症例をX線学的に検索したが，2.3％が診断不可能であったと報告．Ambrose ら[21]は1977年 presumed renal cyst 55例を外科的に検索し，5例（9.1％）に悪性腫瘍を認めたとし，Marchall[22] は1983年不明瞭腎嚢腫22症例を外科的に検索し，9例に腎細胞癌を発見したと報告している．

本症における X 線学的検索の問題点として sonography では 3 cm 以下の腫瘍の描出は信頼できないといわれている[21]．また cyst aspiration の cytology で false positive, false negative が報告されている[22]．血性嚢腫液症例でも，悪性病変のない良性嚢腫の場合がある[5,22]．CT scan では，腎病変が腎前面および後面の腎辺縁に位置していれば診断が容易であるが，ほかの部位では困難なことがある[23]．また病変部の attenuation factor が嚢腫と固型腫瘍の中間の場合も困難といわれている[23]．partial volume effects のため，第3世代 CT scanner でも直径 5 mm 以下の小腫瘍の描出が困難となる場合がある[20]．結核，腎腫瘍，黄色肉芽腫性腎盂腎炎のごとき炎症性病変は嚢腫性要素を有しており，X線学的解釈がむつかしい場合もある[22]．

末確定腎嚢腫病変を有する患者の処置，治療に関しては，いまだに議論の別れるところである．組織学的診断根拠が得られることより，手術危険性の少ない患者に対しては，外科的検索が推奨される[9,21~24]．外科的検索の際，嚢腫周囲や辺縁でなく，底部実質側を注意深く観察し，深く biopsy することが勧められている[22]．

結　　語

腎嚢腫と腎腫瘍の合併2症例について報告した．第1例は50歳男性，右腎嚢腫と術前診断したが，病理組織学的検索により悪性病変の合併を認めた．第2例は59歳男性，右腎嚢腫と腎腫瘍の合併と術前診断し，手術を施行した．現在までの本邦報告例に自験例をあわせて，本症の統計的観察をおこなった．

稿を終えるにあたり，御校閲頂いた岡山大学医学部泌尿器科学教室　大森弘之教授に深謝致します．また，種々御教示，御助言頂いた同大学第2病理学教室　堤　啓助教授，当院外科　清水　孝部長，放射線科　近藤健爾部長，内科　姫井　成医長に感謝致します．

本論文の要旨は第177回日本泌尿器科学会岡山地方会において発表した．

文　　献

1）腎癌取扱い規約，日本泌尿器科学会，日本病理学会，日本医学放射線学会，第1版．金原出版株式会社，東京，1983

2）Emmett JL, Levine SR and Woolner LB：Co-existence of renal cyst and tumor：Incidence in 1,007 cases. Brit J Urol **35**：403～410, 1963

3）Walsh A：Solitary cyst of the kidney and its relationship to renal tumor. Br J Urol **23**：769～773, 1951

4）森田　勝・岩尾典夫・黒田治朗・紺屋博暉：同一腎に共存した腎嚢胞と腎細胞癌の1例．泌尿紀要 **23**：769～773, 1977

5）Jackman RJ and Stevens GM　Benign hemorrhagic renal cyst. Nephrotomography, renal arteriography, and cyst puncture. Radiology **110**：7～13, 1974

6）Gibson TE：Interrelationship of renal cyst and tumor. J Urol **71**：241～252, 1954

7）Kaiser TF, Hodson JM, Siebel RE, Albee RD, Farrow FC and McMahon JJ：Evaluation of asymptomatic renal masses by selective renal angiography and percutaneous needle puncture：A preliminary report. J Urol **98**：436～443, 1967

8）Levine SR, Emmett JL and Woolner LB　Cyst and tumor occuring in the same kidney. J Urol **91**：8～9, 1964

9）藤永卓治・深谷俊郎・上門康成：同一腎に発生した腎嚢胞と腎腫瘍の1例．泌尿紀要 **28**：1413～1418, 1982

10）山本　敏・岩崎貞夫・添田朝樹・川村寿一・吉田修：壁内に腎細胞癌の見られた多房性腎嚢胞の1例．日泌尿会誌 **72**：252, 1981

11）田中精二・佐藤幸憲・白川敏夫：孤立性腎嚢胞に合併した小さな腎細胞癌の1例．臨泌 **37**：907～910, 1983

12）近藤直弥・三木　誠・柳沢宗利・倉内洋文・鳥居伸一郎・大西哲郎：輪状石灰化像を伴った無血管性腎細胞癌の2例．臨泌 **38**：65～68, 1984

13）加藤隆司・井上善博：cystic degeneration を呈した腎細胞癌．日泌尿会誌 **75**：321～322, 1984

14）田中国晃・津村芳雄・前川　昭・高村真一・後藤百万・傍島　健・伊藤　博：特異な石灰化をきたした腎腫瘍の1例．日泌尿会誌 **75**：337, 1984

15）Lang EK　Asymptomatic space-occupying lesions of the kidney：A programmed sequential approach and its impact on quality and cost of health care. South Med J **70**：277～285, 1977

16）Malek RS：Simple cysts. The problem of management, Clinical urography, Witten, D.M. and Myers, Jr., G.H., and Utz, D.C., fourth edition, volume 3, 1405～1410, W.B. Saunders co., Philadelphia, 1977

17）Sherwood T and Trott PA：Needling renal cysts and tumors：Cytology and radiology. Br Med J **3**：755～758, 1975

18）Lingard DA and Lawson TL：Accuracy of ultrasound in predicting the nature of renal masses. J Urol **122**：724～727, 1979

19）Magilner AD and Ostrum BJ　Computed tomography in the diagnosis of renal masses. Radiology **126**：715～718, 1978

20）Norfray JF, Chan PK, Falima R and Cross RR　Carcinoma in a renal cyst：computed tomography diagnosis. J Urol **125**：102～104, 1981

21）Ambrose SS, Lewis EL, O'Brien III DP, Walton KL and Ross JR　Unsuspected renal tumors associated with renal cysts. J Urol **117**：704～707, 1977

22）Marshall F　Malignant cystic disease of the kidney, Principles and management of urologic cancer, Javadpour, N., second edition, 538～543, Williams & Wilkns co., Baltimore

23）Murphy JB and Marshall FF：Renal cyst versus tumor：A continuing dilemma. J Urol **123**：566～569, 1980

24）Stanisic TH, Babcock JR and Gayhack JT：Morbidity and mortality of renal exploration for cyst. Surg Gynecol Obstet **143**：733～736, 1977

（1984年6月26日受付）