

睾丸の intratubular body について

京都大学医学部泌尿器科学教室（主任：吉田 修教授）

小 松 洋 輔
竹 内 秀 雄
町 田 修 三
友 吉 唯 夫
吉 田 修

INTRATUBULAR BODIES OF THE TESTIS

Yosuke KOMATSU, Hideo TAKEUCHI, Shyuzo MACHIDA,
Tadao TOMOYOSHI and Osamu YOSHIDA

*From the Department of Urology, Faculty of Medicine, Kyoto University
(Chairman: Prof. O. Yoshida, M. D.)*

Intratubular bodies were found in 14 human testes consisting of 4 cryptorchisms, 2 ectopic testes, 5 hypogonadotropic hypogonadisms, 1 ovotestis and 2 intrascrotal testes. Microscopically, the intratubular bodies could be classified into three morphological types, and their genesis was discussed. The occurrence of intratubular bodies cannot be explained by a single pathogenesis.

はじめに

1928年、大家¹⁾は剖検例睾丸から、精細管内に結石様、球状の小体が観察されることを、intratubuläre Steinchen という名称ではじめて記載した。その後、この現象は最近にいたるまで、欧米では、主として病理学領域において検討され、その成因、意義について種々の見解がだされてきたが、なお不明の点が多い。本邦では、大家以後ほとんど注目されておらず、とくに泌尿器科領域における記載が見当らない。

これまで種々の名で記載されているが、ここでは Bunge ら²⁾による intratubular body (以下 ITB と略)を用いた。

以下に諸疾患の睾丸14例に観察できた ITB の所見を呈示し、これまでに得られた ITB にかんする知見について考察を加えたい。

症例と方法

ITB が観察された症例は Table 1 に示した14例である。年齢は3歳～46歳に分布する。Case 3, 5, 11,

12は除睾術、Case 9 は剖検、他は生検によって得られた睾丸組織である。組織の固定は Case 3, 5, 6, 8, 12はブアン液、他はホルマリンによった。ヘマトキシリン・エオジン染色のうえ、光顕的に観察した。

観 察 所 見

1) ITB の形状

個々の所見は Table 2 に示した。一般に ITB は精細管腔内の中心部に位置し、エオジンに好染する円形ないし類円形の小体として観察された。その大きさと断面の形態からつぎの3種に分類することができた。

a) 直径 10~20 μ 程度で、小さく、断面はエオジンに好染し、均質、無構造で滴状のもの (Fig. 1)。

b) 直径 40 μ 以上のもので、断面は中心部にクロマチン様顆粒をもち、これを取り囲むエオジン淡染の髄質部と、その外層にさらに 3~4 μ 程度の厚さのエオジンに濃染する皮質部の3層を識別できるもの (Fig. 2, 3)。

Table 1. Data on patients with testicular intratubular body.

Case	Age	Diagnosis	Karyotype	Comments
1 T. T.	9	*cryptorchism (R) inguinal		
2 H. T.	10	cryptorchism (B) inguinal (*L)		
3 H. T.	3	cryptorchism (B) inguinal (L) *abdominal (R)	46, XY	prune belly syndrome
4 N. O.	4	cryptorchism (R) inguinal ectopic testis (L) *transverse		
5 Y. H.	25	*ectopic testis (R) superficial inguinal		
6 Y. S.	46	hypogonadotropic hypogonadism (*L)	47, XXY	
7 K. S.	38	hypogonadotropic hypogonadism (*R)		diabetes incipidus
8 T. I.	32	hypogonadotropic hypogonadism (*R)		
9 B. K.	28	choriocarcinoma (R) *atropic testis (L)		autopsy case
10 T. T.	18	Reifenstein's syndrome *migratory testis (L)	46, XY	
11 A. T.	12	*epidermoid cyst (R)		
12 K. S.	23	true hermaphroditism *ovotestis (R)		ovary (L)
13 T. F.	31	hypogonadotropic hypogonadism (*R)		Kallman's syndrome

R: right side. L: left side. B: bilateral. * examined side.

c) 直径は b) よりさらに大きく脈絡膜叢における殿房様小体に類似し、断面が玉ねぎ状の多層からなるもの (Fig. 4).

このほか、b) に類するもので、膨化した核様構造の周囲にエオジン好染物質の沈着が不規則にみられるものがあつた (Fig. 5).

これらの ITB のうち、連続切片で追えたものについて観察すると、ITB はしだいにその直径を求心性に縮小し、ついに消失した。このことから ITB が球状の構造であることが推定された。

2) ITB の介在する精細管

a) の小滴状の ITB と b) の 3 層の構造をもつ ITB は、ともに未熟な精細管内に認められた。前者を含む精細管径は周囲の精細管と比較してほぼ等しいが、後者を含む精細管径は周囲のそれよりも明らかに拡大していた (Fig. 6).

管腔内細胞は長楕円形の核をもった未熟な Sertoli 系細胞が多くを占め、少数例では精祖細胞が認められた。三層構造の ITB では管腔内細胞の配列状態が特異的なものがあり、ITB を中心に二層に冠状あるいは放射状の配列がみられた (Fig. 2, 3).

これらの ITB を含む精細管の睾丸における位置は

除睾術によつた標本について観察すると、白膜直下あるいは白膜に近い周辺部の精細管であつた。なお、成熟した精細管群の中に存在する少量の未熟な精細管群 (hypoplastic zone) に ITB が存在した例があつた (Fig. 7).

c) の玉ねぎ状の多層構造の ITB はいずれも成熟した精細管に認められたが、管腔内細胞は Sertoli 細胞が占め、spermatogenesis は認められなかつた。

1 例は ITB が多発性であり、睾丸の中心部の精細管にも存在した。

考 察

ITB は大家¹⁾の記載以後、種々の名称で報告されてきた (Table 3)。このように多くの名称が示すように、ITB には多様な形態があると考えられる。われわれの観察した症例にも認められたように、これまで報告されてきた ITB についても、おおよそ 3 種の形態を区別できるようである。

大家¹⁾が報告した ITB は直径 100~300 μ とかなり大きく、成人の陰嚢内睾丸で成熟した精細管腔にあり、断面は玉ねぎ状の多層構造を示すものである。Azzopardi ら²⁾の広範な転移をした微小睾丸腫瘍の

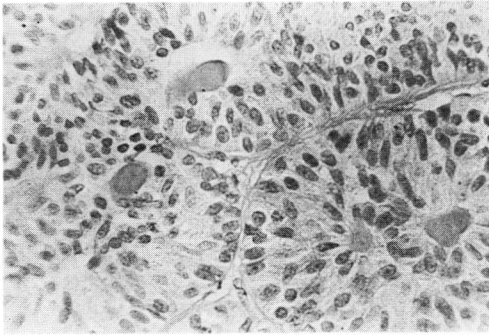


Fig. 1. Case 1 の均質、小滴状の intratubular body.

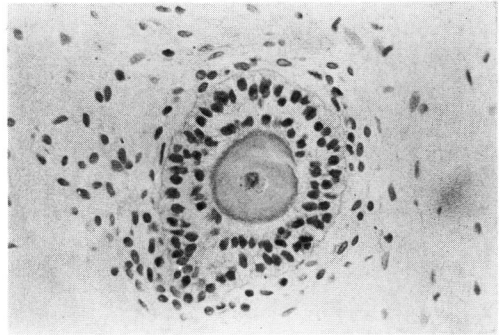


Fig. 2. Case 4 にみられた核，髄質，皮質の三層を識別できる intratubular body，管腔内細胞は2層に配列している。

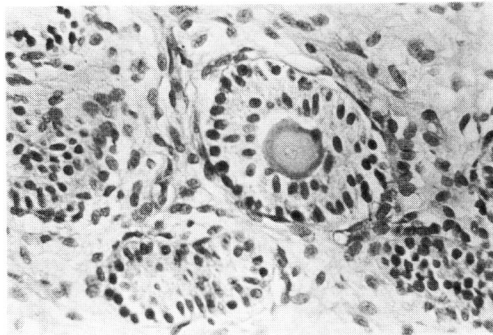


Fig. 3. Case 3 の三層構造を示す intratubular body.

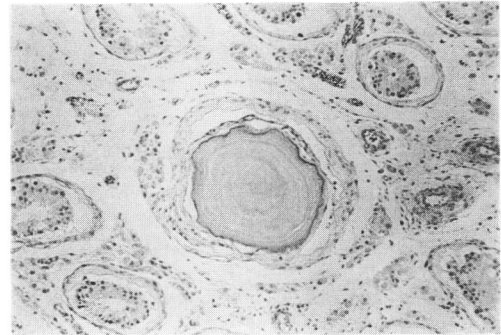


Fig. 4. Case 9 の殿粉様小体に類似した多層構造の intratubular body.

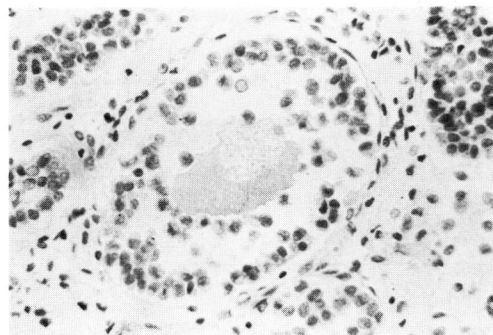


Fig. 5. Case 2 にみられたもので，核様構造の周囲にエオジン好染物質の沈着がみられる。

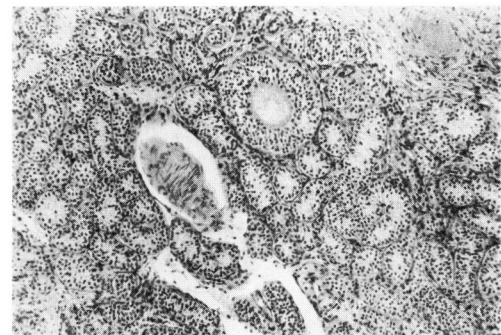


Fig. 6. 拡大した intratubular body を含む精細管

Table 2. 組織学的所見

症例と年齢	Intratubular body		Intratubular body を含む精細管			周囲の精細管	
	直径(μ)	構造	直径(μ)	上皮と配列	位置	直径(μ)	上皮
1 T.T. 9歳	10.5	均質, 滴状	98.0	未熟な Sertoli 細胞放射状に配列		98 ~109	未熟な Sertoli 細胞
2 H.T. 10歳	47.5	中心部に核様構造	108.5	未熟な Sertoli 細胞		45.5~ 52.5	〃
3 H.T. 3歳	42.0	層状 (3層)	77.0	未熟な Sertoli 細胞2層に配列	白膜下	38.5~ 45.5	〃
4 N.O. 4歳	38.5	層状 (3層)	84.0	〃		28.0~ 42.0	〃
5 Y.H. 25歳	17.5	均質, 滴状	119.0	未熟な Sertoli 細胞		70.0~101.5	〃
6 Y.S. 46歳	91.0	層状 (3層)	192.5	未熟な Sertoli 細胞多層, 放射状に配列	白膜下	45.5~ 66.5	〃
7 K.S. 38歳	19.3	均質, 滴状	94.5	未熟な Sertoli 細胞と少数の精祖細胞		70.0~119.0	未熟な Sertoli 細胞少数の精祖細胞
8 T.I. 32歳	28.0	不整形, 中心部に核様物	98.0	Sertoli 細胞と少数の精祖細胞		52.5~122.5	Sertoli 細胞と少数の精祖細胞
9 B.K. 28歳	322.0	層状 (多層)	329.0	認めず	中心部	150.0~192.5	Sertoli 細胞, 一部に精祖細胞
10 T.T. 18歳	49.0	層状 (多層)	210.0	Sertoli 細胞と少数の精祖細胞	白膜に近い	115.5~199.5	大部分は精母細胞一部は精子細胞
11 A.T. 12歳	122.5	層状 (多層)	210.0	Sertoli 細胞と少数の精祖細胞	〃	98.0~119.0	Sertoli 細胞と精祖細胞
12 K.S. 23歳	26.0	層状 (3層)	105.0	未熟な Sertoli 細胞	〃	70.0~108.5	未熟な Sertoli 細胞
13 T.F. 31歳	39.0	層状 (3層)	75.0	〃	〃	33.0~ 36.0	〃

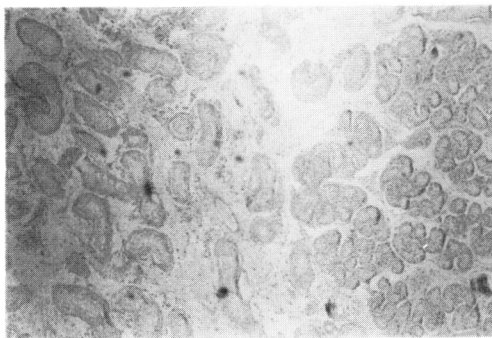

Fig. 7. Case 5 にみられた hypoplastic zone (写真右半部)

周辺部精細管に認められた "psammoma-like body" や, レ線上, 多発性に認められた Priebe ら⁴⁾ の "testicular calcification", Weinberg ら⁵⁾ の "testicular microlithiasis" は大家に類似した所見を呈するものである。自験の睾丸絨毛上皮癌剖検例にみられた ITB も同種のものである。これらは前立腺, 肺, 脈絡膜叢にみられる澱粉様小体の形態にきわめて類似している。Priebe ら, Weinberg らの小児例を除けば, 成人の陰嚢内睾丸の萎縮精細管内に認められている。

Table 3

Hodensteinchen (Oiye 1928)
Corpora amylacea-ähnlichen Körperchen
Spermatogonien Steinchen (Blummsaat 1929)
intratubuläre Steinchen (Saller et al. 1930)
Konkremente (Priesel et al. 1924)
colloid substance (Sniffen 1950)
eosinophilic colloid body (Sohval 1954)
intratubular ova (Bunge et al. 1957)
intratubular body (Bunge et al. 1961)
psammoma body (Azzopardi et al. 1961)
intratubuläre Körperchen ; Hyalosphere,
Leposphere (Hornstein et al. 1965)
testicular calcification (Priebe et al. 1970)
testicular microlithiasis (Weiberg et al. 1973)

Blummsaat⁶⁾ が記載した ITB は, 2~11歳の幼小児の陰嚢内睾丸に認められたもので, 未熟な精細管内にあり, 小滴状のコロイド状小体で均質の断面を呈するものである。Smiffen⁷⁾ の乳児陰嚢内睾丸にみられた "colloid substance", Sohval の停留睾丸および乳幼児の陰嚢内睾丸における "eosinophilic colloid body", Hornstein ら⁸⁾ の幼小児陰嚢内睾丸にみられ

た 'Hyalosphere', Plattner⁹⁾, Halley¹⁰⁾, Hedinger^ら¹¹⁾, Huber^ら¹²⁾ の成人陰嚢内睾丸および停留睾丸の hypoplastic zone にみられたものはいずれも Blummensaat と同種の形態を示している。自験例では停留睾丸, hypogonadotropic hypogonadism に認められたが, ITB の径は 20 μ 以下で, 断面は層状構造を示さず, エオジンに均質に染まった。これらに共通するところは, 睾丸の位置を問わず常に未熟な精細管腔にみられること, ITB を含む精細管の径は周囲のそれと大差がないこと, ITB を取り巻く管腔内細胞の配列状態にも特異なものがないことがあげられる。

第3の形態は Bunge^ら¹⁴⁾ が性染色質陽性の少年の睾丸に観察したもので, 中心部にクロマチン顆粒のある核様構造をもち, これを囲むエオジンに淡染する髄質部と, その外層に薄いエオジンに濃染する皮質部の計三層からなるものである。これも未熟な精細管に認められる。管腔内細胞の配列は特異的で, 未熟な Sertoli 系細胞が ITB を囲んで, 二層または放射状にならび卵胞の放射冠に類似する。精細管径も周辺部のそれよりも拡大していることも特徴的である。Bunge^ら^{13,19)} はその後, 真性半陰陽の ovotestis, 停留睾丸にも同様の ITB を認め, 卵の形態に類似していることから, intratubular ova であるという仮説を提唱した。Siebenmann^ら¹⁵⁾, Ferguson-Smith¹⁶⁾, Lanman^ら¹⁷⁾ の思春期前の Klinefelter 症候群, Bieger^ら¹⁸⁾, Huber^ら¹²⁾ の停留睾丸, 変位睾丸, Hornstein⁸⁾ の幼小児の陰嚢内睾丸で観察されたものは, Bunge^ら が報告した ITB と同様の形態である。自験例では停留睾丸, 変位睾丸, hypogonadism で観察された。

上述の三種の形態を以下では, かりにそれぞれ, 大家型, Blummensaat 型, Bunge 型の ITB とよぶことにする。

ITB の成因に関しては種々の説があり, これも形態と同様に大きく三つに分けられる。しかし, 上述の形態の種類と成因説とは必ずしも一致しない。

1は脱落した精細管腔内細胞に由来し, これに精細管分泌液が付着, 凝縮して形成されたとする説である。脱落細胞として, Blummensaat⁶⁾, Bieger^ら¹⁸⁾ は精祖細胞を, Hornstein^ら⁸⁾ は Sertoli 細胞系を考えている。いずれの形態の ITB についても, この説明があてられている。

2は精細管壁の硝子化した部分が皺襞を形成し, 管腔内に陥入突出したものが, ITB であるとする説である⁹⁻¹¹⁾, hypoplastic zone にみられる Blummen-

saat 型の ITB がこれによって説明されている。

3は主として, Bunge 型について提唱された精細管内卵とする説である。卵の精細管内への進入経路についてはじゅうぶん説明されていない。性染色体異常をふくむ遺伝学的要因の異常と, ovotestis のように睾丸と卵巣組織が隣接する場合, 胎生期において両者の間に相互作用がおこることが発生機序として考えられている^{13,19)}。しかし, Bunge^ら以外の他の報告者はこの見解に否定的である。なお Bunge^らは精細管内卵のうちに栄養障害のため変性し, 消失あるいは大家型に移行する可能性を示唆している¹³⁾。

ITB の構成成分は組織化学的に詳細に検討されている。いずれの型の ITB においても, 主成分は酸性ムコ多糖類に富んだ糖蛋白であることが共通している^{8,9,13,14,16,18,19)}。

Bunge 型では中心部に Feulgen 陽性物質が証明されており, この部分が細胞に由来する説を支持している^{3,12)}。大家型では Ca, P を豊富に含有しており, レ線的にも認めうることを裏づけている^{1,3,4)}。Bunge 型, 大家型の一部ではリン脂質も証明されている^{3,6)}。

ITB の存在がその睾丸にとって, どのような意義をもつものか, 生理的なものか, あるいは病的な現象であるのかという点については, 成因とも関連して論義が多い。

Blummensaat 型は幼小児の正常陰嚢内睾丸でしばしば観察されるところから, この型の ITB の出現は生理的現象であるともいわれる⁸⁾。

Bunge 型については, Bieger^ら¹⁸⁾ のごとく, 大きな意味をもつものではないという意見もあるが, Hornstein^ら⁸⁾ は, 生理的現象とはみなさず, 睾丸の発生異常を示す一つの徴候であり, 将来における睾丸の発育障害を予見させる所見としている。Huber^ら²⁰⁾ はこの型の ITB は精細管の途中, 分岐部, 盲端にできたふくらみの中にあることを連続切片から立体構造として示し, 一種の精細管奇形と考えている。自験例のごとく, 性染色体異常, 真性半陰陽, 停留睾丸など睾丸になんらかの欠陥が潜在することが予想される症例にみられたことは, これらの見解を支持するものと考えられる。

大家型の意義については不明の点が多い。Blummensaat 型あるいは Bunge 型との間に関連をもつものか, 2者とは別の過程を経て形成されたものかも明らかではない。

大家および自験例は慢性消耗性疾患の睾丸で, 成熟精細管内にみられたことが多い。小児例で報告されているように, 大家型は両側性かつ多発性に生じている

例が多い。かなり大きく、層状構造が顕著である。これらは Blummensaat 型、Bunge 型にはみられないことであり、大家型が2者とは異なった性質のものであるかの印象を与える。

以上、われわれの観察に基づいて、ITB を便宜上、三つの形態に分けて考察を加えたが、ITB はその種々の名が示すように、その発現はやはり一元的なものではなさそうである。成因にも種々のものがあって、したがってその意義もそれぞれ異なるものではないかと考えられる。

おわりに

14例の辜丸に観察された intratubular body を報告した。症例の内訳は停留辜丸4例、変位辜丸2例、hypogonadotropic hypogonadism 5例、ovotestis 1例、陰嚢内辜丸2例であった。光顕的に三つの形態に分けて、成因、意義について文献的に考察し、intratubular body を一元的なものと考えないほうがよいことを述べた。

本論文の要旨は第23回日本泌尿器科学会中部連合地方会、第18回日本不妊学会総会において口演発表した。

引用文献

- 1) Öiye, T.: Über anscheinend noch nicht beschriebene Steinchen in den menschlichen Hoden. Beitr. path. Anat., **80**: 479, 1928.
- 2) Bunge, R. G. and Bradbury, J. T.: Intratubular bodies of the human testis. J. Urol., **85**: 306, 1961.
- 3) Azzopardi, J. G., Mostofi, F. K. and Theiss, E. A.: Lesions of testes observed in certain patients with widespread choriocarcinoma and related tumors. Amer. J. Path., **38**: 207, 1961.
- 4) Priebe, C. J. and Garret, R.: Testicular calcification in a 4-year old boy. Pediatrics, **46**: 785, 1970.
- 5) Weinberg, A. G., Currarino, G. and Stone, I. C., Jr.: Testicular microlithiasis. Arch. Path., **95**: 312, 1973.
- 6) Blummensaat, C.: Über einen Befund in Knabenhoden. Virchows Arch. path. Anat., **273**: 50, 1929.
- 7) Sniffen, R.: The testis-I. The normal testis. Arch. Path., **50**: 259, 1950.
- 8) Hornstein, B. V. and Hedinger, C. H. R.: Spärliche intratubuläre Körperchen im präpuberalen Hoden und Nebenhoden. Virchows

- Arch. path. Anat., **339**: 83, 1965.
- 9) Plattner, D.: Hypoplastische und keimfreie Zone in beidseits deszendierten Hoden als Zeichen einer partiellen Dysgenese. Virchows Arch. path. Anat., **335**: 598, 1962.
- 10) Halley, J. W.: The growth of Sertoli cell tumors: a possible index of differential gonadotropin activity in the male. J. Urol., **90**: 220, 1963.
- 11) Hedinger, C. H. R., Huber, R. and Weber, E.: Frequency of so-called hypoplastisch or dysgenetic zones in scrotal and otherwise normal human testes. Virchows Arch. path. Anat., **342**: 165, 1967.
- 12) Huber, R., Weber, E. und Hedinger, C. H. R.: Zur mikroskopischen Anatomie der sog. hypoplastischen Zonen des normal descendierten Hodens. Virchows Arch. path. Anat., **344**: 47, 1968.
- 13) Bunge, R. G. and Bradbury, J. T.: Oocytes in seminiferous tubules. A case report of bilateral ovotestes. J. Clin. Endocrinol., **19**: 1661, 1959.
- 14) Bunge, R. G. and Bradbury, J. T.: A 10-year-old boy with a positive sex chromatin test. J. Urol., **78**: 775, 1957.
- 15) von Siebenmann, R. and Paeder, A.: Das echte Klinefelter Syndrome von der Pubertät. Schweiz. Med. Wschr., **88**: 607, 1958.
- 16) Ferguson-Smith, M. A.: The prepubertal testicular lesion in chromatin-positive Klinefelters syndrome (primary micro-orchidism) as seen in mentally handicapped children. Lancet, **i**: 219, 1959.
- 17) Lanman, J. T., Sklarin, B. S., Cooper, H. L. and Hirschhorn, K.: Klinefelter's syndrome in ten-month-old mongolian idiot. New Eng. J. Med., **263**: 887, 1960.
- 18) Bieger, R. G., Passarge, E. and Meadams, A. J.: Testicular intratubular bodies. J. Clin. Endocr., **25**: 1340, 1965.
- 19) Bunge, R. G. and Bradbury, J. T.: Intratubular bodies of the human testis. J. Urol., **85**: 306, 1961.
- 20) Huber, R., Weber, E. and Hedinger, C. H. R.: Struktur intratubulärer Körperchen (sog. Ringtubuli) des kindlichen Hodens. Virchows Arch. Abt. A Path. Anat., **344**: 40, 1968.

(1974年5月11日受付)