内部出血を伴った腎原発カルチノイドの1例

久保田恵章[1]，清家　健作[1]，前田　真一[1]，田代　和弘[2]
[1]トヨタ記念病院泌尿器科，[2]トヨタ記念病院病理部

A CASE OF PRIMARY RENAL CARCINOID TUMOR WITH HEMORRHAGE

Yasuaki Kubota[1], Kensaku Seike[1], Shinichi Maeda[1] and Kazuhiro Tashiro[2]
[1]*The Department of Urology, TOYOTA Memorial Hospital*
[2]*The Department of Pathology, TOYOTA Memorial Hospital*

Carcinoid tumors are low-grade malignant tumors that arise from neuroendocrine cells. Primary renal carcinoid tumors are extremely uncommon. A 63-year-old woman presented with a right abdominal mass and fever. Abdominal computed tomography demonstrated a mass in the right kidney ; the mass measured 120 mm in diameter and showed hemorrhage. The patient underwent an uneventful right radical nephrectomy, and histological appearance was typical of carcinoid tumor. Immunohistochemistry demonstrated strong cytoplasmic labeling for neuron-specific enolase and synaptophysin. Additional examinations of the gastrointestinal tract did not show any evidence of carcinoid tumors. The patient remains free from disease recurrence at 8 months after the operation. The prognosis for primary renal carcinoid tumor is relatively optimistic. Complete surgical excision is the only recommended treatment for localized renal carcinoid tumor.

(Hinyokika Kiyo **56**：225-228, 2010)

Key words：Carcinoid tumor, Kidney

緒　　言

腎原発のカルチノイド腫瘍は非常に稀な腫瘍である[1)]．今回，内部出血を伴う巨大な腎原発カルチノイドの1例を経験したので文献的考察を加えて報告する．

症　　例

患者：63歳，女性

主訴：発熱，右背部痛

既往歴：高血圧症，大腿骨骨幹部骨折

家族歴：特記すべきことなし

現病歴：2009年春，東アジアを旅行中に右腹痛，発熱を呈し，現地にて抗生剤の処方を受けた．帰国後も解熱しないため，発熱後2日目に当院を受診した．右腹部に手拳大の弾性硬の腫瘤を触知した．腹部全体の触診は柔らかく，筋性防御は認めなかった．腹部CTにて右腎に12×10 cm大の腫瘤性病変を認め，右上腎杯が腫瘍の圧迫により，拡張を示していた．右腎門部のリンパ節腫脹や他臓器転移は認めなかった．右腎腫瘍の圧迫による右水腎症と腎盂腎炎の診断にて当科入院となった．

入院時現症：身長155 cm，体重62 kg，体温38.4 °C，血圧147/79 mmHg，脈拍80回／分，整

血液生化学所見では，WBCが9,300/μと軽度上

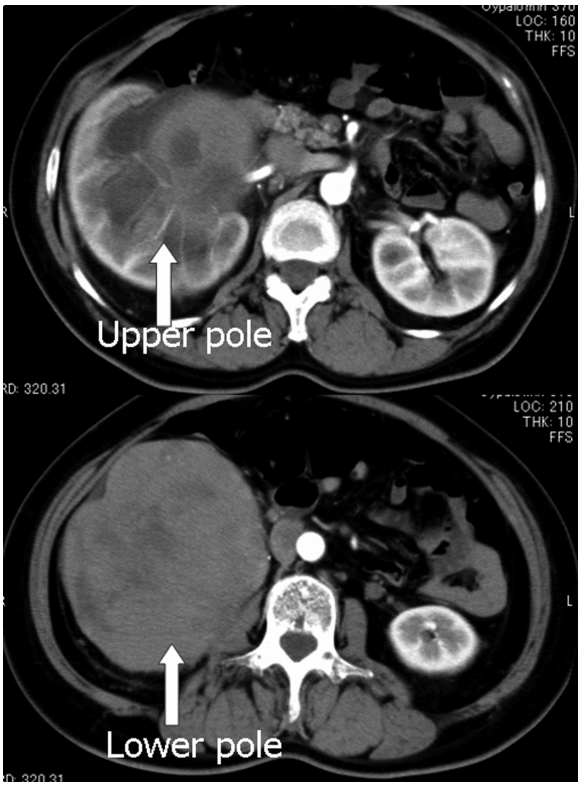

Fig. 1. Abdominal CT scan shows large mass 12 cm in diameter and hydronephrosis in the upper pole of the right kidney.

昇，CRP が 17.9 mg/dl と上昇を認める以外に異常は認めなかった．

尿潜血は陽性であったが，肉眼的血尿は認めなかった．

可溶性 IL-2 レセプター抗体 614 U/ml

尿培養　E.coli 1.0×10^7/ml，血液培養　陰性

腹部造影 CT：右腎に 12×10 mm 大の腫瘤を認める．腫瘤の造影効果は動脈相から遅延相にかけていずれの相でも腎実質より淡く，また腫瘤頭側では拡張した腎杯が描出されている．腫瘤の辺縁は整で周囲への浸潤傾向は乏しい（Fig. 1）．

腹部 MRI：T2 強調画像では右腎腫瘍内部は腎実質より全体に高信号を示し，さらに信号の高い成分が混在している．T1 強調画像では実質とほぼ等信号を示すが，内部には脂肪抑制効果のない高信号成分が混在しており，出血性変化を示す．周囲構造物との境界は明瞭である（Fig. 2）．

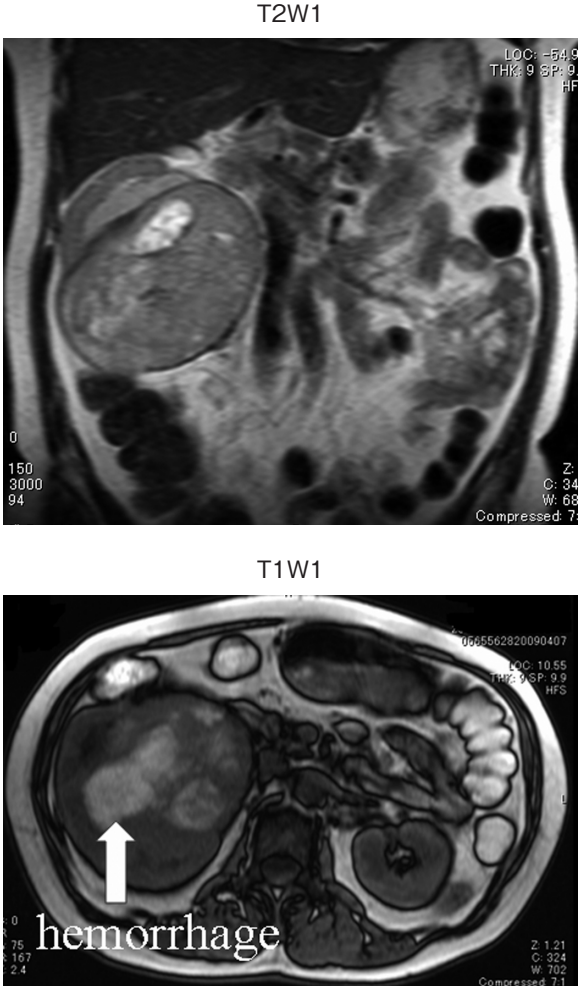

Fig. 2. MRI coronal image on T2WI shows the large mass with higher intensity than renal parenchyma in the right kidney. MRI axial image on T1WI shows that the inside of the mass has high intensity consistent to hemorrhage.

治　療　経　過

抗生剤点滴投与にて，入院後 5 日目には解熱し，全身状態も改善した．右腎腫瘍の鑑別診断として，腎細胞癌，腎盂癌，悪性リンパ腫などが挙げられたが，腹部画像所見からはいずれも典型的な所見ではなかった．尿路上皮癌否定のため，逆行性尿路造影を施行した．右分腎尿細胞診は偽陽性であったが，逆行性造影では右腎盂は外部から圧迫のみで，上部尿路上皮癌は否定的であった．腎実質の悪性腫瘍が疑われることから，患者に右根治的腎摘除術を提示した．

手術所見：経腹膜的に逆 L 字切開で開腹した．巨大な腫瘍を右腎に認め，腸管は左側に圧排されていた．腫瘍表面で丁寧に腹膜を切開すると容易に腸管が脱転できた．腫瘍の周囲への浸潤は認めなかった．下大静脈右側で腎門部処理し，副腎と一塊に腫瘍を摘出した．

病理肉眼所見（Fig. 3）：色調は，白色調充実性で内部に出血を認めた．

病理所見（Fig. 4）：腫瘍部には，核が類円形で，淡明～好酸性の胞体を有する細胞が索状構造を示し増殖しており，細胞間には高度の出血を認めた．核分裂像は乏しく，高度の核異型も認めなかった．ところどこ

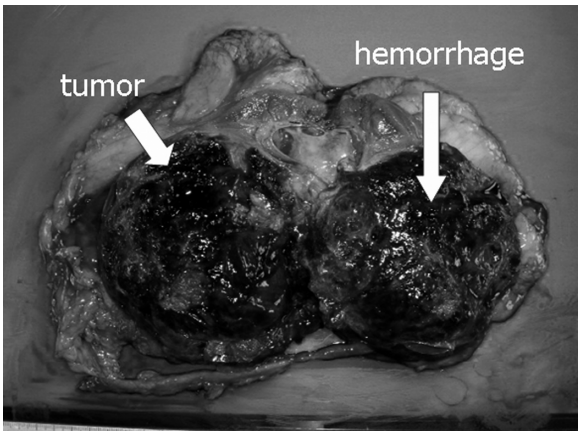

Fig. 3. Macroscopically, the tumor consisted of a gray-whitish solid part with hemorrhage.

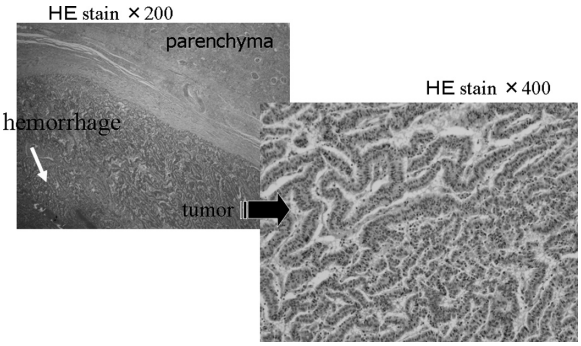

Fig. 4. Carcinoid tumor cells are arranged in a trabecular pattern that is typical of carcinoid tumor (HE stain).

Synaptophysin positive



Fig. 5. Immunohistochemical staining demonstrates that the tumor cells are positive for synaptophysin.

ろに密な線維増生を示す部分も見られ，一部には石灰化～骨化も認めた．腫瘍細胞は，PAS は陰性であった．免疫染色では synaptophysin, NSE, AE1/3, CAM5.2 が陽性であった（Fig. 5）．Chromogranin，CD56，CD10，WT-1 は陰性であった．以上の所見から，carcinoid tumor と診断した．

術後経過は良好で，術後10日目で退院となった．外来にて PET-CT 検査，および上下部消化管も精査したが，他に病変は認めなかった．血中のセロトニン，ガストリン，Pro-GRP，NSE の濃度を測定したが，いずれも正常範囲内であった．

術後 8 カ月経過しているが再発は認めていない．

考　　察

カルチノイドは神経内分泌細胞から発生する低分化な腫瘍である．主に，消化管に発生するが，呼吸器，卵巣，精巣，胆嚢や乳腺などの報告もある．当初は良性腫瘍と考えられていたが，転移を来たす症例も多数報告され，2000年の WHO 分類では神経内分泌腫瘍とされ，悪性腫瘍（転移能を有する）に分類されている[2]．

尿路に発生することは非常に稀であるが，神経内分泌細胞は膀胱や前立腺にも存在し，神経内分泌細胞が存在すれば，どの部位でも発生の可能性はある．しかし，正常腎には神経内分泌細胞は認めないため，腎原発のカルチノイドの起源については，不明瞭である．馬蹄鉄腎や奇形種に多く合併し，馬蹄鉄腎における腎カルチノイドの発生率は通常の62倍と報告されている[3]．カルチノイド症候群を示す症例は少なく，全体のおよそ13％とされる[4]．しかしながら，本邦での腎カルチノイドにおいては，カルチノイド症候群の報告はない[5~10]．

欧米での報告では，性差はなく，本邦の集計では優位に女性に多い．主訴は無症状が最も多く，腹痛，血尿が次に続いている．腫瘍長径は 2.2～18 cm（平均 6.3 cm）であり，画像所見と臨床所見からは，術前診断は困難である．本疾患のマーカーとして，血中のグルカゴンやセロトニン，カルシトニン，ソマトスタチン，尿の 5-HIAA の上昇があげられているが，術前に測定した症例はなく，予後判定に使われるのみである．血中の腫瘍マーカーも腎原発カルチノイド腫瘍自体が非常に稀であり，術前に測定されたものはなかった．

病理組織学的には血管繊維性間質を背景に好酸性の胞体を持った立方状の腫瘍細胞が索状からリボン状に増殖する．鍍銀染色や免疫染色と合わせて診断される．免疫染色では synaptophysin や chromogranin，NSE が陽性を示す．出血や壊死を伴うものは稀であるが，腫瘍の急速な増殖を反映していると推測されている．これとは逆に，石灰化を有する症例は緩徐な増殖と関連し，予後も良好と報告されている[1]．

本症例では，緩徐な増殖を示す石灰化と急速な増殖を反映する出血が混在している．腹部腫瘤として触知するにもかかわらず，本人に自覚症状がなかったことから，腫瘍は緩徐に増殖したと考えられる．巨大な腫瘍となってから内部出血を起こし，出血による圧迫により水腎症を呈し，腎盂腎炎を起こしたのではないかと推測する．

治療法としては，治療不明例を除くと，すべて外科的切除が施行されている．予後に関しては，本邦報告症例27例の平均経過観察期間が18カ月（3～60カ月）と短いが，その間の明らかな原病死は 4 例に認められ，実質臓器への転移を有する症例の予後は不良であった．転移部位としては，肝臓，骨，リンパ節が多く，原病死した症例も肝転移，骨転移を有していた[7]．転移症例に対しての治療は，アドリアシンを中心とした化学療法や放射線治療が行われているが効果は不十分である．消化管カルチノイドの肝転移に対しては，切除困難な肝転移巣に対しては肝動脈塞栓術が比較的有効であるとの報告があり，また最近，インターフェロンの腫瘍縮小効果が報告されている[12]．

腎原発カルチノイドの症例はきわめて稀であり，馬蹄鉄腎においての合併率が高い以外に特徴的なものはない[3]．したがって，術前に腎細胞癌との鑑別は非常に困難である．リンパ節転移を有する症例でも，リンパ節廓清後には術後再発を認めない症例が存在するので[13]，積極的な外科的切除が勧められる．

本症例では術後 8 カ月になるが腹部 CT にて再発を認めていない．他臓器への浸潤がないため，根治性が高いと考えられるが，一方，摘出標本に内部出血，壊死を伴っているので今後も厳重な経過観察が必要である．

結　　語

腎原発カルチノイドの1症例を経験した．現在，術後8カ月になるが再発を認めていない．

文　　献

1）Romero F, Rais-Bahrami S, Permpongkosol S, et al.: Primary carcinoid tumors of the kidney. J Urol **176**: 2359-2366, 2006
2）Kloppel G: Tumor biology and histopathology of neuroendocrine tumors. Best Pract Res Clin Endocrinol Metab **21**: 15-31, 2007
3）Krishnan B, Truong LD, Saleh G, et al.: Horshoe kidney is associated with an increased relative risk of primary renal carcinoid tumor. J Urol **157**: 2059-2066, 1997
4）Shurtleff BT, Shvarts O and Rajfer J: Carcinoid tumor of the kidney: case report and review of the literature. Rev Urol **7**: 229-233, 2005
5）Kojiro M, Ohishi H and Isobe H: Carcinoid tumor occurring in cystic teratoma of the kidney: a case report. Cancer **38**: 1636-1640, 1976
6）Isobe H, Takashima H, Higashi N, et al.: Primary carcinoid tumor in a horseshoe kidney. Int J Urol **7**: 184-188, 2000
7）小方康生，島　正則，宮北英司，ほか：腎カルチノイドの2例．泌尿器外科 **15**：257-263，2002
8）Kawajiri H, Onoda N, Ohira M, et al.: Carcinoid tumor of the kidney presenting as a large abdominal mass report of a case. Surg Today **34**: 86-89, 2004
9）梶田洋一郎，恵　　謙，岡部達士郎：膀胱タンポナーデを呈した腎カルチノイドの1例．泌尿紀要 **51**：459-462，2005
10）安部智之，調　　憲，祇園智信，ほか：原発性腎カルチノイドの1例．日臨外会誌 **69**：1519-1523，2008
11）庵地孝嗣，田村賢司，井上啓史，ほか：馬蹄鉄腎より発生した腎カルチノイド腫瘍の1例．泌尿紀要 **55**：327-330，2009
12）KIM SR：転移性肝癌のすべて―診断と治療方法の選択―転移性肝カルチノイド腫瘍に対する治療方針．外科治療 **92**：184-189，2005
13）窪田裕輔，日比秀夫，柳岡正範，ほか：原発性腎カルチノイド腫瘍の1例．泌尿紀要 **42**：671-675，1996

(Received on September 25, 2009
Accepted on December 18, 2009)