泌尿紀要 1巻1号
昭和30年3月

巨大な膀胱憩室の手術例

(白斑，結石を合併せるもの)

京都大学医学部泌尿器科教室（主任稲田務教授）

助教授　加藤篤二
講師　多田茂
助手　仁平寛巳

緒言

膀胱憩室は稀なものではないが，本邦に於ける報告例は市川教授等によれば約100例で，この中憩室治療の目的で手術を施行したものは僅かに20数例に過ぎないとされている．吾々は容量180ccの膀胱憩室で内に多数の砂様結石を入れ，且憩室白斑を合併せる1例を経験したのでここに報告する．

症例

患者：32才の既婚男子，初診昭和27年8月26日，**主訴**，排尿時疼痛．家族歴に特記すべきものなく，既往歴として19才で肋骨カリエス（手術），20才淋疾，25才急性腎炎，29才の時会厭部打撲にて血尿，排尿痛あり，尿道狭窄を来たして治癒し，ブジーによる数回の尿道拡張術により以後は何等の障害なく経過していると言う．

現病歴：約3ヶ月前より排尿時疼痛あり，且つ残尿感が常に存し，時に二段排尿を見る．血尿，尿線中絶等なく，発熱，腹部疼痛等来たせる事なく，排尿回数は昼間2時間に1回，夜間1～2回．

現症：体格，栄養中等度，睡眠，食慾，便通共に正常，胸腹部に異常所見を認めず．両腎触れず圧痛もなく，膀胱部に圧痛あり．鼠径部，陰茎，睾丸，副睾丸，精索，前立腺の触診所見に異常を認めない．

尿所見：黄褐色中等度に溷濁，蛋白（＋），赤血球（－），白血球（卄），上皮細胞（＋），球菌（＋）．

膀胱鏡検査：膀胱容量150cc，粘膜正常，膀胱後壁の左下部に大豆大の憩室口を認め，その周囲に血管拡張を見る以外に変化なし．青排泄試験は右側初発4分27秒，深青5分27秒，左側初発4分55秒，深青5分22秒である．

膀胱レ線像：造影剤（30％硫酸バリウム・ヒドロゾル）による膀胱レ線像で憩室を描出する事が出来なかつたので，尿管カテーテルを憩室口に挿入すると約4cm入り，之より造影剤を注入して膀胱の左側に鶏卵大の憩室影像を認める事が出来（第1図），更に大量注入により膀胱像をも共に描出した（第2図）．

手術：10月28日膀胱憩室剔除術を施行した．即ち下腹部正中切開により膀胱に達し，膀胱内に約100ccの空気を入れ膀胱壁に沿つて後壁の左下部を鈍的に剝離するに比較的容易に憩室に達した．憩室と膀胱壁との癒着はあまり高度ならず，之を鈍的に剝離して約示指大の憩室茎を確め，左側尿管は憩室の外面を廻つて憩室口の約1cm下方で膀胱に入るを知り，憩室口に於て剔除し膀胱壁は二重縫合を施し膀胱内には留置カテーテルをおいて手術を終る．

剔除標本　憩室の大いさ6×5.5×4.5cm，重量約200g．内容は白色に溷濁して粘液様膿様又微細鱗様物質を混じ，白色砂様の結石多数（第3図）を入れ，憩室口は直径約1cm，憩室容量は約180cc．憩室内面の粘膜は一般に溷濁し一部灰白色粗なる部分がある（縦断面第4図）．

憩室壁の組織學的所見：

1)．表層は空胞状の細胞，下層はクロマチンの濃染する基底細胞よりなり，その限界は明瞭な割線を形成する（第5図）．

2)．表皮層は肥厚増殖著しく，その内に毛細管の侵入が見られ，上皮巣の深部侵入も認められる（第6図）．

3)．上皮巣の下端で基底細胞巣中に空胞化した明かな細胞（Bowen様細胞）が見られ，基底細胞中には異型が若干認められる（第7図）．

4)．同様上皮下端が間質に向い木の芽状に増殖す

(第8図).

5). 同上棘細胞中に空胞化細胞が侵入する(第9図).

6). 上皮巣の一部が深部に不規則に侵入す (第 10 図).

7). 之を強拡大して見ると主として膨大空胞化した異型細胞が浸潤せるのが見られる (第 11 図).

術後經過：手術創の感染の為に尿瘻を来たしたが術後約 20 日にして尿の流出は止み，瘻孔は術後約 40 日に至つて治癒した．膀胱鏡検査を施行するに，憩室口のあつた部分には粘膜襞襞が放線状に集つている像を見るもその他の部分，両側尿管口共に異常を認めず，青排泄試験も右側初発 3 分 20 秒，深青 4 分 25 秒，左側初発 3 分 50 秒，深青 5 分 55 秒と全く正常である．退院時の尿所見は黄褐色で軽度に溷濁，蛋白 (−)，赤血球 (−)，細胞 (−) で僅かに白血球及び上皮細胞の少数を認め，燐酸塩を多量に証明した．

總括並びに考按

自家症例を総括すると，32 才の男子で既往に外傷性尿道狭窄があり，3 ヶ月前より排尿時疼痛及び二段排尿あり，膀胱後壁の尿管口に近い左下部に大豆大の憩室口を認め，レ線撮影で鶏卵大の憩室を描出，正中線切開で腹膜外に膀胱に達しその左下壁を剝離して憩室に達し腹膜直腸より之を剝離し，示指大の憩室茎に於て切除縫合して手術を終つた．

憩室容量は 180cc，内に砂様結石を蔵し内容溷濁し，憩室口は直径 1cm，組織学的に白斑で一部悪性化を示した．

膀胱憩室については最近藤田氏，市川教授等の各々本邦例 97 例，125 例 (臨床 104 及び剖検 21) に就ての詳細な統計並びに手術法の解説が記載されているからここでは詳述はさける．

部位的に見ると，本間，重松，Lower a. Higgins, Chwalla の統計で尿管口附近に多く，自家症例でもさうであるが斯様のものに対しては尿管の過剰形成と考えてもよい．

本邦の憩室剔除例は未だ少い様で，手術法としては予備的に膀胱切開後の剔除例が多いが，自家症例では憩室口が狭く憩室が大で壁が肥厚していたから膀胱外切除法によつた．

外国ではPortherat の最高 5.5 l 容量があるが，本邦で剔出された巨大例の最高は今北，陰山等の 2800cc.，ついで落合，赤阪，馬島の 500cc.，300cc.，木下，森の 150〜200cc. (推定)，井上の 160cc.，市川等の150cc.，藤田等の 120cc.，等であるから，本例も巨大なものといえよう．

憩室内に白斑を認めた症例としては世界文献では楠によると Blum, Bugbee, Czerny, Stevens (一部膀胱に及ぶ) の 4 例，本邦では藤田等の 1 例他 2 例に過ぎない．更に癌発生に関しては Judd a. Scholl は Mayo Clinic で 133 例中 4, Lower a. Higgins は 20 例中 4, Chwalla は 76 例中 2, Kretschmer は 236 例中 18, Abeshouse は 1009 例中 30 あつたと記しているが，本邦では岡，大村等の症例に止まる．

本例に於て憩室内に砂様の結石を有し，内層全面が白濁肥厚，面が疣状を呈し，組織学的には白斑 (ロイコプラキー) で深部に胞巣が多数侵入し，既に細胞に Bowen 様の空胞状異型が認められ，一部不規則に間質に浸潤した所見が認められたが，原因は尿停滞によつて慢性炎症を招きその結果移行上皮の化生を起したものと考えられ，結石形成は続発性であろうが之亦炎症を助成せるものと推定され，ともあれ悪性白斑の状態で肉眼的には腫瘍形成はないが組織学的には癌に接近している興味ある所見を得た．

なお教室で剔出した 3 例の憩室を詳細に検索したところ 1 例に於て白斑を認め深部増殖を見た．即ち憩室に於ては粘膜を詳細に検すれば白斑合併は多くないかと考え，且憩室白斑は著者等の多数膀胱白斑の組織学的研究に比すると一段と悪性度が高いものと推察される．即ち膀胱憩室には癌発生の可能性があるものと思う．

結　　論

巨大な膀胱憩室手術例を報告した．之を剔

第 1 図

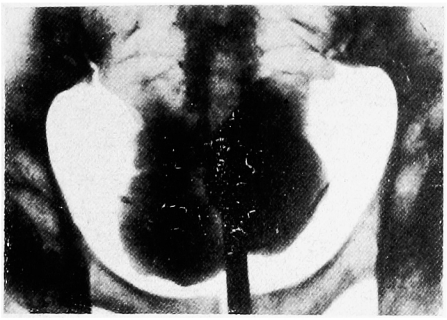

第 2 図

第 3 図

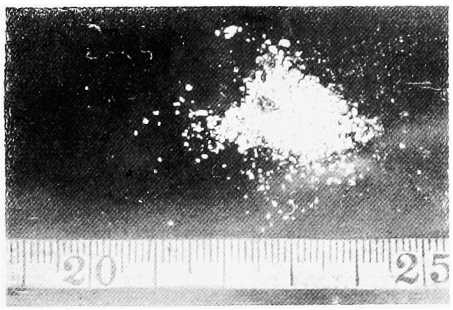

第 4 図

第 5 図

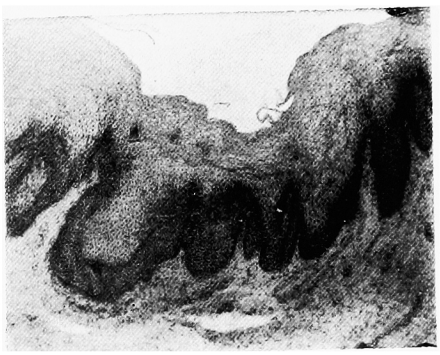

第 6 図

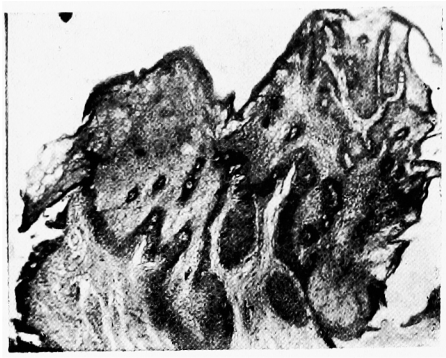

第 7 図

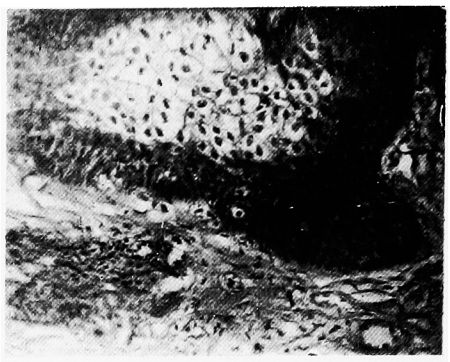

第 8 図

第 9 図

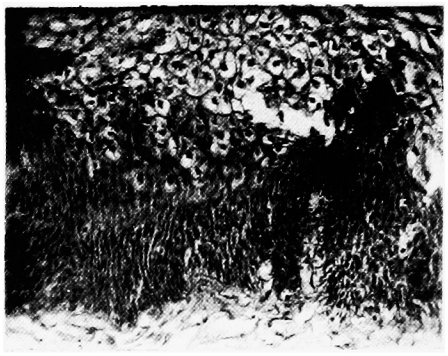

第 10 図

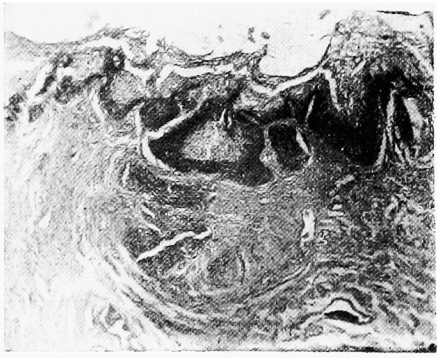

第 11 図

除したところ内に砂様結石と，一部悪性化を示した白斑が証明された．

擱筆に臨み本稿の御校閲を賜つた稲田教授に深謝す．

主 要 文 献

1) **Barnes** : J. Urol., **42**, 794, 1939.
2) **Bugbee** : J. Urol., **21**, 395, 1929.
3) **Dees** : J. Urol., **44**, 466, 1940.
4) **Dodson** : Urol. Surgery, 1950.
5) **本間，畳松** : 皮と泌，**5**, 438, (昭 12)
6) **藤田，西原，上出** : 臨床皮泌，**6**, 691, 1952.
7) **林，正木** 皮紀要，**40**: 145, 369. (昭 17).
8) **市川，高安，清島，渡邊** : 手術，**8**, 551, (昭 29).
9) **今北，藤山** 日泌誌，**43**, 464, 1952.
10) **今北他** : 皮紀要，**48**, 51, (昭 27).
11) **稲田** : 日泌誌，**27**, 219, (昭 13).
12) **稲垣** : 日泌誌，**31**, 118, (昭 16).
13) **井上** : 皮尿誌，**15**, 493, 1915.
14) **石田** : 皮尿誌，**26**, 373, 1925.
15) **加藤** : 臨床皮泌，**4**, 493, 1939.
16) **木下，森** 皮尿誌，**46**, 60, 1940.
17) **北川，能勢** : 日泌誌，**20**, 1, (昭 6).
18) **Kretschmer** : J. Urol., **21**, 381, 1929.
19) **Kretschmer** Surg. Gynec. Obst., **71**, 491, 1940.
20) **Kutzmann** Surg. Gynec. Obst., **56**, 898, 1933.
21) **Lower a. Higgins** : J. Urol., **20**, 635, 1928.
22) **Lower** Surg. Gynec. Obst., **52**, 324, 1931.
23) **落合，赤阪，馬島** : 日泌誌，**39**, 14. (昭 23.)
24) **岡** : 皮紀要，**45**, 21, (昭 24).
25) **大村** : 日泌誌，**45**, 248, (昭 29).
26) **Peirson** : J. Urol., **43**, 686, 1940.
27) **Stevens** J. Urol., **21**,689, 1929.
28) **Young** : Practice of Urology, 1926.