[泌尿紀要 1巻4号
昭和30年12月]

Granulomatous prostatitis 肉芽性前立腺炎による Prostatism の 1 例

新潟大学医学部皮膚科泌尿器科教室
(泌尿器科主任 楠 隆光 教授)

斎藤 稔

緒言

プロスタテイズムを呈する前立腺疾患は，言う迄もなく，肥大症，癌腫及び中柵がその代表であるが，その外に，時として急性の前立腺膿瘍が突然急性尿閉を起す事がある．

之に反して慢性の前立腺炎がプロスタテイズムを呈して来る事は，比較的稀であるとされている．然し，よく検べて見ると，かかる症例は従来考えられていた程に少ないものではない様で，最近になつて Tanner and Mc Donald (1943)；Nesbit and Lynn (1949)；Thompson and Albers (1953) 等と相次いでこの様な症例の経験を述べている．かかる慢性前立腺炎は Prostatitis lignosa hypertrophicans pseudoneoplasmatia Blanc 或は Granulomatous prostatitis Tanner and McDonald と称されている如く，一種の肉芽組織の増殖によつて前立腺が，その肥大症又は腫瘍を思わしめる様に，硬く増大して，プロスタテイズムの症状を呈して来るものである．

私は新潟大学泌尿器科教室に於て，この範疇に入ると思われる 1 例を経験した．玆にその経験を述べて見たい．

症例

患者：五十嵐某，55才，男，農夫．

家族歴：特別の事はない．

既往歴：20才の時淋疾に罹患した．約 10 年前から慢性気管支炎があり，冬期に悪化する．

現病歴　昭和 29 年秋頃より昼間 12～13回，夜間 1～2 回の頻尿があつたが放置した．

昭和 30 年 1 月上旬頃より尿線が次第に細くなつて来たが，排尿困難を感ずる程ではなかつた．ところが 1 月 27 日突然排尿が点滴状となり，某医により導尿をうけた．その後も自然排尿が殆んど出来ず毎日導尿を続けた．然し排尿痛，外尿道口からの排膿，会陰部不快感及び下肢の神経痛様疼痛等は何れもなく，発熱もなかつた．便通は 3 日に 1 回位で，稍々便秘の傾向にあつた．

現症：体格は中等度で肥満しているが，全身皮膚には化膿巣はない．結膜，咽頭及び扁桃腺にも充血はなく，胸部及び腹部には異常を認めず，肝臓，脾臓及び腎臓は共に触知出来ない．外陰部は正常で睾丸及び副睾丸にも異常はない．しかし前立腺は直腸より指診して見ると約 2 倍大に腫大しており，木様に硬く，表面不平等であり，圧痛はない．軟化した部位はなかつた．

血液所見　赤血球数 435 万，血色素量 75%，白血球数 8400，その百分率には軽度のエオジン好性細胞の増多が認められた．血沈値は 1 時間値 80mm，2 時間値 112mm．血液残余窒素値は 23,5mg/dl

尿所見：黄褐色に溷濁し，反応はアルカリ性，蛋白 (+)，糖 (−)．沈渣は赤血球 (−)，白血球 (+++) 上皮 (−)，桿菌が少数認められた．

膀胱鏡所見：容量は 200cc．膀胱粘膜及び尿管口は正常で，インヂゴー カルミン排泄は両側共に正常である．内尿道口の両側に突出した示指頭大の膨隆が見られ，表面は比較的平滑で右側が稍々大きい．

レ線所見：上部尿路には異常はないが，尿道レ線像では膀胱底部が隆起し，尿道の膀胱頭部えの移行部に軽度の狭窄が見られる．一番目につく変化は後部尿

第 1 図　尿道膀胱レ腺像（前後）

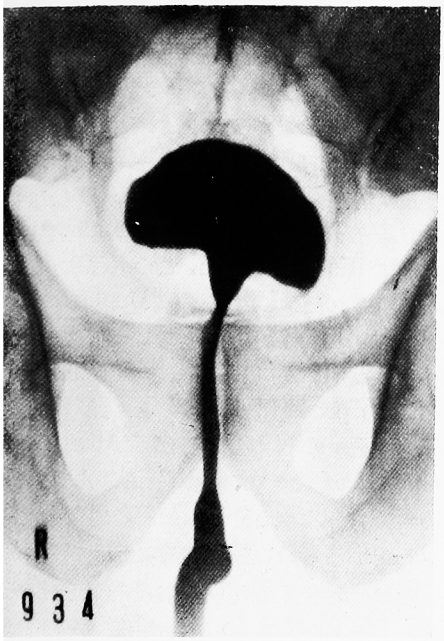

第 2 図　尿道膀胱レ腺像（45°斜位）

第 3 図　剔除した前立腺の肉眼標本，表面及び割面を示す．

第 4 図　剔除した前立腺の組織像，円形細胞，プラズマ細胞及び組織球等が瀰漫性に浸潤している肉芽組織像．

道が延長し，棒状に細くなり，精阜像が消失している点である．(第 1 図 及び 第 2 図.)

臨床診断：前立腺癌の疑い．

手術所見　2 月 23 日楠教授執刀で手術が行なわれた．下腹部正中切開で骨盤腔に入り，前立腺を剝離して双手性触診を行うに，前立腺は全体として大きく，硬く，特に被膜迄硬化しているが，その可動性は保たれている．骨盤淋巴腺の腫脹はない．そこで前立腺癌の疑いを強くして，前立腺全剔除術に取りかかつた．前立腺尖端部は両側共に骨盤底に密着しており，被膜は硬く周囲の脂肪組織と癒著していた．型の如く尿道との間を切断し前立腺を引き上げている時に，前立腺から濃厚な膿汁様のものが，ごく少量出たので，癌腫でない事が判明した．そこで方針を変更し，以後は被膜を出来るだけ残して前立腺組織を剔出したので，結局手術は SubtotalePr ostatektomie の形式となつた．

剔除標本：第3図に示す如く，25.8 瓦のもので，普通の腺腫というよりは癌腫に近い外観を呈している．

組織学的所見　一般に円形細胞，プラズマ細胞，組織球細胞及びエオジン好性白血球の浸潤が瀰漫性に拡がつておるが，ラングハンス型巨大細胞は見当らなかつた．所によつては多形核白血球が集つて小さな膿胞を形成している．又結合織増殖が高度にみられる．腫上皮は炎症のためにその構造が歪められている．癌性変化は何処にもなかつた．腺腔内に結石形成もかなり多くみられ，又前立腺全体として幾分肥大性が認められた (第 4 図).

術後経過：良好で 17 日目に退院した．

考　　按

私は肉芽性前立腺炎に該当する 1 症例を経験した機会に，かかる症例に関しての従来の報告を各方面から考按して見た．

(1) 名　称

プロスタテイズムを主訴とする前立腺の炎症性肥大を，先人達はその経験上最も印象の深かつた特徴を現わす名称で呼称している．

即ち，Blanc はかかる 1 例に Prostatitis lignosa hypertrophicans pseudoneoplasmatica と云う長い名称を与えているが，直訳すれば前立腺が木様に硬く肥大し，一見腫瘍性増殖を思わせた前立腺炎と言う事で，この名称は本症の直腸よりの触診所見をよく現しているものである．これに対して Tanner and McDonald は，本症が組織学的には一種の増殖性の非特異性肉芽組織からなるものである点に着目して，Granulomatous prostatitis と命名した．この名称は 1952年に発行された Herbut の "Uuological Pathology" に採用されている．この他に Melicow (1951) が "Allergic granulomas of the prostate gland" と，又 Harrison and Neander (1954) が "Allergic granuloma of the prostate" と呼んでいるものも，大体本症と同様の傾向の前立腺変化をさしているものの様である．

私は一番多数例に就て本症を経験している．Tanner et al. の Glanulomatous prostatitis 肉芽性前立腺炎と言う名称を選ぶ事とした．

(2) 発生頻度

既に述べた如く，前立腺の慢性の炎症性増殖によつてプロスタテイズムの起る事は従来非常に稀とされていた様で，大戦前の報告としては Blanc (1939) の記載が目につく位のものである．所が，1943 年の Tanner and Mc Donald の研究以来，左程稀な変化でない事が判つて来た．しかし，本症が今日でも日常我々が数多く経験し得る程多くない事は，ここに報告した症例が我の教室に於ける昭和 25年 以降の前立腺の手術患者 200 例の内で唯一の症例である事でも容易に頷かれる (第 1 表).

Tanner and Mc Donald (1943) が Mayo Clinic に於て調査した結果，肉芽性前立腺炎は外科的に剔除された 1028 個の前立腺標本の内で 34 個 (3.3%) に，又剖検例では 88 例中 3 例 (3.4%) に，即ち全体として 37 例 に見出された．最年少者は 22 才，最年長者は 89 才であり，その平均は 65 才

第1表　新潟大学泌尿器科教室に於ける
プロスタテイズムの経験例

病　　因	症例数	比　率
前立腺肥大症	141	70.5%
前立腺癌	28	14.0%
前立腺肉腫	2	
中　　柵	23	11.5%
前立腺膿瘍	3	
前立腺結核	1	
亜急性前立腺炎	1	
慢性前立腺炎	1	
合　　計	200	

であつた．続いて Thompson and Albers (1953) によれば 1943 年から 1949 年迄に Mayo Clinic で経尿道的切除術で切除された標本の中には 36 例に本症が発見されている．

（3） 組織像

組織学的には非特異性の慢性前立腺炎で，非常に結核性変化に類似している (Nesbit and Lynn). Tanner and Mc Donald によれば，この変化は前立腺管腔の部分的閉鎖に始まるもので，それに続いて管腔及び細葉に内容物の停滞が起り，周囲に慢性炎症が起る．遂に排泄管及び小葉の上皮細胞は破壊されて炎症は周囲に波及する．この炎症性変化は，症例毎に異るが，プラスマ細胞，淋巴球，単核細胞及びエオヂン好細胞等の瀰慢性浸潤によるものであつて，又所々に多形核白血球の集つた小膿瘍性変化も見られる．この場合の単核細胞は，しばしば腫張し，網状化し，又空胞形成を示す事がある．そのあるものは類上皮細胞に変形し，結核病巣に見られる様な集簇を形成する事もある．更にラングハンス型巨大細胞を含有する場合には，一層結核と類似の病巣を示す様になる．Melicow が報告した Allergic Granuloma の際にはエオヂン好細胞が特に多い．

本症に特異の細菌はないが Tanner and Mc Donald が 13 例の症例で尿の培養した結果，細菌陰性が 9 例であり，糞便連鎖球菌が 2 例に，Aerobacter aerogenes 及び Pseudomonas aeruginosa が各 1 例であつた．

（4） 臨床所見，診断及び合併症

前立腺の腫大と，そのために起つたプロスタテイズムとが典型的の病像である．腫大が平等で平滑に触知し得る際には肥大症と考えられ，硬く，表面不平等の際には癌腫の像を呈する訳である．即ち Thompson and Albers の報告している 36 例に就て見るに 20 例は癌腫と診断され，16 例は肥大症と診断されたものである．又 Harrison and Neander の 4 例の内，2 例は術前の診断が前立腺癌であつた．本症の診断は専ら組織像によるもので，術前に臨床的に診断を下す事は先ず不能である．

合併症としては，Tanner et al. の 37 例に就て見ると，24 例が間歇性尿路狭窄を，3 例が膀胱結石を，3 例が慢性膀胱炎を，2 例が突然の尿路閉鎖を，又前立腺肥大症及び腫瘍を各 1 例で併発した．

（5） 治療法及び予後

臨床上肥大症及び癌腫との区別がつかないから，治療も時により経尿道的切除術，剔除術及び全剔除術とまちまちである．何れの治療法によるも，肥大症及び一般慢性前立腺炎と同様に予後は良好である．

結　　論

（1） プロスタテイズムを主訴とした Tanner and Mc Donald の所謂肉芽性前立腺炎の治験例を報告した．

（2） 肉芽性前立腺炎の一般に就て考按した．

文　　献

1) **Blanc, H.** : Zit. n. Z. urol. Chir., **45** 211, 1940.

2) **Harrison, F. G. and Neander, D. G.** : J. Urol., **72** : 1218, 1954.
3) **Herbut, P. A.** : Urological Pathology, vol. II, p. 907, Lea & Febiger, Philadelphia, 1952.
4) **Melicow, M. M.** : J. Urol., **65** : 288, 1951.
5) **Nesbit, R. M. and Lynn, J. M.** : J. Urol., **61** : 766, 1949.
6) **Tanner, F. H. and McDonald, J. R.** Arch. Path., **36** : 358, 1943.
7) **Thompson, G. J. and Albers, D. D.** J. Urol., **69** : 530, 1953.

Schering
ドイツ・シエーリング
新しいホルモン
4つのデポー剤
持続性男性ホルモン
テストビロン・デポー
50mg. 100mg. 250mg　1A・3A
持続性男性・卵胞混合ホルモン
プリモジアン・デポー
男性 65mg+卵胞4mg　1A・3A
持続性卵胞ホルモン
プロギノン・デポー
10mg　1A・3A
持続性黄体ホルモン
プロルトン・デポー
65mg　125mg　1A・3A
本社 東京都中央区日本橋本町2—5　輸入発売元 日獨薬品株式会社　支店 大阪市東淀川区宮原町516

局所麻酔剤
ヌペルカイン"チバ"
スイス・チバ
（健保適用）
（文献はチバ製品より送呈）
特性　ヌペルカインは一種の局所麻酔剤であつて、その効果が強く、且作用が長く続くことを特長とし、普通使用される他の局所麻酔剤に比して約十倍強力である。
包装　等比重注射液 1/200　1管 2cc含有　箱入 10管
高比重注射液 1/400　1管 2cc含有　箱入 10管
粉末 瓶入 1g 及び 5g
製造　武田薬品工業株式会社
大阪市東区道修町2丁目
提携　チバ製品株式会社
大阪市東区南久太郎町4丁目 大和ビル