泌尿紀要 2巻2号
昭和31年 3 月

泌尿器科手術に対する Cherney Incision の応用

教授 稲田 務
講師 後藤 薫
講師 大森 孝郎
助手 酒徳 治三郎
助手 日野 豪

緒言

膀胱全剔出術，前立腺剔除術等の骨盤内臓器手術には一般に腹壁の恥骨上から上方に向う正中切開 (vertical lower abdominal incision, median incision) が用いられている．これら臓器に対する手術方法の著しい進歩にもかゝわらず，骨盤内深部に位置するこれら臓器への外科的到達，露出はやゝ困難な状態である．この正中切開に対する不満が下腹部の横切開 (transverse lower abdominal incision) の種々の術式の発展となつた．Baudelocque は 19 世紀初期より早く帝王切開術に横切開を用い，1900 年に Pfannenstiel は骨盤内手術に用いた事を述べ，Maylard (1907)，Boeckmann (1910) も報告している．1941 年に Cherney は従来の横切開を改良して下腹部特に骨盤内全臓器のすぐれた露生が得られる事を発表した．Smith (1946) は泌尿器科手術に対する Cherney incision の応用を初めて報告し，Wayman (1949) は megalo-ureter の外科的治療にその使用を述べ，Dodson (1950) は Cherney incision が膀胱と尿管下端部のすぐれた露出を得ることを述べ，Culp and DeWeerd (1953) は膀胱全剔出術等の骨盤内手術以外に，Cherney incision の側方延長切開により尿路上部の同時手術 (complete nephroureterectomy) を実施し得ることを報告し，Lowsley and Johnson (1955) は人工膀胱の新術式にも Cherney incision を応用している．我々はこの Cherney incision を使用して，膀胱全剔出術，両側尿管皮膚吻合術等に最もすぐれた利点を認めたので，茲に本術式を紹介し，その症例に就て報告する．

術式

Cherney, Dodson 及び Culp and DeWeerd の記載方法に準じた．

麻酔は Chlorpromazine (ウイタミン，コントーミン) による強化麻酔のもとに Nupercaine, Xylocaine, Pontocaine (Butylcaine) 等による腰椎麻酔或はカテーテルによる持続腰椎麻酔を使用している．

皮膚切開は恥骨上縁 2 横指上の中央部より両端は腸骨前上棘の中点に向う，下方に向つた弧状切開を行う (第 1 図)．この切開は皮下脂肪層・内外斜腹筋の腱膜，直腹筋前鞘をも切断する．切開線両端近くでの内外斜腹筋は皮膚切開線の方向に鈍切開する．浅下腹血管は必要な場合には切断する (我々の経験では多くの場合その必要はない)．直腹筋の下端は恥骨直上にてその側縁に沿うて指を挿入して直腹筋後面に分け入つて遊離し，指にて筋肉をもち上げながら，直腹

筋腱を恥骨に近い部位に於て鋏にて切断する（第2図）．直腹筋は皮膚切開線迄鈍切開にてもち上げると，恥骨上域に広大な露出を得る（第3図）．この露出にて膀胱，前立腺及び両側尿管下端部等のあらゆる操作に充分なものとなる．必要な場合は更に腹膜の横切開によつて腹腔内下部の適当な露出を得ることが出来る（第3図）．縫合は直腹筋腱と恥骨骨膜或は直腹筋鞘の下端と充分密にする（第4図）．我々は5号カツトグツト或は9号絹糸を使用した．爾後各層毎に縫合をなし，排尿管は直腹筋の両側に挿入する．

第 1 図

皮膚切開線の位置
（第1～4図 Culp and DeWeerd の模写）

第 2 図

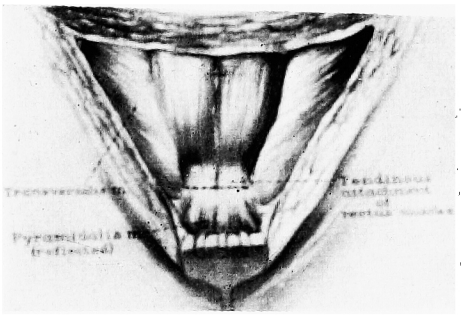

直腹筋腱の露出とその切開線

第 3 図

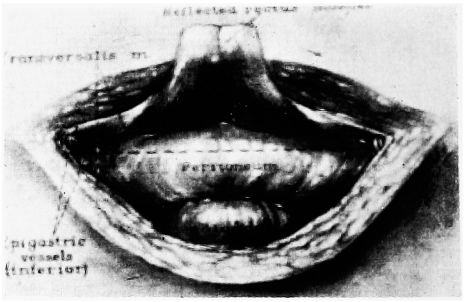

直腹筋切断後，直腹筋を上方に挙上した膀胱，腹膜の露出，及び腹膜の切開線．

第 4 図

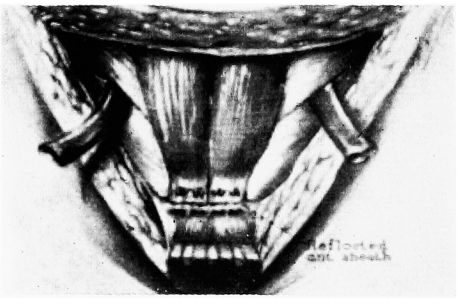

直腹筋腱の縫合

第 5 図



Cherney incision による両側尿管皮膚吻合術．

症　　例

我々は膀胱全剔出術，尿管皮膚吻合術等の手術11例に応用し，その症例は附表に示す如くである．開創器を必要とせずに骨盤腔内の広大な露出が得られ，膀胱頸部，前立腺，精嚢腺等を容易に手術野に見られ，

会陰部の切開を併用する事なく膀胱全剔出術を実施し得た．縫合は正中切開に比し多少の時間を要するが，手術野のすぐれた露出により迅速に手術を行い得ることにより手術全時間が短縮し得られる．しかし麻酔の醒めた時には直腹筋の縫合に稍々困難を感ずるが，かかる場合にはカテーテルによる持続腰椎麻酔を実施してあれば最も好都合であり，我々は最初から時間を要すると思われる手術には持続麻酔を使用している．

手術創の術後ヘルニアは経験しなかつた．皮膚切開線に尿管を吻合した例に於て．尿漏出により抜糸後創面の全哆開を来たしたが，固い瘢痕組織にて治癒した．かかる例にてもヘルニアを来たさなかつた．しかし爾後の症例には皮膚切開線よりやや離れた上部の適当な位置に尿管を吻合している（第 5 図）．

附表　Cherney incision による手術例

手術名	例数
膀胱全剔出術及び尿管皮膚吻合術	5
膀胱部分切除術	3
前立腺剔除術	3
計	11

考　　察

Cherney は腹壁切開の軌範として次の 5 条件を挙げている：① 適当な露出．② 切開局所構造に対する注意として，手術創面が腹圧緊張線を横切らず，治癒過程が完成する迄強固であるがよい．③ 術後の不快感の最小限．④ 手術手技の簡単な事．⑤ 望むならば，手術瘢痕が美容的に好ましい事．而して Pfannenstiel, Maylard, Boeckmann 等の切開は前記の後 4 条件を満たすが，手術野の露出は寧ろ局限されている．よつて Cherney 自身は Pfannenstiel 及び Maylard-Bardenheuer の切開の両者の特徴を結合せる横切開 (transverse lower abdominal incision) を考案した．

Cherney は又本切開の利点として次のものを挙げている：① 下腹部の横経は臍部より恥骨までの距離より，男子では約 25% 長く，女子にては更に長い．手術野の露出はその軸の 2 乗に比例しており，横切開は正中切開より 1.5～2.0 倍大きい手術野を得る事が出来る．肥満せる患者に於ても，脂肪塊は切開線上にあり何等障碍とならない．② 前腹壁のこの部位は筋肉の持続的緊張，或は咳嗽発作中の突然の収縮に従属せず，内臓大脱出 (evisceration) 或は術後ヘルニアの発生を無視してよい．③ 切開線は麻酔の見地から Th ll 以下であるので，腰椎麻酔は高位迄及ぶ必要なく，従つて血圧の降下は少い．若し全身麻酔を用いても軽度でよい．筋肉の収縮は手術創を閉塞する傾向がないので，開創器を使用する必要がない．たゞ直腹筋縫合時のみに筋弛緩を必要とする（我々は斯かる場合にカテーテルによる持続腰椎麻酔が最も好都合であり，使用している）．④ 下腹部は男子に於てすら呼吸に余り用いられず，従つて下腹部切開創の疼痛は呼吸によつて殆んど影響せられず，術後の鎮痛薬の要求を減少する．又咳嗽にも影響せず，術後の肺合併症を減少する．⑤ 手術創の瘢痕は恥毛部に陰れない部分も，生来の皮膚走向線に従つて包含され，美容的にも好ましい．

Culp 等は 56 例に Cherney incision を応用し，最初は一次的の膀胱全剔出術，両側尿管腸吻合術に使用し，続いて骨盤内或は下腹部の種々の泌尿器科的手術に好んで用い，更に側上方延長切開により腎尿管剔出術 (complete nephroureterectomy) にも可能であることを示している．Cordonnier は膀胱全剔出術，膀胱膣瘻の手術に用い，正中切開よりはるかにすぐれていることを述べている．Carsoll は膀胱全剔出術，恥骨後前立腺剔除術，精嚢剔出術に用いている．術後のヘルニア発生は Cherney は約 500 例中 1 例のみであり，Culp

等は 56 例中 1 例もなく，Carsoll は 25 例中 1 例に生じたが容易に修復しており，Fallis は約 100 例中に直腹筋縫合不完全の 1 例のみに生じている．

Culp 等は多くの例に於て直腹筋を恥骨々膜に縫合しているが，恥骨炎を併発せるものは 1 例もないと云う．

我々は前記の如く膀胱全剔出術及び尿管皮膚吻合術 5 例，膀胱部分切除術 3 例，恥骨後前立腺剔除術 3 例の計 11 例に用い，膀胱全剔出術，尿管下端の処理に最もすぐれ，手術操作は容易であり手術時間も短縮し得た．筋縫合にやゝ時間を要し，腰椎麻酔の覚醒期であると特に直腹筋の縫合がやゝ困難であるが，最初より手術時間の長びくと予想される場合には持続腰椎麻酔の使用が合理的である．手術創に尿浸潤による創面哆開の 1 例があつたが，固い瘢痕組織で治癒し，術後のヘルニアを来たさなかつた．恥骨炎等の合併症もなかつた．

結　　語

下腹部に横切開催を加える Cherney incision が骨盤内の手術に極めて広い露出を与える事を知り，膀胱全剔出術，前立腺剔除術等 11 例に実施し，特に膀胱と尿管下端の処理に極めてすぐれた利点があつた．

(本論文の要旨は昭和 30 年 11 月 3 日　名古屋大学に於ける日本泌尿器科学会第 6 回中部地方会に発表した)．

文　　献

1) **Cherney, L. S.** : Surg., Gynec. and Obst., **72**: 92, 1941.
2) **Smith, D. R.** : Surg., Gynec. and Obst., **83**: 364, 1946.
3) **Waymann, T. B.** J. Urol., **61**: 883, 1949.
4) **Dodson** : Urol. Surg., 464, 1950.
5) **Culp, O. S. and DeWeerd, J. H.** J. Urol., **69**: 445, 1953.
6) **Lowsley, O. S. and Johnson, T. H** : J. Urol., **73**: 83, 1955.