[泌尿紀要2巻4号
昭和31年7月]

成人腎線維肉腫の1例並に泌尿生殖器系の肉腫について

京都大学医学部泌尿器科教室（主任 稲田教授）
助教授　加　藤　篤　二
助　手　仁　平　寛　巳
助　手　酒　徳　治三郎

Fibrosarcoma of Adult Kidney: Report of a Case and Review of the Genito-Urinary Sarcoma at Our Clinic.

Tokuji KATO, Hiromi NIHIRA and Jisaburo SAKATOKU

From the Department of Urology, Faculty of Medicine, Kyoto University
(Director: Prof. T. Inada)

A case of the renal sarcoma is presented which is the second case at our clinic. A 41 year old man entered the hospital on Octover 12, 1953, with a history of left flank pain and hematuria of about one year's duration. Physical examination revealed a palpable, movable smooth mass at the left upper abdomen. Retrograde pyelography showed a filling defect at the lower part of left renal pelvis. Four days after admission, a left nephrectomy was done and a large mass found involving the lower pole of the kidney which was proved to be a fibrosarcoma by pathological examination. Relapse and metastases occured and the patient died in the fifth month postoperatively. On autopsy metastases of the tumor were found in the subcutaneous tissue of upper abdomen, peritoneum, mesenterium and liver.

Among the eleven caces of the genito-urinary sarcoma which were found at our clinic there were five caces of Wilms' tumor, one of the kidney, two of the prostate, one of the urinary bladder, penis and epididimis. They were microscopically spindle cell sarcoma or round cell sarcoma and their prognosis were all exceedingly poor.

緒　　言

腎腫瘍の多くは癌腫で，肉腫の症例は甚だ少く，本教室では第2例目である．以下之を詳述すると共に，本教室における泌尿生殖器系の肉腫症例を摘録して概説を試みることとしたい

症　　例

患者：遠○，男，41才．初診．昭和 28.10.12.
主訴：血尿
家族歴並に個人歴：特記すべきことがない．現症：昭和27年11月初旬無症候性の全血尿あり，止血剤で一時消失したが，昭和28年2月頃より左側腹部の鈍痛と共に，再び血尿を来たした．所見：体格中等度，栄養佳良．胸部に異常なく，腹部で左腎は4横指触知され，呼吸性移動(＋)，表面平滑で硬く，圧痛(＋)．右腎を触れず．膀胱部その他に異常なし．膀胱鏡所見：粘膜正常で，色素排出右正常，左は10分迄(－)．腎盂撮影により左尿管上部より腎盂下端に影像缺損を認めた（第1図）　Pneumoren による左腎像は周辺と癒着して，不鮮明．血液像：赤血球419万，白血球5100．10.16.剔出手術を行う．腎臓は前面で腹膜と癒着し，表面に淋巴腺数ヶを認む．腎動脈基部で大動脈分岐部に近く拇指大淋巴腺を触るるも癒着して剝離不能．剔出腎臓重さ610瓦，長さ17.5×幅7.8×厚さ7.5cm，割面は第2図の如く，腫瘍は腎の中，下極を占め，黄白

第 1 図

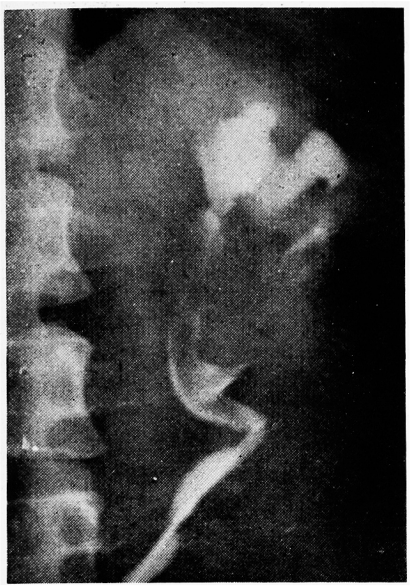

第 2 図

色で柔軟，腎盂は拡張し柔軟な鶏卵大腫瘍片を包蔵す．組織学的には第3図の如く紡錘状の線維肉腫であつた．術後経過は順調にて 11.10. 退院す．その後レ線照射を試みんとしたが貧血甚しく，対症療法を行う裡同年12月末に至り，左剔出創に一致して軽い膨隆を来たして再入院した．以後漸次食慾不振となり腫瘍は1月初旬に至り，急に腫大し，2月初めには左腹部を全部占居し，手術瘢痕部に所々硬き結節を来たし，貧

第 3 図

血甚だしく3月6日死去した．剖検によると，肺部は異常なく，中隔竈に指頭大の転移（＋），腹部は膨満し，左腹部手術瘢痕に沿い，皮下に鶏卵大，鵝卵大の結節状腫瘍数ヶ（＋），剔出創には柔軟腫瘍が充満し，腹膜，腸間膜に播種性の小転移（＋），腹腔内には腹水がみち，腸間の癒着高度，肝には数ヶの小転移を認めた．

綜　　括

腎肉腫は甚だ少いもので，小児に起こるものは Wilms 腫瘍であるが，成人の肉腫は幼児のそれとは一応区別されている．従来の肉腫なるものには細網肉腫，淋巴肉腫（殊に腎の小円形細胞肉腫と称せられるものは殆んど淋巴肉腫である）が雑然と混入している点は注意すべきである．

成人の腎肉腫は Lubarsch によると腎腫瘍 892に対し122即ち 13.7%に当り，本邦では西によると 9.4%で何れも少い．病理組織学的には紡錘形の線維肉腫が多数を占め，ついで円形細胞，多形細胞型となる．Lubarsch の報ずる76中33の線維肉腫の如きこの好例である．本邦でも原田の統計による23例中線維型が10例（皆見，桜井，玉城，八木沢，鈴木，野村，浜中，島田，稲本，高橋）を占め，結節型が大多数で，汎発性浸潤型は少い．概して血尿が少く

原田によると23：9で，腫瘤が之に反して大である．Mintz は腫瘤に比して胃腸症状がやゝ強いという．一般に癌腫に比して予後の悪いもので，Judd, Donald は20例中1例のみ，6年3ヶ月生存，多くは1年内に死亡，3例は術後死亡．Mintz も93例中死亡40例，剔出後死亡30例中28例は1年以内という如く外科手術後特に予後が悪い．発育が急速で転移も多く，淋巴腺転移を好み（Lubarsch），肝，肺，下空静脈，腸間膜，腹膜等を侵す．術前の診断はグラウイツ腫瘍等と区別し難い．

泌尿生殖器系肉腫の症例

1）患者：中○．男．45才．初診．昭和13.9.15.

主訴：左下腹部疝痛及血尿．

現症：昭和5年血尿（＋），泌尿器科的検索で右腎下部腎盂に小指頭大の陰影缺損あり，右腎盂乳頭腫の診断をうけた．以後レ線照射で血尿減少．昭和13年9月初めより左下腹部の疝痛及血尿を来した．

所見：左腎盂，尿管に結石像あり，右腎は下部が前上腸骨棘に至る巨大腫瘍で剔出不能で腎変形成，7/10，死亡．剖検で紡錘状細胞肉腫の診断が付された（浜中報告）

2）患者：相○．男3才．初診．昭和14.7.6.

主訴：腹部腫瘤．

現症：約2ヶ月前より左腹部に小手拳大腫瘤を気付く．

所見：栄養不良，腹部で左側全部を占居する腫瘤あり，表面不整で静脈怒張強．7/7，剔出，重量2000瓦．術後死亡

3）患者：谷．男．4才．初診．昭和15.3.30.

主訴：血尿と腹部腫瘤．

現症：6/3，血尿，13/3，右腹部腫瘤に気付いた．

所見：栄養良，右腎は小児頭大で可動性，表面平滑で硬い．5/4，剔出，重量415瓦，9/9，再発．

4）患者：三○．女．3才．初診．昭和10.1.10.

主訴：右腎部腫瘤．

現症：昭和9.6.右腎部膨隆，同年11月より腫瘍漸次増大し，初診前1週に殊に腫大著明なりと．

所見：栄養不良，右腹部は人頭大に腫脹し，触れて軟．22/1，剔出．重量1395瓦．術後死亡

5）患者：日○．女．3才．初診．昭和14.6.7.

主訴：腹部腫瘤．

現症：初診3ヶ月前より左腹部に腫瘤を来たし漸次大となる．尿溷濁を伴う．

所見：栄養低下，左腹部小児頭大，表面不整，16/6，剔出，重量1410瓦，5/8，手術瘢痕部に腫瘍再発，31/8，腹腔全般膨隆す．18/9，死亡．剖検によるに腫瘍は腹腔内を占居し，左肝内に鳩卵大の転移1ヶ，表面に鵝卵大の転移3ヶを認めた．

6）患者：足○．男．2才．初診．昭和28.2.27.

主訴：腹部膨満．

現症：初診6ヶ月前より血尿（＋），1週前より腹部膨満す．

所見：左腹部著明に隆起し，腫瘍下縁は臍部に及ぶ．腫瘍は増大著しく10/5，死亡．剖検によると，左腎小児頭大，腸間膜根部淋巴腺転移，左肺全葉に散在性腫瘍（＋），右葉は表面のみならず内部に転移（＋），右肋膜腔に滲出液200c.c.を認めた．以上2)～6)は組織学的に Wilms 腫瘍（腺肉腫）であつた．

7）患者：有○．男．67才．初診．昭和25.11.25.

主訴：膀胱部疼痛．

現症：昭和25.2.より，血尿（＋），漸次増強し，尿線中絶，血塊を排出す．

所見：右腎下極触知され，膀胱部疼痛あり．膀胱では右尿管口より拇指頭大有茎性の表面凹凸を示す腫瘍を認む．色素排出左正常，右10分迄（－）．試験切除により線維肉腫なるを知つた．ナイトロミン5mg5回の注射により腫瘍は著明に縮少したが，副作用の為来院せず，3ヶ月後来院せる所見では腫瘍は鵝卵大に及びその後2ヶ月にして死亡した．

8）患者：南○．男．40才．初診．昭和14.8.23.

主訴：頻尿及び尿停滞感．

現症：約1ヶ月前より尿停滞感，排尿困難を訴う．ついで頻尿を来たし，数日前より左下肢に神経痛を来たしたという．

所見：栄養佳良，膀胱部は臍2横指下まで膨隆し，カテーテルにより尿200cc排出．前立腺は超林檎大，甚だ硬く表面はほぼ平滑で圧痛なし．29/8，剔出を行わんとするも癒着強く，一部切除して終る．秋山報告では線維肉腫なるも天野博士の診断では，平滑筋肉腫であつた．15/9，肛門より左臀部に尿浸潤を来たして死亡した（秋山報告）

9）患者：山○．男．29才．初診．昭和14.1.11.

主訴：尿閉，排尿痛．

現症：昭和13.6.より排尿終末時疼痛，頻尿を来たし，漸次排尿困難を伴う．

所見：栄養佳良，腹部膨隆し，膀胱部圧痛あり，前立腺は鵝卵大，表面平滑，弾力性硬，膀胱鏡入らず．レ線で肺野は両側共広汎な浸潤あり，臨床上咳が著しく，下肢に浮腫（＋），7/2，死亡．

剖検によると肺は両側全葉に播種性の小転移を認め，気管枝淋巴腺は鵝卵大に腫大，肝は全野に散在性米粒大転移（＋），左腎実質内小転移（＋），膀胱底部より小骨盤腔を充満せる腫瘍塊は一部膀胱底部より露出して表面乳頭状をなす　前立腺は小骨盤腔腫瘍そのもので，所々軟化を来たす．組織学的に線維肉腫であつた．

10）患者：佐○．男．13才．初診．昭和15.2.10.

主訴：陰茎腫大．

現症：約1年6ヶ月前包皮に腫脹を来たし，尿道口より排膿（＋），2ヶ月後包皮の腫大に切開をうけたが，最近小児手拳大に至る．

所見：陰茎先端に 4.7×4.0cm の腫瘍が見られ，潰瘍化して鮮紅色表面不整，基底は硬く，尿道口は潰瘍中にあるも明かならず，左鼠蹊淋巴腺鶏卵大腫脹，全身淋巴腺すべて軽度に腫大す．

睾丸，副睾丸，前立腺異常なく，血液ワ氏反応陰性．組織学的には円形細胞肉腫であつた（松井報告）

11）患者：竹○．男．44才．初診．昭和19.4.14.

主訴：陰茎硬結．

現症：昭和 19.1.中旬左陰嚢腫脹，2月中旬より陰茎が硬く腫れ，3月上旬より左肘部に2ヶの皮下結節を来たした．

所見．栄養良，両鼠蹊腺腫脹，左上膊下端に小指頭大乃至示指頭大の結節あり，陰茎は紡錘形に腫脹し左海綿体中に超鶏卵大の硬い結節が存し，右側に示指頭大結節1ヶ，圧痛はない．左副睾丸尾部に小鶏卵大結節1ヶ，体部指頭大に腫大す．8/4，左下腿外側上方に2ヶ，内側に1ヶ，結節を形成す　11/4，左陰嚢内容剔出す．重量127瓦．8/5，全身性の結節を形成，腹水（＋），脾3横指触知．18/5，死亡す．

組織学的に小円形細胞肉腫（副睾丸原発）であつた．

表　症　例

	患者	性	年令	主訴	臨床診断	手術所見，予後	組織所見
1	中○	男	45才	右下腹疝痛，血尿	右腎盂腫瘍	剔出不能，剖検	線維肉腫
2	相○	男	3才	腹部腫瘤	左 Wilms 腫瘍	剔出2000瓦術後死亡	胎児性腺肉腫
3	谷○	男	4才	血尿，腹部腫瘤	右 〃	剔出 415 瓦再発	〃
4	三○	女	3才	右腎腫瘤	右 〃	剔出1395瓦術後死亡	〃
5	日○	女	3才	腹部腫瘤	左 〃	剔出1410瓦2ヶ月後死亡	〃
6	足○	男	2才	腹部膨満	左 〃	剖検	〃
7	有○	男	67才	膀胱部疼痛	右尿管口腫瘍	切除，死亡	線維肉腫
8	南○	男	40才	頻尿，尿停滞感	前立腺腫瘍	一部切除半ヶ月後死亡	平滑筋肉腫
9	山○	男	29才	尿閉，排尿痛	〃	剖検	線維肉腫
10	佐○	男	13才	陰茎腫大	陰茎腫瘍		円形細胞肉腫
11	竹○	男	44才	陰茎硬結	左副睾丸腫瘍	剔出後皮膚転移死亡	小円形細胞肉腫

綜　括

Wilms 腫瘍（症例2,3,4,5,6）5，腎肉腫1，膀胱部1，前立腺2，陰茎1，副睾丸1で，性別では男子が遙かに多く．年令的には Wilms 腫瘍の幼少期を除いて，多くは30才以上である．組織学的には紡錘形細胞肉腫，円形細胞肉腫等である．予後は悪く，手術操作に拘らず殆んど死の転起をとり，剖検3例の所見よりしても，体内諸臓器への転移が多い．治療上ナイトロミン使用の1例でやや抑制効果が認められたに過ぎず，早期発見による化学療法なり，根治手術にまつより外に方法はない．

結　論

1）成人の腎線維肉腫の1例を報告した．

2）本教室における泌尿生殖器系肉腫11症例をあげ，癌腫に比し予後の悪性なる点を述べた．

文　献

1）Bell　J. Urol., **39**：238, 1938.

2）Eisendraht　J. Urol., **38**　357, 1937.

3）Moore：J. Urol., **66**　533, 1951.

4）Ruff　J. Urol., **69**：474, 1953.

5）秋山：皮紀要., **36**　44, 昭15.

6）岩崎：日泌誌., **41**：62, 昭25.

7）稲本：日泌誌., **23**：252, 昭9.

8）島田：日外誌., **34**　806, 昭8.
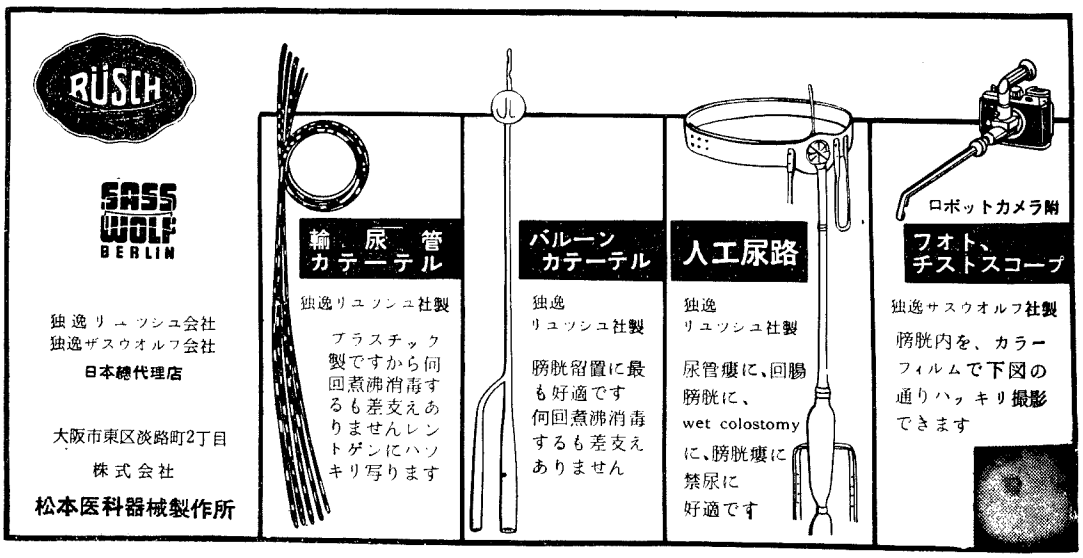
9）佐藤：日泌誌.，**26**：233，昭12.
10）鈴木，野中，大橋：日泌誌.，**30**：103 昭16.
11）桜井，中沢：グレンツ・ゲビート.，**10**:695,昭11.
12）玉城：東北医誌.，**19**:755，昭11.
13）高橋，岩下，谷野：日泌誌.，**28** 605，昭14.
14）富川，木村：日泌誌.，**34** 306，昭18.
15）松井：Acta Dermat.，**35**:29，1940.
16）皆見，藤原：日泌誌.，**17** 863，昭3.
17）野村：臨床皮泌誌.，**2**：250，昭23.
18）原田：体性.，**28**:674，昭16.
19）浜中：診療と経験.，**2** 368，昭13.
20）藤浪，原口．皮紀要.，**45** 120，昭24.
21）八木沢，八木：日泌誌.，**27**：171，昭13.