泌尿紀要3巻3号
昭和32年3月

真性半陰陽の1例

京都大学医学部泌尿器科教室（主任　稲田務教授）
助手　酒徳　治三郎
副手　卜部　敏人

A Case of True Hermaphroditism

Jisaburo SAKATOKU and Toshito URABE

From the Department of Urology, Faculty of Medicine, Kyoto University
(Director : Prof. T. Inada)

True hermaphroditism is even rarer, and the rarest form of all is true lateral form. We have had the good fortune to discover and report a case of true lateral hermaphroditism in detail. The case we are about to report is the fifty-sixth in the literature. It is the seventeenth of the lateral or alternating variety.

Patient, aged 15 and reared as a boy, was admitted Dec. 14, 1953, complaining of an undescended right testicle, with malformation of the penis and urethra. We refer to the patient as "he"

The body configuration conformed to the male type with exception of hair distribution. The external genitalia were unusual in appearance, showing well-developed down-curved phallus and a condition of complate scrotal hypospadia (Fig. 1). In left scrotum normal testicle, epididymis and seminal cord were palpable, although right scrotum was empty. There was no sign of a vaginal opening in perineum, and "he" said "he" had neither ejaculated nor menstruated. The 17-ketosteroid excretion in our case extended from 7.2 to 13.4 mg/24 hrs., it is among the lower values for the normal male in our laboratory. Retrograde pyelogram showed normal renal shadow and no evidence of adrenal tumor.

At operation for right undescended testicle, an infantile ovary, small uterus and fallpoian tube with fimbriated end were discovered in groin (Fig. 2, O, U and T), but no testicle was detected elsewhere. Panhysterectomy and a Denis-Browne type repair for hypospadia was performed successfully. Microscopic examination of sections from the removed ovary demonstrates the presence of numerous primordial follicles and a typical ovarian stroma (Fig. 3). Histological finding of uterus is illustrated in Fig. 4. Subsequently we discovered a vaginal orifice opening into the posterior urethra, and its smear replesented typical vaginal epitheliar pattern (Fig. 5). A left spermatocystogram showed a rudimentary seminal bladder and simultaneous vaginogram showed bicornate vaginal

contour (Fig. 7, S and V). A biopsy of the left gonad in the scrotum showed a mature tissue of testicle (Fig. 6). On Feb. 1, 1954, an amputation of vagina was done.

Taking the gross and microscopic features into account, it would seen that there are reasonable grounds for regarding the case as one of true lateral hermaphroditism.

(Read at 47th Anual Meeting, Kinki Section of Japan Urological Association, Osaka, Japan, June 6, 1954.)

緒　　言

文献上人類に於て仮性半陰陽症例はしばしば見られるが，同一個体内に男女両生殖腺が組織学的にも実証せられたものは55例に過ぎず，極めて稀であるとされている．我々は男児として生育せられた15才の尿道下裂を訴える患者に対して精密検査を行つた結果，本症と確認しえた1例を経験したので，ここにその所見を報告すると共に種々の観点から考察を加えたい．

症　　例

患者：浜○昇，15才，漁夫．

初診：昭和28年11月24日．

主訴：外陰部畸形にて整形手術を希望す

家族歴：特記すべき事なく，両親・同胞3名（妹2，弟1）を始め近親者に同様の畸形を来たしたものはなく，両親間は近親結婚ではない．

既往歴並びに現病歴：満期安産にて出生時より男児として生育された．2年前に虫垂切除を受けた他に著患を知らない．数カ月前より早朝勃起を来たす様になつたが，その際陰茎は前下方に彎曲する．射精の経験はなく，尿道口より週期的な出血もない　排尿は立位でも可能であり，排尿困難はない．

入院時所見：身長 155 cm，体重 50.5 kg，栄養佳良で，骨格・筋肉・脂肪沈着状態・乳房・音声は男性的傾向を有し，喉頭隆起も突出しているが，鬚の発育は不良である．胸部・腹部は外診上異常を認めず，血圧は118～68．外陰部を観察すると陰毛の分布は女性様で，陰茎は短かく前下方に彎曲し，包皮繋帯は亀頭の下面でそのまま陰嚢に移行し，外尿道口は陰嚢前面に開口する．亀頭はほぼ正常男子大に発育する（Fig. 1）．左陰嚢内容は正常であるが右側は空虚で，鼠径部に指頭大の無痛性腫瘤2ケを触知する．直腸内診によつて前立腺は触れない．膀胱鏡検査並びに逆行性腎盂撮影により膀胱・尿管・腎盂に異常を認めず，副腎腫瘍を思わせる像も得られなかつた．尿中 17-KS 排泄量は24時間値 7.2～13.4 mg で我々の測定値の男子正常範囲内の下位に相当する．

手術所見：以上により右鼠径部停留睾丸兼陰嚢部尿道下裂と診断して先ず同年12月18日右睾丸固定術を試みる事になつた．即ち右鼠径部に皮膚切開を行つて外鼠径輪に達した．ここより陰嚢側には睾丸及びその附属器は発見出来ず，外表より触知せられた腫瘤は鼠径管内に存したので更に深く進んでこれを剝離した．該腫瘤は軟骨様硬で表面灰白色滑沢な部分（Fig. 2, O）と淡紅色線維様硬の部分（同 U）の2ケの指頭大の組織塊より成り，これに索状の組織を附している．正常の睾丸・副睾丸・精管を認めえず，この組織塊を剔出し鼠径輪を閉鎖して皮膚縫合を行い手術を終えた．

組織学的所見：組織塊（O）を鏡検すると大部分は結合組織より成る臓器であつて，その皮質に近い所に多数の原始卵胞を発見した（Fig. 3）．即ち少女様の卵巣組織像であつて，Graaf 氏卵胞や黄体等は認められない．又組織塊（U）を鏡検すると平滑筋及び結合織線維を主成分とし，その中心部には円柱上皮より成る腺様構造を有する（Fig. 4）．即ち小児期の子宮像と一致する．更に組織学的検査によつてこれに附属する索状物（Fig. 2, T）は卵管であり同図（F）は卵管開口部である事が判明した．子宮頸部は発育が悪く，結合織に移行しており，膣粘膜上皮は発見出来なかつた．

その他の主要諸検査：以上の組織学的所見により，剔出せられた組織は卵巣・子宮・卵管より成る女性生殖器である事が確定したので，我々は真性半陰陽を推定して以後諸種の検査を行つた．

1）膣の証明：会陰部皮膚には異常所見がない為，若し膣が存在するとすれば恐らく尿道の経過中に開口しているものと想定して外尿道口より造影剤を注入して尿道レ線撮影を行つたが膣像は描出出来なかつた．しかし金属ブージーを尿道後壁に沿つて挿入すると外尿道口より 3.0 cm の部分より尿道より分岐して左後方に約 10 cm 挿入可能な管腔の存在するのを知つ

た．この中にカテーテルを挿入しても尿の流出を見ず，その管腔の洗滌液は白色で濁濁しており，その塗抹標本では典型的な膣上皮細胞を認めた（Fig. 5）．即ち膣が後部尿道に開口している事が証明された訳である．尚前回膀胱鏡検査の際には，器械を尿道前壁に沿つて挿入したために観過せられたものと考えられる．

2）左側生殖腺検査並びに膣レ線撮影：左側陰嚢皮膚に試験的皮膚切開を加え陰嚢内容を露出観察を行つたが，睾丸・副睾丸・精管は肉眼的に全く異常を認めず，その際行つた睾丸組織検査にても間細胞の発育も良好で，造精機転を有するほぼ正常の細精管を証明した（Fig. 6）．この時経精管的に精管精嚢レ線撮影を行うと共に，経尿道的に膣内に挿入したカテーテルを通じて造影剤を注入し膣撮影も併せ行つた（Fig 7）．左側精管の走行はほぼ正常であるが精嚢の発育は極めて悪い．膣陰影は双角的形態を呈し，その左角は精管とほぼ平行するのを認めた．

経過：患者及び家族の希望により Denis Browne氏法により尿道下裂に対する整形手術を行うと共に，下腹部正中切開によつて，長さ 6.5 cm の膣を尿道との分岐附近にて切断した．その際膣とほぼ平行する精管を認めた．剔出検本の組織学的検査により扁平上皮より成る膣粘膜を証明しえた．患者は29年6月30日，尿道下裂は軽快し退院した．

総括並びに考按

真性半陰陽 hermaphroditism と云う語はギリシヤ神話の男神 Hermes と愛と美の女神 Aphrodite との2語から構成されており，両性又は性別不明の義であり，医学的に真性半陰陽とは同一個体で男女両性腺および両性徴を有するものを云う．

本症は仮性半陰陽 pseudohermaphroditismに比較すると極めて稀である．しかし近時その報告が比較的多くなつて来た．即ち1944年に McKenna及び Kiefer が本症の2例を報告したのをはじめ，同年に McIver, Seabaugh 及び Mangels の2例，Moriarty の1例の他，Gudernatsch はそれ迄に報告せられた37例を簡単にまとめている．1946年には Engle, Yeaw 及び Lattimer は本症の1例の4年間にわたる観察を，Carneiro de Moura 及び Pinto Basto は19才の1例，Davis 及び Scheffey は6才8カ月の1例を，又 Stirling は彼の1例を記載し文献上の37例について考察している．1947年には Weed, Segaloff, Wiener 及び Douglas, 1948年には Van Campenhout 及び Witschi, 1951年には Fergusson, 1952年は Brewer, Jones 及び Culver の1例及び Greene, Matthews, Hughesdon及びHoward, 1953年には Baker Callahan 及び Ragins の報告等が見られる．我が国に於ては大正12年（1923年）に前田の剖検例があるが，その後確実な臨床報告例に接しない．

臨床症状は文献上症例によつて種々である．しかし外性器の畸形を訴える者が最も多く，次いで男子と考えられこいた個体の乳房発育が挙げられている．その他腹痛を伴つた定期的な尿道出血も報告されている．外性器の畸形は両親にも気づかれ，いづれか優位の性別に従つて生育されているのが普通である．発毛，発声等は何れかの性に傾く．外陰部も陰茎と陰核及び陰嚢と大陰唇の中間形をとる事が多い．内性器も一般に畸形を伴いやすく，発育も不良である．内分泌学的検査は充分行われてはいないが，Weed等の1例では尿中 17KS の排泄は低く，尿中性腺刺戟ホルモンは高かつたと云う

原因は不明であるが，遺伝的素因を指摘する者もある．

Klebs によると真性半陰陽は次の様に分類される．

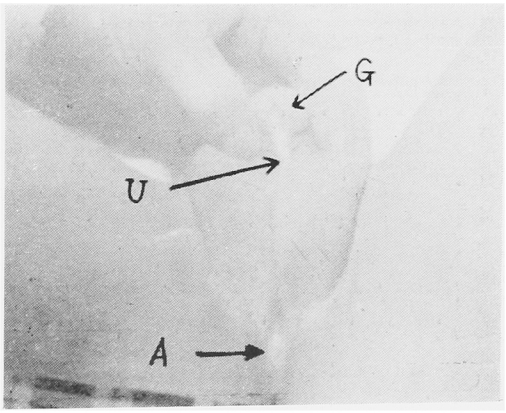

（Fig. 1）．外陰部所見．G：亀頭，U：外尿道口，A：肛門．

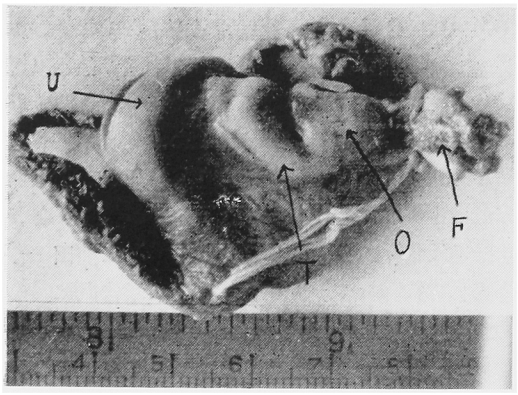

(Fig. 2). 剔出女性性器：O：卵巣，U：子宮，T：卵管，F：卵管開口部

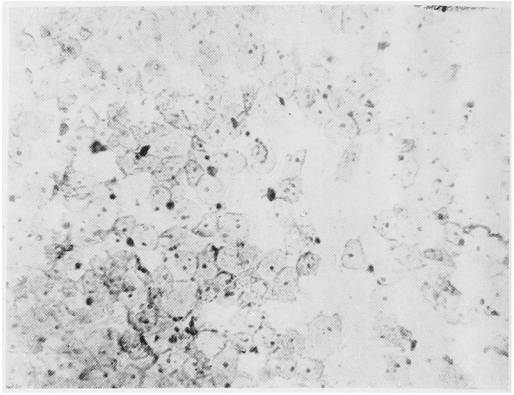

(Fig. 5). 膣分泌物塗抹標本．ギームザ染色.

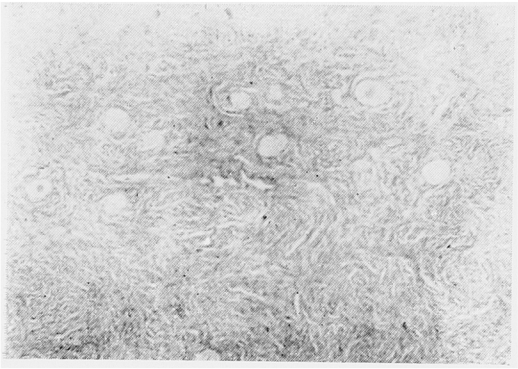

(Fig. 3). 卵巣組織所見：多数の原始卵胞を見る.

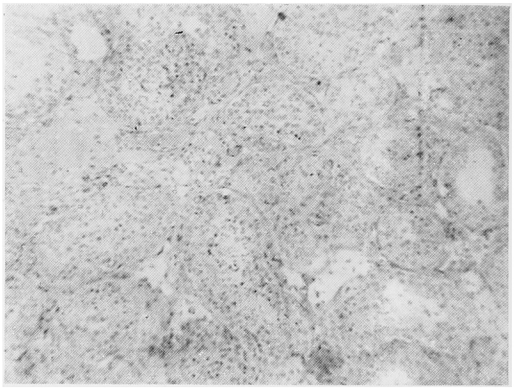

(Fig. 6). 睾丸組織像.

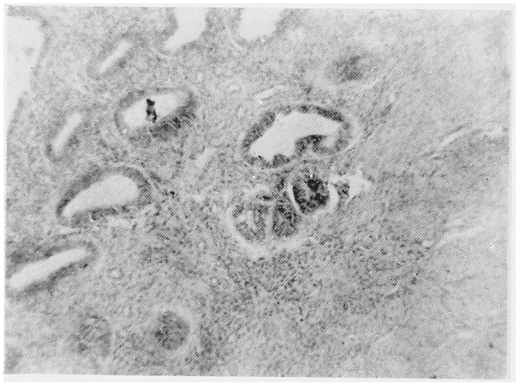

(Fig. 4). 子宮組織所見.

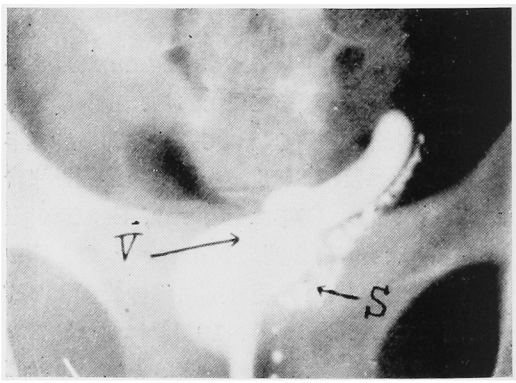

(Fig. 7). 左精管精嚢並びに膣レ線像：V：膣，S：精嚢.

1. 対称性真性半陰陽 Hermaphroditismus bilateralis：両側に夫々睾丸及び卵巣（この両者が一塊になつたものを卵巣睾丸 ovotestis と云う）を有するもの．

2. 一側性真性半陰陽 H. unilateralis：一側に睾丸又は卵巣があり，他方には両性腺即ち卵巣睾丸を有するもの．

3. 両側性真性半陰陽 H. lateralis：一側睾丸，他側卵巣を有するせの．

Weed等によつて集められた40例の内では対称性のもの11例，両側性11例，一側性14例及び一側は卵巣睾丸で他側不明なもの4例であつた．

即ち我々の症例は右側に卵巣，左側に睾丸を有した両側性の1例であつて，文献上真性半陰陽第56例（両側性半陰陽の第17例）と考えられる．

結　　語

男児として生育された15才の尿道下裂を訴える患者に対して精検を行つた結果，右側に卵巣，左側に睾丸を有する両側性真性半陰陽である事を確認した1例について報告した．卵巣・子宮・卵管剔出術，腟切断術を行うと共に尿道下裂に対する整形手術に成功した．

稿を終るに臨み，恩師稲田教授の御指導，御校閲を深謝する．尚本論文の要旨は昭和29年6月6日阪大に於ける第47回日本泌尿器科学会近畿地方会の席上で発表した．

文　　献

1) Baker, W. J., Callahan, D. H. and Ragins, A.B. : J. Urol., **69** : 439. 1953.
2) Brewer, J. I., Jones, H. O. and Culver, H. ; JAMA, **148**, 431, 1952.
3) Carneiro de Moura, A. and Pinto Basto, L. : J.Urol., **56** ; 725, 1946.
4) Davis, D. M., and Scheffey, L. C. ; J. Urol., **56** 725, 1946.
5) DeMoura, A. C. and Basto, L. P. : J. Urol., **56** : 725, 1946.
6) Engle, E. T., Yeaw, R. C. and Lattimer, J. K. : J. Urol., **56** 731, 1946.
7) Fergusson, J. D. : Brit. J. Urol., **23** ; 29, 1951.
8) Fischer, H. W., Lischer, C. E. and Byars, L. T. Ann. Surg., **136** : 864, 1952.
9) Greene, R., Matthews, D., Hughesdon, P. E. and Howard, A. Brit. J. Surg., **40** : 263, 1952.
10) Gudernatsch, F. J. Urol., **52** 620, 1944.
11) Herbut, P. A. : Urological Pathology, Philadelphia, 1952.
12) Laycock, H. T. and Davies, D. V. Brit.J. Surg., **41** : 79, 1953.
13) 前田：皮泌科雑誌，**23**：701，大12.
14) McIver, R. B., Seabaugh, D. R. and Mangels, M. . J. Urol., **52** : 67, 1944.
15) McKenna, C. M. and Kiefer, J. H. : J. Urol., **52** 464, 1944.
16) Moriarty, J. D. : Am. J. Path., **20** : 799, 1944.
17) Schwiebringer, G. W. and Hodges, C. V. . J. Urol., **73** : 424, 1955.
18) Scully, R. E. and Parham, A. R. : Arch. Path., **46** : 229, 1948.
19) Stirling, W. C. : J. Urol., **56** : 720, 1946.
20) VanCampenhout and Witschi, W. J. Clin. Endocrinol., **8** : 271, 1948.
21) Weed, J. C., Segaloff, A., Wiener, W. B. and Douglas, J. W.: J. Clin. Endocrinol., **7** : 741, 1947.
22) Young, H. H. J. Urol., **35** 417, 1936.