泌尿紀要 3 巻 4 号
昭和32年 4 月

睾丸腫瘍の組織発生論について

京都大学医学部泌尿器科教室（主任　稲田　務教授）
助手　酒徳治三郎
副手　卜部敏人
研究生　三浦武芳

Histogenesis of Testicular Tumors

Jisaburo SAKATOKU, Toshito URABE and Takeyoshi MIURA

From the Department of Urology, Faculty of Medicine, Kyoto University.
(Director ; Prof. T. Inada)

Tumor of the testis have variously classified by many reporters. Although a histological tabulation was not as satisfactory in testicular neoplasmas as it was in growths of other organs of body, such a classification is nevertheless useful.

We attempt to classify testicular tumor by histogenetic review, and detect that small round cell infiltration, which has previously described as lymphoid cell, is secondary spermatocyte-like cell which is formed by spermatogenetic differentiation of seminoma cell.

I　緒　　言

睾丸腫瘍の文献は 1868年に Birsch によつて報告されたものをもつて嚆矢とし，その後多数の内外文献に接するが組織学的所見の複雑性から発生母組織・分類法については諸説紛々として意見の一致を見ない．1946 年 Friedman and Moore によつて本腫瘍の多数例の総合的研究が行われるに到つて，その発生論に黎明を見るの感がある．著者はその理論を更に進展して考察を加えると共に，睾丸腫瘍に見られる所謂分化現象その他についても論及する．

II　分類及び命名法の歴史

睾丸腫瘍の組織学的所見は多種多様に複雑であつて，発生母組織に関しても意見は区々に異るために同型腫瘍にも種々の異名が附せられている．この事を Higgins は "It is obvious that the great discrepancy in the incidence of various types of tumor is due in great part to varying methods of classification on the part of the reporters, ..." と評している．

本腫瘍は古くからSarcocele, Medularsarcom, Fungus, Marksarkom, 胚芽性癌腫，大細胞肉腫，内被細胞腫等の名をもつて呼ばれ，Virchow は睾丸に於ては肉腫と癌腫の鑑別は困難な場合があり，Carcinoma sarcomatodes, Sarcoma carcinomatodes の様な呼称を必要とすると述べている．その後も本腫瘍の本態に関する学者の意見はまちまちであつて，Chevassu, Kaufmann, 坂口，中村，米山，陳等の諸氏は，腫瘍細胞が胞巣状構造を示し且つ極めて細精管上皮に類似している点から細精管上皮より発生した癌腫であるとして，Seminom, ゼミノーム，精上皮腫等の名称で呼んでいる．これに反し Ehrendorfer は腫瘍の周辺部に多量の結合織性間質を認めた自己の例に基いて，Highmore 氏体の基底より発した肉腫であると見做し胞巣状肉腫或は大円形細胞肉腫と命名した．Most も同様の意見であつた．Hurmann, 岩永，佐藤，尾崎等は間細胞に由来した肉腫と称し，今裕は銀染色法によつて腫瘍細胞の周辺に間細胞と同様の所見を有する事から間細胞を母体とする大円形細胞肉腫であると称している，その他種々の説

があり従つてその分類方法も多岐にわたるが，諸氏の分類方法は大体次の3つの範疇に属するものである．

1.　一般的腫瘍分類法に準ずるもの　1925年 Wehner によるものが代表的であるが，本法は単に組織学的所見のみに由つて行われたものであつて腫瘍母組織との関係は明確ではない．

I. Die Bindesubstanzgeschwülste
　A. gutartig (1. Fibrom, 2. Lipom, 3. Myxom, 4. Rhabdo-u. Leiomyom, 5. Chondrom, 6. Osteom, 7. Mischtumor)
　B. bösartig...Sarkom (1. Rundzellensarkom, 2. Spindelzellensarkom, 3. Zwischenzellengeschwülste)
II. Die Epithelialen Geschwülste
　A. gutartig (1. Adenom, 2. Cystoadenom)
　B. bösartig (1. grosszellige Hodentumor… Seminom, 2. grosszellige Hodencarcinom mit teilweise adenomartigen, papillären Bau)
III. Die tridermalen Geschwülste
　1. Dermoidcyste, 2. Teratom, 3. teratoide Mischgeschwülste

2.　睾丸腫瘍を本質的に奇形腫と見做すものにては，観点の相違から次の様な分類法が記されている．

a. embryonal と adult
b. monodermal (monocellular), bidermal (mixedcellular) 及び tridermal
c. benign と malignant
d. conective tissue-like と epithelial

3.　seminoma と teratoma を別個のものとして2大別しているものに，1923年 Hinman 等の分類があるが不完全なものである．最近に於ける主なものは Scully and Parham の分類法で次の如くである．

1. seminoma (embryonal carcinoma of Ewing, embryonal carcinoma with lymphoid stroma of Ewing, spermatocytoma, dysgerminoma)
2. teratoma (embryoma)
　a. malignant (including teratocarcinoma and embryonal carcinoma of Friedman and Moore, embryonal adenocarcinoma and choriocarcinoma)
　b. benign (adult teratoma)
3. interstitial cell tumor
4. miscellaneous

又 Gray, Thompson and McDonald によると

1. seminoma (seminoma of Chevassu, spermatocytoma of Schultz and Eisendrath, seminomatous type of adenocarcinoma of Broders. embryonal carcinoma with or without lymphoid stroma of Ewing)
2. teratoma
　a. epidermoid
　b. dermoid
　c. "adult" teratoma
　d. malignant teratoma
　　i. bidermal and tridermal teratomas (adenocarcinoma in a teratoma of Broders, teratocarcinoma of Friedman, malignant embryonal tumor of Ewing)
　　ii. monodermal teratoma (embryonal carcinoma of Friedman)
　　iii. chorioepithelioma
3. interstitial cell tumor
4. miscellaneous

の如くになる．

Friedman and Moore や Dixon 等もほぼ後者の分類法に近い．彼等によると睾丸腫瘍の90～96.5%は生殖細胞起源であるために此等を一括して germinal tumor と呼んでいる．その他の少数のものは間細胞，血管等より発生したものである．著者も同様の観点から考察を進めて行きたい．

Ⅲ　組織発生論に関する考察

Ewing は生殖細胞より発生する腫瘍は総て奇形腫であり，これは睾丸網附近の多形成能 totipotent をもつ性細胞が起源であると述べている．即ち Chevassu 等が seminoma は細精管上皮より発生する特殊の腫瘍と考えているのに対して，Ewing は seminoma は根本的には三葉性腫瘍の一葉性発育と考えている．近年特に米国ではこれらの説に関する論争が激しく，著者もかねがね興味を持つていたのでここに組織学的検討を試みた．被験材料は最近当教室に於ける睾丸腫瘍剔除標本を主とする11例で，その組織所見を Friedman 等の分類に準じて命名して表示した．各々の症例についての記載は省略するが，此等各型の腫瘍の組織学的所見の概要は次の如くである．

1.　精上皮腫 seminoma

11例中6例で本型腫瘍が最も多い．腫瘍細胞は円形又は多角形で直径は12～25μ である．通常胞体は明る

く，円形の核は境界が鮮明で中心に近く1ケの核小体を認める．単一な本腫瘍細胞の集りは普通管腔を有する腺構造をとらない．又 lymphoid stroma と呼ばれるリンパ球様細胞の出現を見る例（No. 4, 6, 11）があるが，この意義に関しては後述する．

2. 胎生癌 embryonal carcinoma

種々の型で seminoma との間に移行型があると云われ，上皮性で embryonal adenocarcinoma（No. 8）又は papillary adenocarcinoma（No. 5）と呼ばれるものである．No. 8 に於ては trophoblast 様の細胞が出現するのを認みた． Friedman は胎生癌の5％にこれを証明すると言う．

3. 奇形腫 teratoma

No. 1, 7 は類上皮嚢腫 epidermoid cyst であるが，No. 10 は三葉性で処々に尚未熟の胎生期細胞を見る．本細胞の分化現象についても後述する．

以上の各型腫瘍の組織像は一見全く互に無関係の如くに思われるが，次に生殖細胞の機構を考え合すと興味ある関連性を見出すのである．即ち男子生殖細胞の起源である原精細胞 spermiogonia は分裂を続けてその数を増する共に，受精後個体発生的発展を遂げる2つの可能性を包蔵している．Friedman and Moore 等はこの点に注目して興味ある意見を出している．即ち seminoma 細胞は細精管を構成する細胞とその形態が酷似しており，本腫瘍は生殖細胞に由来する生殖細胞自体の腫瘍と考えるのが妥当である．又奇形腫に対しては生殖細胞が単性生殖によつて一種の多形成能をもつた幼弱細胞をつくり出し，これが体形成要素と胎盤形成要素とに分れる．前者が腫瘍化すれば奇形腫，奇形癌，胎生癌になり，後者からは絨毛上皮腫が発生すると述べている．著者もこの仮説を基礎として論述を試みたい．これ等各腫瘍の相互関係を模型図にて示せば次の如くである． 即ち原精細胞 spermiogonia は2つの方向．即ち造精現象様分化 spermiogenetic（spermatocytogenetic）differentiation と単性生殖（個体発生）様分化 partenogenetic（ontogenetic）differentiation の過程に類似して悪性化を来し， 造精現象様分化によつては精上皮腫 seminoma が発生する． 又個体発生様の分裂を続けて行くと，その胎盤構成要素 placental element が絨毛上皮腫 chorioepithelioma に， 胎児形成要素 embryonal（somatic）element が胎生癌 embryonal carcinoma, 奇形癌 teratocarcinoma 及び奇形腫 teratoma となる． 次いでこれらの分化機転を更に展過させると， 次の様な事実を知るのである．

Ⅳ 睾丸腫瘍に見られる分化現象

1. 精上皮腫に於ける小円形細胞浸潤の意義

正常の精細管では幼弱な細胞は基底膜に近く存在し， 成熟するに従つて管腔の方向に排列する様になる．起源は原精細胞 spermiogonia でこれが分裂を重ねて大きさを増して第1次精母細胞 primary spermatocyte となる． 各々の第1次精母細胞は2つの新しい第2次精母細胞 secondary spermatocyte に成熟して小円形細胞となる．更に管腔内に向つて分裂を続けて精娘細胞 spermatid, 精子 spermatozoa が形成されるわけである．

上述の如く精上皮腫は性細胞の造精現象の方向に腫瘍化したものと考えられるので，その腫瘍細胞は組織学的に第1次精母細胞に酷似するものが多いのは当然である．所で精上皮腫を組織学的に精検すると，その腫瘍細胞間にしばしば小円形細胞浸潤が認められる．本細胞は古くよりリンパ球或は形質細胞様の細胞と考えられていて，本細胞の浸潤巣を有する腫瘍はリンパ球様細胞浸潤を有する精上皮腫 seminoma with lymphoid stroma, 仮性精上皮腫 pseudoseminoma 等と呼ばれていた． 我々の例に於ても特に No. 11 にはこの所見が著明であるが， 本浸潤細胞がリンパ球等の造血臓器由来の細胞であるとすれば，これが睾丸悪性腫瘍中に此較的高率に発見せられることは甚だ理解に苦しむ所である．著者は小数例ではあるが組織学的検討によつてこのリンパ球様細胞と呼ばれるものも上皮性由来であつて精上皮と密接な関係を有

Table

Case		Age	Diagnosis
No. 1	H.Y.	19	(r) epidermoid tumor
No. 2	S. I.	42	(r) seminoma
No. 3	H. S.	45	(l) seminoma
No. 4	H.M.	27	(l) seminoma
No. 5	K. I.	29	(l) embryonal carcinoma
No. 6	S.M.	39	(r) seminoma
No. 7	K.U.	22	(r) epidermoid tumor
No. 8	Y.N.	19	(l) embryonal carcinoma
No. 9	T.Y.	40	(l) seminoma
No.10	M.M.	3	(l) teratoma
No.11	T.O.	43	(r) seminoma

Fig. 1 Histogenesis of Testicular Tumors

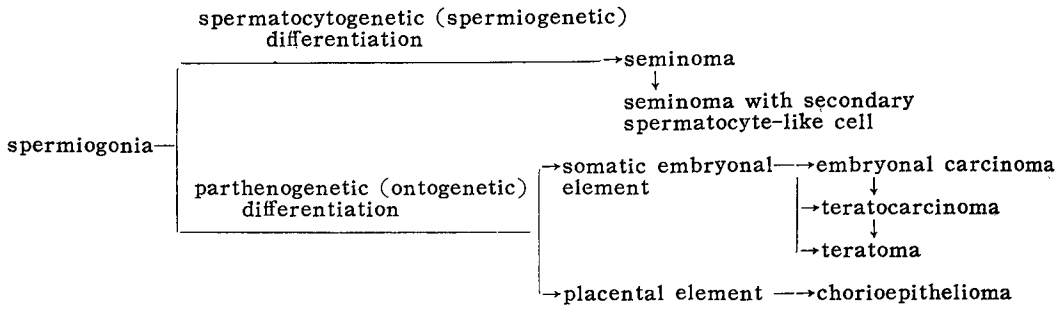

するものと考えたい．即ち他の種々の悪性腫瘍に於てもその腫瘍細胞が尚本来の分化現象を保持している事実は，例えば扁平上皮癌に見られる角化現象，腺癌に於ける分泌顆粒の出現等にしばしば見られる．相似的に精上皮腫に於てもその殆ど総ての腫瘍細胞は第1次精母細胞に類似したものより構成されているが，その内の或るものは尚分化する能力を有しておりこれが更に分裂を重ねて小円形の第2次精母細胞となり，本細胞が今までリンパ球様細胞として取扱われていたものと思惟される．No. 11 に於てはこの第2次精母細胞様の細胞に混じて，更に精娘細胞様の細胞すら散見せられる（Fig. 2）．即ち現在までリンパ球様細胞浸潤と考えられていたものは，実は精上皮腫の分化現象によつて出現した第2次精母細胞様細胞の集団と考え，これを第2次精母細胞様細胞を有する精上皮腫seminoma with secondary spermatocyte-like cell と命名したい（Fig. 1）．

2. 胎児形成要素よりなる睾丸腫瘍の分化

一般に各種臓器および組織より発生した良性腫瘍は，時日の経過と共に悪性化する傾向があり，逆に悪性腫瘍が良性化する事は常識では考えられない．しかし此等の腫瘍の発生母組織は体細胞 somatic cell から成つているのに対して睾丸のそれは生殖細胞 germinal cell 由来のものであつて，生殖細胞自体の機能として各臓器組織への分化能を藏していると考えられる．従つて一旦単性生殖様分化をおこして胎生癌細胞に悪性化した場合においても，この多形成能力 totipotency を保持しているものがあつて，これが奇形癌さらに奇形腫へと変形分化していくと考えられる．その根拠として次の如き事実が挙げられる．1）胎生癌より奇形癌・奇形腫への分化過程が，胎生組織が分化して各種組織に完成されて行く過程と極めて類似している事．2）組織学的に胎生癌・奇形癌・奇形腫には皺毛上皮細胞が精上皮腫よりも高率に発見せられる．従つて本腫瘍組織は丁度胎児と胎盤との関係に相当すると考えられる事．3）良性の奇形腫でも転移を来している場合があり，この際には完成された奇形腫組織がその諸構成成分をもつたまま転移すると考えるよりは，胎生癌に近い幼弱形の間にすでに移転して，転移巣において原発巣と無関係に分化したと考える方が説明し易い事等が考えられる．故にこれら腫瘍に見られる所謂良性化現象は，実は胎生組織に由来する腫瘍細胞の本来の性質である多形成能力の表現であつて，上記精上皮腫の場合の第2次精母細胞の出現や扁平上皮癌の角化現象と全く相同的に説明出来るわけである．

以上の諸点を考慮に入れて睾丸腫瘍の発生機構を考えると，我々の考案した模型図が現在最も適当であると考えられる．

V　総括ならびに結語

11例の睾丸腫瘍を組織学的に検討した結果，その発生病理に関して生殖細胞の機能と密接な関連性を発見し，模型図にて示した如き理論を樹立した．

又更に現在まで精上皮腫に見られる浸潤細胞はリンパ球様細胞と云われていたのに対し，著者は精上皮腫の分化現象により発現した第2次精母細胞様細胞と考え，胎生癌・奇形癌・奇形腫等の分化現象についても論及した．

（擱筆するにあたり，恩師稲田教授の御指導と御校閲に深謝する）

VI　文　　献

1) Ackerman and Regato : Cancer, 1947.
2) Anderson　Pathology, 1951.
3) 陳：癌，**31**：460，昭12.

4) Christeson and Nettleship : J. Urol., **67** : 350, 1952.
5) Culp : J. Urol., **70** : 282, 1953.
6) Dixon and Moore · Tumors of the Male Sex Organes, Washington, 1952.
7) Ehrendorfer : Arch. klin. Chir., **87** : 51, 1938.
8) Ewing Neoplastic Diseases, 1928.
9) Friedman and Moore Military Surgeon, **99** : 573, 1946.
10) Gage and Brodie J. Urol., **63** : 539, 1950.
11) Garvey and Damiel : J. Urol., **66**, 713, 1951.
12) Gill and Howell J. Urol., **59** : 940, 1948.
13) Gray, Thompson and McDonald : J. Urol., **64** 690, 1950.
14) Harper, Dewingand Nagamatsu J. Urol., **71** 634, 1954.
15) Herbut : Urological Pathology, 1952.
16) Higgins : Ann. Surg., **88** 242, 1928.
17) Hinman, Gibson and Kurtzmann : Surg. Gynec. & Obst., **137** 429, 1923.
18) Jemes and Shupe J. Urol., **63** : 718, 1950.
19) Kimbrough and Denslow : J. Urol., **65**: 611, 1951.
20) 今 日病会誌，**21**：700，昭6．
21) Moore : J. Urol,. **65** 693, 1951.
22) 尾崎：グレンツゲビート，**7**：856，1005，昭8
23) Raines and Hurdle : J. Urol., **73** 363, 1955.
24) Rusche J. Urol., **68** 340, 1952.
25) 坂口：日外誌，**17**：189，昭5．
26) 佐藤．皮性病誌，**51**：376，昭7．
27) Schwartz and Mallis J. Urol., **72** 404, 1954.
28) Scully and Parham : Arch. Path., **45** : 581, 1948 and **46** : 229, 1948.
29) Thomas and Bischoff : J. Urol., **72** 411, 1954.
30) Thompson : J. Urol., **69** 299, 1953.
31) Willis Pathology of Tumors, 1953.

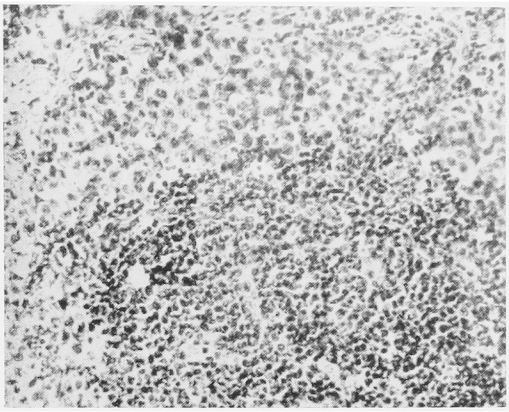

Fig. 2
Seminoma with secondary spermatocyte-like cell.