泌尿紀要3巻9号
昭和32年9月

複合ブスコパンの泌尿器科的応用

京都大学医学部泌尿器科教室（主任　稲田　務教授）
助教授　後　藤　　薫
助　手　日　野　　豪
助　手　山　崎　　巖

Studies on Urological Application of Buscopan Compositum

Kaoru GOTO, Takeshi HINO and Iwao YAMASAKI

From the Department of Urology, Faculty of Medicine, Kyoto University
(Director . Prof. T. Inada)

The following results were obtained upon administration of Buscopan Compositum, a combination preparation of a parasympathetic nervous ganglion blocking agent: Buscopan and an analgesic: Sulpyrine.

Upon intravenous injection of Buscopan Compositum to 1 case suffering from ureterospasm, the urinary tract functions were examined by taking serial pyelography. Thus, on examining the picture showing peristalsis of the renal pelvis and ureter in case no pretreatment had been given in the course of excretory pyelography, that showing the peristalsis contracted by Urecholine which is a parasympathetic stimulant and that showing the peristalsis dilated by Buscopan Compositum, a more favourable estimate of Buscopan Compositum was obtained for the diagnosis and treatment of this disease.

For paroxysmal pain caused by ureterospasm, postoperative pain, pain due to irritation by contrast medium at the time of retrograde pyelography, intravenous injection of Buscopan Compositum produced rapid analgesic and spasmolytic effect.Buscopan Compositum suppositories manifested satisfactory analgesic effect for 2 postoperative cases.

In the case in which it was difficult to insert a catheter into the ureter, intravenous injection of Buscopan Compositum facilitated insertion of the catheter.

No side-effect was observed on administration of Buscopan Compositum.

緒　　言

副交感神経節遮断剤ブスコパンが本邦に紹介されて以来広く各科領域に使用され，これが腹部臓器に確実な鎮痙効果を有することは衆知のところとなつた．著者等は上部尿路結石症，尿管痙攣症等の疼痛発作，頻尿を主訴とする膀胱三角部異常症，夜尿症等の如く自律神経異常と密接な関係ある各種泌尿器科疾患にブスコパンを応用し，優れた効果を得てその成績はさきに発表したところである（綜合臨牀5巻12号）今回 C. H. ベーリンガー　ゾーン社は鎮痙剤としてのブスコパンに更に鎮痛作用を有するアミノピリン誘導体を配合し，両者の作用の相乗，相加作用を利用することに着目して，複合ブスコパンを製造した．著者等はこれを田辺製薬より入手して尿管痙攣症等に使用したので，その臨床効果に就て報告する．

薬　　剤

複合ブスコパン1アンプル5 cc は 20 mg のブスコパンと 2.5gのアミノピリン誘導体(スルピリン)，坐薬1個は 10 mg のブスコパンと1gのスルピリンを含有する．

臨　床　成　績

尿管痙攣症，術後の疼痛，泌尿器科的検査後の疼痛等に対し複合ブスコパン注射液（以下複B注と略す）を使用し，1部の症例には複合ブスコパン坐薬（以下複B坐と略す）を使用した．これらの臨床成績の概要は附表に示す通りであるが，各症例について記述する．

〔第1例〕　48才，♂．尿管痙攣症．

現病歴：初診1カ月半前に左下腹部に突然強い疼痛を来たし約3時間続いた．その後30分～3時間の間隔にて同様の疼痛発作が毎日起こり1週間続いた．4年前にも同様の疼痛発作を右下腹部に来たした事がある．

泌尿器科的処見：両腎下極を触れるが圧痛はなく，外陰部に異常処見を認めない．尿は黄色透明であるが，沈渣に少数の赤血球を認める．膀胱鏡検査にて膀胱粘膜は正常，インジゴ青排泄は両側正常．X線単純撮影にて両腎部，尿管部に結石陰影を認めない．逆行性腎盂撮影にて左腎盂，尿管は正常，右尿管上部に収縮像を認め，排泄性腎盂撮影にては左尿管中部，右腎盂，右尿管上部に収縮像を認めた（第1，2図）

自律神経薬理学的検査：アドレナリン試験に強度反応，ピロカルピン試験に中等度反応を示し，自律神経不安定徴候を認めた．

腹部透視検査：大腸痙攣症の像が認められた．

連続腹部大動脈撮影：カセッテ駆動式連続撮影装置にて0.5秒間隔，10枚撮影したが，疼痛発作を思わせる動脈像の変化を描出しなかつた．

複B注による尿路機能状態の検討：排泄性腎盂撮影に於て尿管圧迫帯施行後先ず普通の如く造影剤注入後7分，15分に撮影したる後，1秒間隔，5枚の連続撮影，副交感神経刺戟剤 Urecholine 5 mg 皮下注後5分に同様連続撮影5枚，更に複B 5 cc 靜注後5分に同様連続撮影5枚を実施した．最初前処置のない場合の連続撮影にては，両腎盞，腎盂，尿管の軽度に収縮を示す蠕動運動が描出され，Urecholine 使用後に於ては両側とも著明な収縮像を示す蠕動運動が描出され，複B注後は収縮像は消失し最初の連続撮影像以上に拡張せる蠕動運動が描出されている．撮影状況が悪くフィルムが不鮮明であつたので模型図とともに示す（第3～5図）

治療経過：前記の検査後の翌日に又同様の疼痛発作があり複B 5 cc 靜注にて直ちに消失，引続き連日1日1回1週間連用したが，疼痛発作なく中止した．爾後現在迄2カ月間再発をみない．

〔第2例〕26才，♂．尿管痙攣症．

現病歴：初診12日前に右下腹部に突然疝痛様発作を来たし，某医に虫垂炎の診断のもとに虫垂切除術を受けた．その術後3日目に又同様の疼痛発作を来たし，爾後1日1回同様の疼痛発作が続き3日前よりは発作はなくなつた．

泌尿器科的処見．膀胱鏡検査にて膀胱粘膜は正常，インジゴ青排出は両側正常．X線単純撮影にて両腎部，尿管部に結石陰影を認めない．逆行性腎盂撮影にて右尿管中部に軽度の収縮像を認める以外に器質的な変化を認めない．

複B注による尿路機能状態の検討：前記の逆行性腎盂撮影後に複B 5 cc 靜注後5分，同量の造影剤で撮影すると，前記右尿管中部の収縮像は消失し拡張して描出された．

治療経過：前記検査後4日目の夕刻に，又同様の疼痛発作を来たし，複B 5 cc 靜注により直ちに消失した．その10時間後の翌5日目の朝にも同様の疼痛発作があり複B 5 cc 靜注により消失し，爾後3カ月間再発作をみない．

〔第3例〕　33才，♂．尿管切石術後．

両側尿管切石術後2日目に，左側腹部に疝痛発作を来たし，ナルコポン使用にて軽快した．翌3日目朝同様の疼痛発作があり複 B 5 cc 靜注にて直ちに消失，同日夜にも疼痛発作があり複B注により消失，爾後再発作をみずに手術創は治癒した．

〔第4例〕　36才，♂．右腎下垂．

〔第5例〕　59才，♂．両腎水腫．

〔第6例〕　44才，♂．尿管皮膚吻合術後．

この3例は挿入困難であつた尿管カテーテル或はネラトン氏カテーテルが挿入可能となつた症例である．即ち，第4例は逆行性腎盂撮影のために尿管カテーテル挿入を試みたが，左側は尿管口の収縮強く挿入不能であつたが，複 B 5 cc 靜注により，直ちに挿入可能となり，第5例は腎水腫治療の目的にて拡張用の太い Ch. No. 9 の尿管カテーテル挿入を試みたが挿入不能であつたので，複 B 5 cc 靜注を行つたところ直に挿入可能となつた．第6例は膀胱癌全剔後，尿管皮膚吻合術を施行し，尿管へのネラトン氏カテーテル挿入を2週間に1回交換して来た．術後約1カ年半は容易に交換できたが，最近に至り左尿管へのネラトン氏カテーテルの挿入は困難となつたが，複 B 5 cc 靜注により全く容易に挿入出来るようになつた．

〔第7例〕　35才，♂．膀胱砕石術．

プロカイン仙骨麻酔下に砕石術を施行したのである

が，麻酔効果不充分にて疼痛強く膀胱容量少く砕石術不能であつたが，複 B 5 cc 静注により疼痛軽快し膀胱容量増加し砕石術を施行し得た．

〔第8例〕 24才，♂．左腎結核．

〔第9例〕 25才，♀．膀胱炎．

〔第10例〕 32才，♀．神経因性膀胱．

この3例は逆行性腎盂撮影時の造影剤（20%ヨードナトリウム）注入により腹部に激痛を訴えたが，複B 5cc 静注により何れも速やかに消失した．即ち第8例は静注後1分，第9例は6分，第10例は6分30秒にて疼痛は消失した．

〔第11例〕 62才，♂．膀胱砕石術後．

〔第12例〕 65才，♀．膀胱部分切除後．

この2例は術後に複B坐を使用して術後疼痛の消失したものである．即ち第11例は仙骨麻酔下に膀胱砕石術を施行し，術後複B坐を挿入せしめたが，疼痛を殆んど訴えなかつた．第12例は膀胱腫瘍にて腰麻下に膀胱部分切除を施行し術後持続導尿を行つた．手術翌朝，手術創の疼痛と尿道の不快感を訴えたので，複B坐を使用せしめた処，使用後約20分にて疼痛は消失し約3時間続き，夕刻又疼痛を訴えたので再び使用，使用後15分にて消失しそのまま入眠した．

附記：ブスコパン錠剤にて尿管結石の自然排出した症例．45才，♂．左尿管結石．

現病歴：初診前日に左腎部に疼痛を来たして来院．

泌尿器科的所見：右腎下極触知し圧痛なく，左腎下極2横指触知し圧痛あり．膀胱鏡検査にて膀胱粘膜正常，インジゴ青排出は右側正常，左側は10分迄排出をみず，尿管カテーテルは右側 20 cm，左側は 15 cm 以上挿入不能．X線単純撮影にて左側尿管カテーテルの尖端の部位，Liv の位置に小豆大の結石陰影を認め，逆行性腎盂撮影にて右側は正常，左側は結石陰影の部位以上に造影剤入らず．

治療経過：ブスコパン錠剤1日3回1錠宛4日分を投与した処，検査後3日目の朝に左腰部の鈍痛を来たし続いて，米粒大の結石を1個宛30分間隔にて2回排出した．爾後自覚症状なく，又X線検査にて結石陰影を認めなくなつた．

前記の如く尿管痙攣症2例の疼痛発作，尿管切石術後1例の疼痛発作に於て複B静注により疼痛消失し，尿管カテーテル或はネラトン氏カテーテル挿入不能の3例は複B静注により挿入可能となり，疼痛強く膀胱砕石術施行不能の1例は複B静注により疼痛消失して実施可能となり，逆行性腎盂撮影時の造影剤刺戟による腹痛3例は複B静注により消失し，術後2例の疼痛は複B坐使用により消失した．即ち計12例に於て複B注或は複B坐の使用による何れも極めて満足すべき鎮痛，鎮痙効果を得た．本剤による副何用は1例も経験しなかつた．

総　　括

結石様の疼痛発作を来たしながら，泌尿器科的諸検査を行つても結石その他の尿路の器質的疾患を証明しない場合に屢々遭遇する．これに対して Walter, Lazarus は斯かる症状は尿管の痙攣状態に基くとして尿管痙攣症と呼んでおり，その原因を尿路の自律神経支配の異常状態に帰している．本邦に於ては辻，水野両氏，原口，中野両氏及び岡，後藤両氏等の症例報告がある．稲田は器質的病変がなくとも自律神経系の状態によつては疝痛が起こり得ることを述べ，後藤は尿管カテーテルを利用してアセチルコリンとワゴスチグミンとの混合液を尿管，腎盂内に注入することにより，種々の程度の疼痛を誘発し，pain reproduction を起こさしめた．又著者等はブスコパン静注による尿路の機能状態を検討し，副交感神経刺戟剤 Urecholine, Furmethide を使用して腎盂，尿管の収縮像が，ブスコパン静注により充満，拡張して復元するのを描出し，本症の診断，治療に重要な指針を与うることを述べた．今回は連続撮影法を利用して本症の1例（第1例）に複B静注による尿路の機能状態を検討し，排泄性腎盂撮影中の何等前処置のない場合の腎盂，尿管の軽度に収縮を示す蠕動運動，Urecholine 使用後の収縮像を示す蠕動運動，複B注後の拡張像を示す蠕動運動を描出し，時間経過を追求して機能的に実施した．これにより本症の診断，治療に本剤が有用な事を一層明瞭に示したものと考う．本例は薬理学的検査にても自律神経不安定徴候を示し，大腸痙攣症をも合併していた．本症の2例は複B静注により疼痛発作は速やかに消失した．この2例の他に，尿管切石術後の疼痛発作の1例，膀胱砕石術中疼痛強くて実施不能の1例，逆行性腎盂撮影時の造影剤刺戟による腹痛発作の3例，これらの疼痛は複B静注直後乃至数分後に消失した．前に報告せるブスコパン静注による疼痛消失が3～10分を要したに比し，作用時間が迅速であつて，これは本剤が

ブスコパンに鎮痛剤スルピリンを配合せる点にもとづくと考う．術後2例に用いた複B坐に於ても，ブスコパン坐薬を使用した症例より鎮痛効果はすぐれていた．尿管カテーテル挿入困難の症例に於て，複B静注により容易に挿入し得た事は，ブスコパン静注の時と同様であつた．

本剤による副作用はブスコパン使用時に於けると同様に1例も経験しなかつた．

附記：ブスコパン，複B注による腎盂，尿管の拡張作用をX線的に証明し，又疼痛発作に対する鎮痙，鎮痛効果を前回及び今回の報告に於て示したが，最近ブスコパン錠剤により尿管結石の速やかな自然排出を経験したので追加附記した．

結　　語

副交感神経節遮断剤ブスコパンに鎮痛剤スルピリンを配合せる複合ブスコパンにより，次の如き知見を得た．

(1) 尿管痙攣症の1例に於て，複合ブスコパン静注による尿路機能状態を連続撮影により追求した．即ち排泄性腎盂撮影中の何等前処置のない場合の腎盂，尿管の蠕動運動，副交感神経刺戟剤 Urecholine 使用後の収縮像を示す蠕動運動，複合ブスコパン使用後の拡張像を示す蠕動運動を描出し，本症の診断，治療に一層有利な指針を与えた．

(2) 尿管痙攣症の疼痛発作，術後の疼痛，逆行性腎盂撮影時の造影剤刺戟による疼痛等に対して，複合ブスコパン静注は迅速な鎮痛，鎮痙効果を示した．術後の2例に複合ブスコパン坐薬は満足すべき鎮痛効果を与えた．

(3) 尿管カテーテル等の挿入困難な症例に於て，複合ブスコパン静注は挿入を容易ならしめた．

(4) 本剤による副作用は経験しなかつた．

（稿を終るに当り恩師稲田教授の御指導と御校閲を深謝する）

文　　献

1) 辻，水野：日泌誌，**44**：81，昭28.
2) 原口，中野：皮紀要，**50**：263，昭29.
3) 岡，後藤：臨牀皮泌，**11**：283，昭32.
4) 稲田，後藤，日野，山崎，玉置：綜合臨牀，**5**：2281，昭31.
5) 稲田：膀胱三角部異常症，昭26.
6) 後藤：泌尿器科領域に於ける自律神経系の研究，昭29.

附表　複合ブスコパン使用症例の概要

症例	年令	性	病名乃至疼痛の原因	複合ブスコパン使用法	効　　果	備　　考
1	48	♂	尿管痙攣症	5cc 静注	疼痛発作静注直後消失	連続撮影により尿路機能状態をX線的に追求（第3～5図）
2	26	♂	〃	〃	〃	排泄性腎盂撮影にて尿路機能状態をX線的に追求
3	33	♂	尿管切石術後	〃	〃	
4	36	♂	尿管カテーテル挿入不能	〃	尿管カテーテル挿入可能	
5	59	♂	〃	〃	〃	
6	44	♂	ネラトン氏カテーテル挿入不能（尿管皮膚吻合術後）	〃	ネラトン氏カテーテル挿入可能	
7	35	♂	膀胱砕石術	〃	疼痛強く砕石術実施不能が可能となる	プロカイン仙骨麻酔
8	24	♂	逆行性腎盂撮影時の造影剤刺戟による腹痛	〃	1分後消失	
9	25	♀	〃	〃	6分後消失	
10	32	♀	〃	〃	6分30秒後消失	
11	62	♂	膀胱砕石術後	坐　薬	術後疼痛消失	プロカイン仙骨麻酔
12	65	♀	膀胱部分切除後	〃	術後疼痛20分にて消失	腰　麻

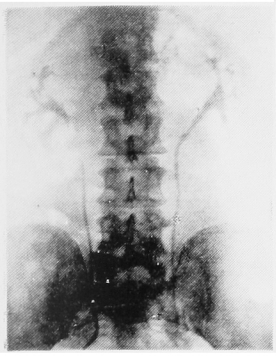

第1図　逆行性腎盂撮影

第2図　排泄性腎盂撮影

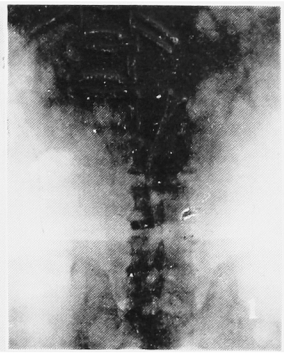

第3図1連続撮影（1秒間隔5枚）

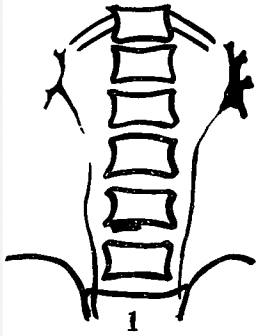

第3図1の模型図

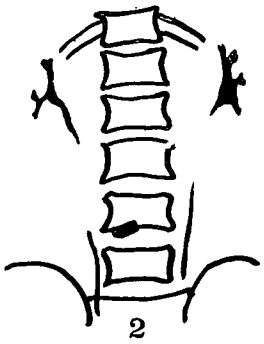

第3図2

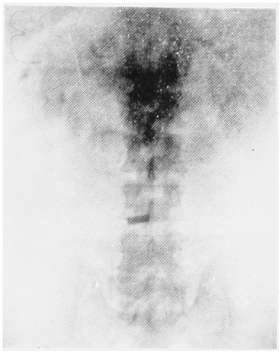

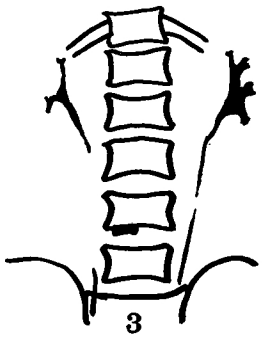

第3図3

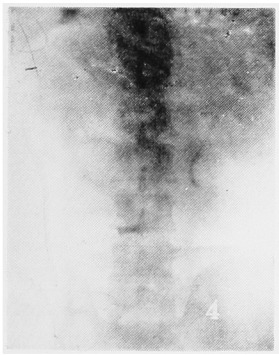



第3図4

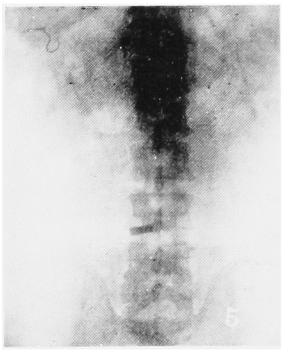

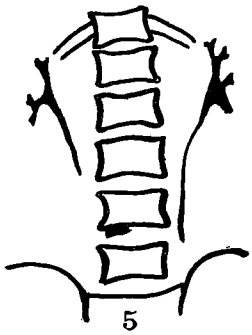

第3図5

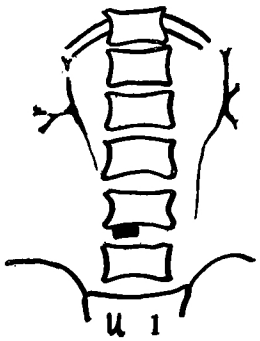

第4図1連続撮影(Urecholine 皮下注後，1秒間隔5枚)

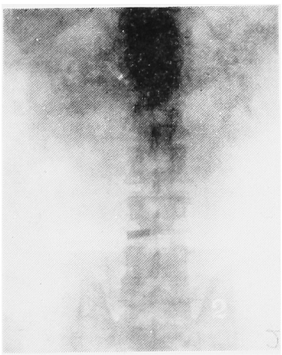

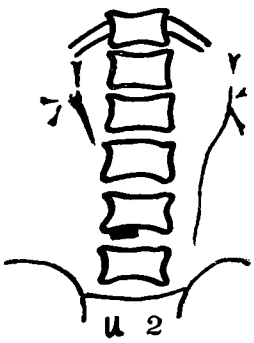

第4図2

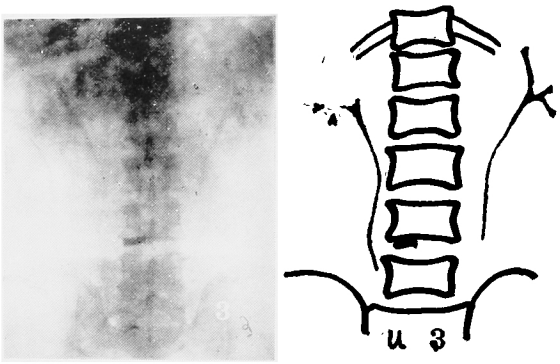

第4図3

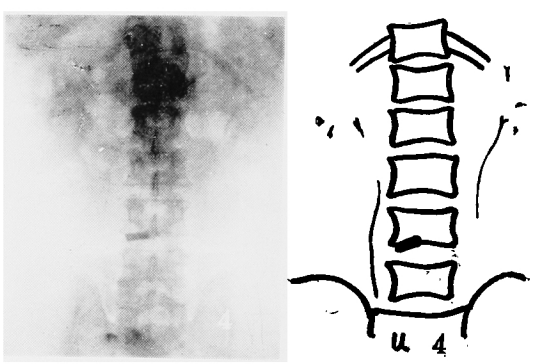

第4図4

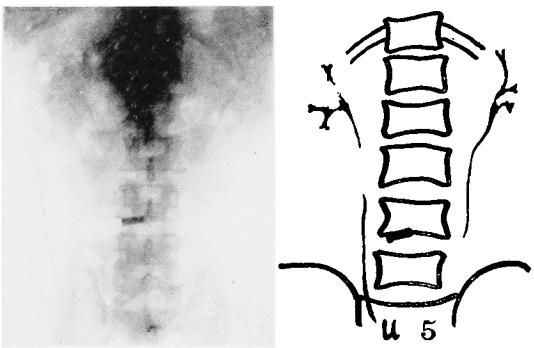

第4図5

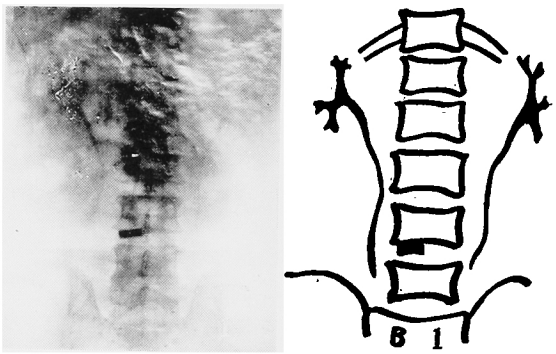

第5図1連続撮影（複合ブスコパン靜注後，1秒間隔5枚）

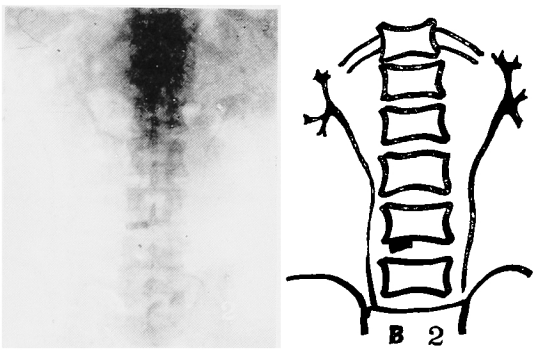

第5図2

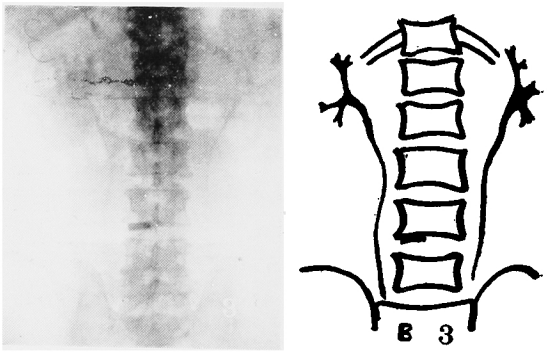

第5図3

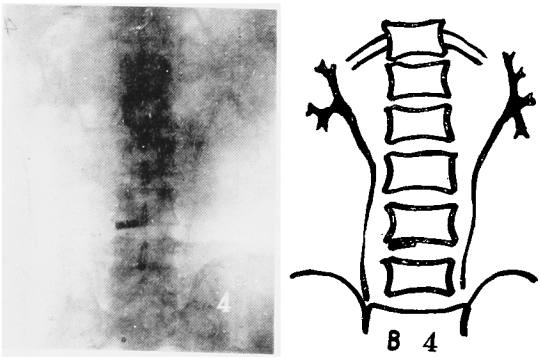

第5図4

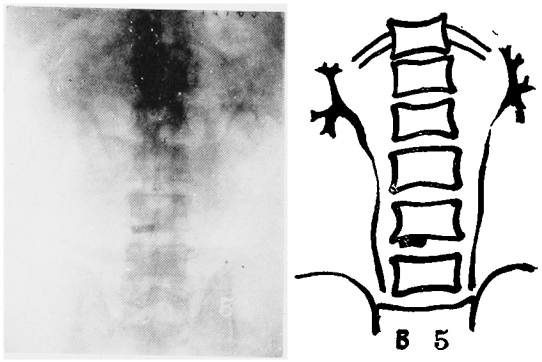

第5図5