〔泌尿紀要 3巻9号
昭和32年9月〕

Endografin による精嚢レ線撮影法

京都大学医学部泌尿器科教室（主任　稲田　務教授）
助手　酒徳治三郎

Vesikulographie mit Endografin

Jisaburo SAKATOKU

Aus dem urologischen Abteilung, medizinische Fakultät,

Universität zu Kyoto.
(Leiter : Prof. Dr. T. Inada)

Diagnostik und Behandlung der männlichen Genitalerkrankungen erscheinen in unserer Zeit besonders dringlich. Für morphologische Darstellung des innere Geschlechtsorgans kommt zuerst Vesikulographie in Frage.

Ich bevorzuge die Samenblasenröntgenaufnahme nach operativer Freiliegung der Samenleiter, und 2.0～5.0 ccm Endografin werde auf jeder Seite injiziert. Endografin liefert sehr kontrastdicke feine Schatten und verursacht keine Nebenreaktionen.

Zusammengefasst, aufstelle ich am besten Endografin für Vesikulographie.

緒　　言

精嚢レ線撮影法 Vesiculography は 1913年に Belfield によつてはじめられ，その後本撮影に使用する造影剤に関してはその造影力，副作用，粘稠度等について種々の検討が行われて来た．我々は昨年76% Urografin を使用して優秀な成績を得たので既に泌尿器科紀要で報告した．さらに本年になつて日独薬品株式会社よりドイツ　シェーリング A.G. の Endografin の提供をうけてこれを試用し，本剤が精嚢レ線撮影法には極めて優秀であつて満足すべき成績を得たので報告する．

薬　　品

Endografin は子宮卵管造影等のために Schering A. G. Berlin で製造された有機ヨード造影剤であつて，N, N'-Adipin-di-(3-amino-2, 4, 6-trijodbenzosäure) の Methylglukamin 塩としての純水溶液である．即ち静脈用胆嚢胆管造影剤として同社より発売されている Biligrafin と化学的には同一物質であるが，Biligrafin は 30%の溶液であるのに対して，Endografin は70%溶液であつて，この濃度の点から粘稠度は極めて高く 20°C においては 55 cps, 37°C においては 18 cps である．故に CMC の様な粘稠補助剤を含有しない．pH は 7.5 分子量は 1584 を示す．

実験式：$C_{20}H_{14}O_6N_2J_6\cdot(C_7H_{17}O_5N)_2\cdot 3H_2O$

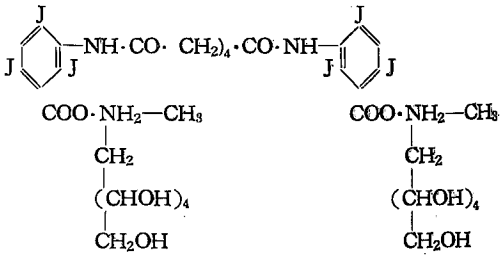

生体に対しては全身的には毒性が少なく，ラッテの平均致死量は静注した場合 $LD_{50}=5$ g/kg である．ヨードは分子中で固く結合しているため体内で分解することはなく，主として肝を経て排泄される．局処的には腹膜内においても疼痛反応を起さないと云う．また使用法と周囲組織の性質によつて長短はあるが，3～12時間内に吸収される．

水溶性であるために体液・血液とよく混和し，血行中に移行しても機械的障碍をおこす危険はなく，分子中のヨード含量の多い点からも鮮明な造影力を示す．

ヨードに対する過敏性の有無を検査するためには，50% Endografin 1 cc がテストアンプルとして添附されてあるので，前日または検査前 1/2～1時間にこれを靜脈内に注射して反応の有無を観察する．

実 施 方 法

我々は経精管的精嚢レ線撮影法を賞用している．即ち外陰部を消毒した後に両側陰嚢皮膚に約 3～5 mm の切開を加え，この切開創より精管を露出し，その管腔内より精嚢側に向けて注射器にて 2.0～5.0 cc の Endografin を注入する．造影剤が精嚢を満して射精管を越えて後部尿道に達すると，患者は尿意を訴えることが多い．注入が終れば露出した精管を切開創より陰嚢内に還納し，必要があれば皮膚縫合を行う．後部尿道より膀胱内に流入した余分の造影剤を排除するために，患者に排尿を命ずるか，または尿道膀胱洗滌を行つた後に撮影を行う．

臨 床 症 例

昭和32年1月より同年6月にいたる間に当科をおとづれた患者の中で，22例に対して実施した．その細目は別表に示す通りである．次いで各疾患群別に精嚢レ線所見を簡単に記載する．

1. 正常例

34才の男子で不妊の目的のために両側精管切除術を行つた際に撮影を試みた．両側とも正常で全く病変を認めない．

2. 男子不妊症

睾丸に不妊の原因があることが．同時に行つた睾丸 biopsy によつて判明し，かつ精嚢レ線像にて特に病変をみとめないものは症例2～11 の10例であつた．即ち28才より39才までの男子であつて，不妊以外には他に何らの自覚症のないもので，精液所見は精液量は 2.5～4.8 cc と正常であるが，精子数は 3,200万以下の乏精子症または無精子症であつて精管・精嚢および射精管には異常をみとめない（Abb. 1～7).

3. 精 嚢 炎

血精液症を主訴とする42才の患者で，射精液は褐色を呈している．結核菌は証明出来ず両側陰嚢内容には著変をみない．精嚢レ線撮影によつて右精管膨大部より右葉にかけて陰影は斑状を呈し淡く，炎症性病変を想定出来る．なお造影剤注入前に行つた右精嚢精管灌流液中にも多数の赤血球の出現をみとめた．またレ線像では男性子宮像をも認めた（Abb. 8).

4. 精阜炎，両側射精管狭窄

射精時疼痛および不妊を訴える 40 才の男子であつて，精液検査にては死精子症の所見であつた．精嚢精管レ線撮影を行うと，両側共精嚢主葉が嚢腫様に拡張している特異的な像を得た．両側射精管特に左側は狭小化している（Abb. 9). その後行つた尿道レ線撮影法ならびに後部尿道鏡検査法では精阜炎を証明した．

5. 性器結核症

症例14～17の4例に対して，それぞれ副睾丸剔出術を行う際に，露出された精管より Endografin を注入した．罹患副睾丸側の精嚢には全例において結核性の病変をみとめた．即ち Abb. 10 に示す様に腺腔は不規則斑状を呈する．また症例16においては変化が高度なために不規則な精管のみが描出せられ，両側精嚢は不明となつている（Abb. 11).

6. 肥胖性性器発育不全症

23才の大学生，全身的に脂肪沈着が著明であつて，陰茎は包茎で小さく，両側睾丸も小指頭大である．陰毛の発育は不良で，勃起障碍をうつたえる．トルコ鞍レ線撮影では特に脳下垂体腫瘍の像を証明しない．精嚢精管レ線像では腺腔の発育は不良で，小児様の状態を示し，同時に試みた testicular biopsy では hypogonadotropic type を呈した．

7. 前立腺肥大症

症例19～21に対して，精管切断術を施行した際に撮影した．症例21は前立腺結石症をも併発した例である．これ等の例では，射精管は前立腺実質の腫大に伴つて延長し，また精嚢の前立腺に接する面が圧迫をうけて変形像を呈する．症例19においては尿道前立腺部にも造影剤の溢流をみとめる（Abb. 12).

8. 直腸癌の骨盤腔内再発性浸潤

56才の男子で直腸癌のために本院外科において9カ月前に根治手術をうけた．その後特に苦痛はなかつたが，約2週間前より頻尿および腰部の神経痛をうつたえて当科をおとづれた．尿道レ線撮影では後部尿道がやや不規則であり，膀胱鏡検査では三角部炎の他高度の変化をみない．そこで精嚢レ線撮影を行つた処，精嚢左葉は右方に圧排せられて不規則となつている．故にこの附近の再発性浸潤と診断した．

総括ならびに考按

近年における泌尿器科学の進歩に伴つて，精路疾患に対しても注意がむけられる様になり，従つて精路のレ線診断法特に精嚢レ線撮影法が重要視されるにいたつた．精嚢レ線撮影法には造影剤の注入方法によつて種々の様式がある

が，本邦において最も広く行われているのは経精管的手技である．即ち1901年に Bungner が副睾丸結核症に対する除睾術後に，合併している精嚢結核症の治療の目的で経精管的にヨードグリセリンを注入した事に Belfield は示唆を受けて，1913年に精管露出術を行つた後，精管内にコラルゴールを注入して4例の精嚢レ線像を得た報告をもつて嚆矢とする．次いで1914年に Thomas & Pancoast は経皮的精管穿刺 vasopuncture による方法をのべ，その後 v. Saar, Lespinasse, Cumming & Gleen, Francois, Gleenberg 等によつて経精管的精嚢レ線撮影法が追試され，1929年 Sargent はその 200 例を観察している．

本邦においては1927年に柳原・宮田がリピヨドールを使用して，初めて Belfield 法を追試し，次いで井深・能勢等により，さらに松見黒田・後藤・正木等の多数の報告をみる．

以上の文献では本法に使用せられた造影剤は種々であつて，Belfield はコラルゴール，Young はトリウム塩，Le Fur はリピヨドール，Mark は Uroselecton (40%) を，Junghaus はヨジピンを，黒田はモルヨドールを賞用しており，われわれの教室では76% Urografin を多数例について使用し，これは既に報告したところである．

Thorium dioxide も推賞せられたが，この物質は放射能を有している点が判明したので，生体に対して全く無害であるとは考えられない．1923年 Rowntree 等によつて排泄性腎盂撮影法が創始されて以来，有機ヨード造影剤の改良進歩は目ざましく極めて高濃度のものが得られる様になつた．Endografin はその濃度からも造影力が強大であるのは勿論であるが，粘膜に対する刺戟は少なくかつ適当な粘稠度を有するために微細な部分まで描出が可能である．かかる性質に注目して我々は本剤を精嚢撮影に利用して種々の点で満足すべき結果を得た．即ちその利点としては造影力強く，微細構造まで描出可能な事，生体に対して副作用のない事，10ccのアンプル包装のため使用量も一管で充分である点等である．正常例では射精をみない時は注入後 72 ～ 96 時間で尚精嚢陰影をみとめるが，1週間後には消失する．トリウム剤等では相当長期間にわたつて残存するために，次回の検査に支障を来すことがあるが，Endografin では1週間以上の間隔をおけば繰返し検査が可能である．

結　　語

経精管的精嚢レ線撮影法に Endografin を22例に使用した．その影像力，無刺戟性からして極めて優秀な造影剤と考えられる．

稿を終るにあたり，終始御懇篤な御指導ならびに御校閲を賜つた恩師稲田教授に深謝する．

文　　献

1) 稲田，後藤，大森，酒徳：泌尿紀要，**2**：171，昭31.
2) 石神，酒徳，卜部：泌尿紀要，**2**：136，昭31.
3) 正木：皮紀要，**45**：99，昭24.
4) Tucker, A. S., Yanagihara, H. and Pryde, H. W.: Am. J. Roentgenol., **71**: 490, 1954.

Nr. d. Fall	Alter	Diagnose	injizierte Menge (ccm)	
			r.	l.
1.	34	normaler Fall	3.5	3.5
2.	31	Sterilität (Hodenatrophie)	3.0	3.0
3.	28	Sterilität (Hodenatrophie)	2.8	3.0
4.	34	Sterilität (Hodenatrophie)	3.5	3.5
5.	33	Sterilität (Hodenatrophie)	4.0	4.0
6.	33	Sterilität (Hodenatrophie)	3.0	3.0
7.	28	Sterilität (Hodenatrophie)	2.0	2.0
8.	30	Sterilität (Hodenatrophie)	3.0	3.0
9.	31	Sterilität (Hodenatrophie)	3.5	3.5
10.	32	Sterilität (Hodenatrophie)	3.5	3.5
11.	39	Sterilität (Hodenatrophie)	4.0	4.0
12.	42	Vesikulitis	4.5	4.5
13.	40	Colliculitis seminalis, Stenose d. Ductus ejacul.	4.5	4.5
14.	29	r. Nebenhodentuberkulose	3.0	—
15.	32	beide Nebenhodentuberkulose	3.5	3.5
16.	22	beide Nebenhodentuberkulose	2.5	2.8
17.	42	l. Nebendehontuberkulose	—	2.5
18.	23	Dystrophia adiposogenitalis	3.0	—
19.	71	Prostatahypertrophie	3.5	3.5
20.	68	Prostatahypertrophie	3.5	3.5
21.	69	Prostatahypertrophie mit Prostatastein	3.0	3.5
22.	56	rezidivierende Infiltration d. Rektumkrebs	3.5	3.0

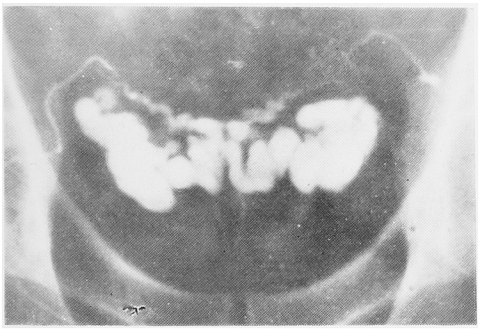

Abb. 1. Fall 2, Sterilität.

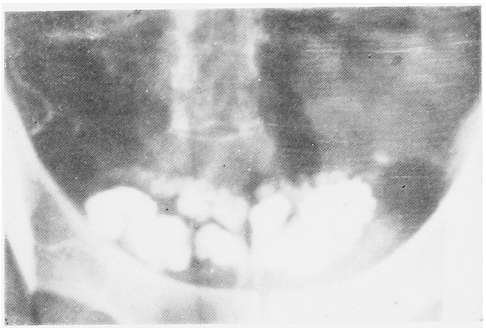

Abb. 3. Fall 7, Sterilität.

Abb. 2. Fall 5, Sterilität.

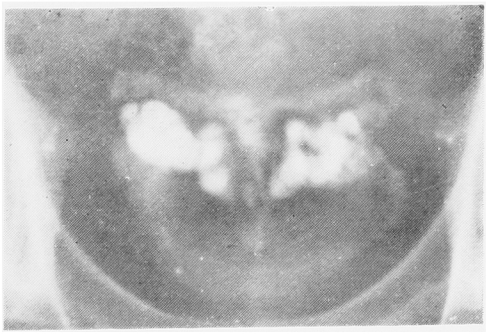

Abb. 4. Fall 8, Sterilität.

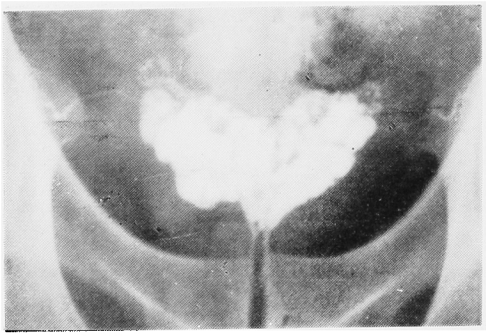

Abb. 5. Fall 9, Sterilität.

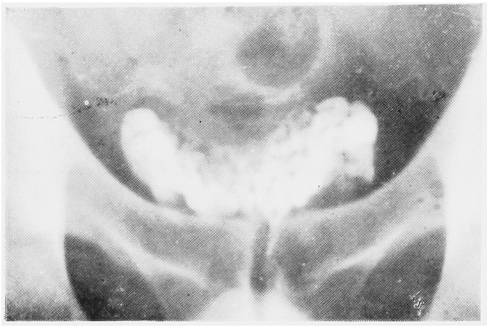

Abb. 6. Fall 10, Sterilität.

Abb. 7. Fall 11, Sterilität.

Abb. 8. Fall 12, Vesikulitis.

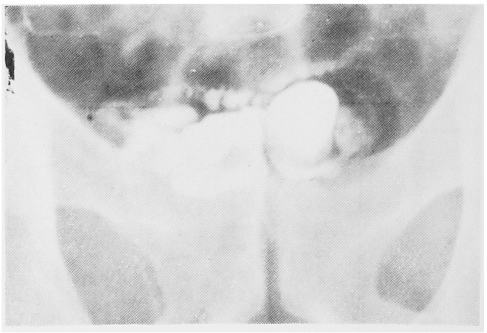

Abb. 9. Fall 13, Colliculitis seminalis. mit Stenose d. Ductus ejaculatorius.

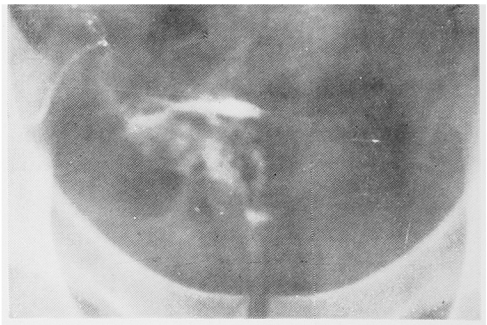

Abb. 10. Fall 14, r. Nebenhodentuberkulose. Ueberfliessender Kontrastmittel in Harnblase auch bemerkbar.

Abb. 11. Fall 16, Beide Nebenhodentuberkulose

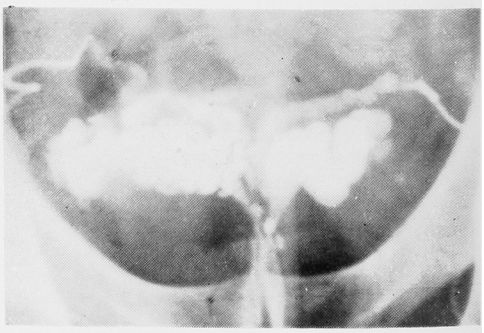

Abb. 12. Fall 19, Prostatahypertrophie.