〔泌尿紀要3巻11号
昭和32年11月〕

膀胱膣部結石に就て

千葉大学医学部皮膚泌尿器科教室（主任　竹内　勝教授）

百　瀬　剛　一
今　井　利　一

The Calculi in Bladder-Diverticulum Consisted of Vaginal-Wall

Goichi MOMOSE and Toshikazu IMAI

From the Department of Dermato-Urology, School of Medicine, Chiba University

(Director : Prof. Dr. K. Takenouchi)

A case of a calculi in bladder-diverticulum consisted of vaginal-wall in a 53-year-old woman is presented.

I　緒　　言

従来，膀胱膣瘻に合併せる膀胱結石，膀胱膣結石及び膣結石の症例報告は決して尠しとしないが，膀胱膣瘻を姑息的に閉鎖せんとして施行した人工的膣腔閉鎖術後の膀胱膣石，膣結石の症例は極めて少い．茲にかかる症例を膀胱膣部結石として記載し，併せて文献的考察を行うと共に，聊かの考按を附記したい．

II　症　　例

53才，女子．職業：附添婦．

家族歴：父親が胃癌にて死亡せる他特筆すべきものはない．

既往歴：昭和18年満洲に於て子宮癌の診断の下に子宮全剔除術を受けたが，術後膀胱膣瘻を形成し膣より尿失禁を見た．

昭和21年，膀胱結石を生じ膀胱切石術と共に膣側より膀胱膣瘻閉鎖術を受けて尿失禁は完全に治癒した．更に昭和23年，再び膀胱結石の診断の下に再度の手術を受けているが，いづれもその手術の詳細は不明である．

現病歴：昭和23年の再手術以降自覚症状は全く消失したが，28年11月下腹部不快感が出現し，当科外来にて受診，膀胱鏡にて拇指頭大の憩室を，レ線像にて膀胱底部に示指頭大の結石陰影を認めた為，膀胱憩室結石の診断を受けたが，自覚症状軽微の為放置した．

30年6月，過激な労働後，突然軽度の血尿が出現し，排尿痛も漸次増強の傾向を示した為再び当科外来を訪れ，膀胱憩室並に結石の診断の下に入院せるものである．

現症，並に検査成績：患者は体格稍々肥満型に属するも，顔貌は貧血性，且つ軽度の浮腫を示し，下腿伸側にも軽度の浮腫を証明し得るが，打・聴・触診上胸腹部内景に異常を認めない．下腹部正中線にて臍窩の直下より恥骨縫合直上に到る手術瘢痕がある．

両側腎は共に触知し得るも可動性にして，大さ，表面性状に異常はない．

諸検査成績を羅列すれば次の如くである．

a）血液像；血色素（Sahli）89%，赤血球数432万，白血球数6200，好酸球8%，桿状核13%，分葉核46%，淋巴球33%で軽度の好酸球増多と淋巴球増多を認める．

b）血液理化学的所見；Total base 149.4～146.8 mEg，Ca 10.3～9.8 mg/dl，Cl 377～355 mg/dl，K 12.5～16.2 mg/dl，P 3.7～3.6 mg/dl Protein 6.5～6.7 mg/dl，Urea N 5.5～10.0 mg/dl で著明な異常は見られず．

c）赤血球沈降速度；1時間値10．

d）血清梅毒反応；陰性．

e）尿所見；稍々濁濁，蛋白・糖・ウロビリン　ウロビリノーゲン（－），尿沈渣に円柱（－），膿球（＋），赤血球（±），

連鎖状球菌・葡萄状球菌・大腸菌（卄）.

f）総腎機能；水試験2時間量 500 cc, 4時間量 920cc, 濃縮量 530cc, 比重差 18, PSP 排泄量90%にて共に良好.

g）膀胱鏡所見；膀胱粘膜は瀰漫性の発赤及び浮腫の急性炎症像著るしく，右尿管口正中側に拇指頭大の憩室様凹部の存在を認めるが，その底部は直視し得ず．該憩室様陥凹部の左側壁に尿管口に酷似せる細小なる瘻孔を認む．両側尿管口は稍々上方に変位せるも形態正常で蠕動も正しく，青排泄は共に5分内外で確認した．結石は認められない．

h）レ線所見；逆行性並に経静脈性腎盂腎杯影像は正常．造影剤排泄能も良好である．膀胱部正面単純撮影像にて膀胱底部左側に拇指頭大の結石影像（第1図）を認めるも，憩室内に尿管カテーテルを挿入，油性造影剤を注入して得たる正面憩室像（第2図）は此の結石像と略々対称の位置にあり，憩室と結石は位置的に一致しない．

更に側位膀胱撮影により該結石が膀胱腟と直接的の関係なく，膀胱憩室と細小なる瘻孔を以て連結せる盲嚢内に含有せられることを確認した（第3図） 瘻孔内に尿管カテーテルを挿入せんとの試みは失敗に帰した．

敍上の所見より綜合推定せられた膀胱・膀胱憩室・結石の位置的関係は第4図に示す Shema の如くである．腎動脈・骨盤動静脈及びその他の泌尿器科学的所見に異常はない．

治療及び経過；上記の諸検査成績から，膀胱憩室及び広義の膀胱憩室結石の診断の下に7月12日手術を施行した．即ち膀胱高位切開に依り膀胱を開くに推定せる Shema の如く，膀胱三角部右尿管口正中側に拇指頭大の浅い憩室存在しその底面の一部は腟腔内に挿入せる手指と薄膜を以て堺され，且つ憩室側壁に消息子挿入可能程度の瘻孔あり，挿入消息子の先端に結石を触和し得た．依つて瘻孔を開いて結石を露出せしめるに，結石は比較的厚い被膜よりなる盲嚢内に含有せられていた．結石摘出後憩室及び結石含有盲嚢内にガーゼを挿入して憩室開口部を縫縮一塊となし，此の縫縮縁の膀胱壁を約 0.5cm の幅に環状に切開を加え，憩室及び盲嚢を膀胱・腹膜・並に腟壁より慎重に剝離しつつ摘出した（第5図） 膀胱切除壁縫合に当つては，縫合後の緊張を除外する様創縁を周囲組織より剝離し，膀胱内より腸線を以て二重に縫合し，留置カテーテルを設置し型の如く手術創の閉鎖を行つた．

術後の経過は極めて良好にて，1週間後留置カテーテルを抜去，型通りの後療法により3週間にして全治退院した．退院時の膀胱鏡所見には尚急性炎症像が残存せるも，憩室は全く消失し，青排泄6分内外，PSP 排泄80%と極めて良好であつた．

摘出結石は重量 4.9gm，主成分は燐酸及び炭酸塩であり，又剔出憩室底面及び結石含有盲嚢壁の組織像は明かに重層扁平上皮を有する腟壁の組織像を示した（第6，7図）

Ⅲ 考按並に総括

一般膀胱結石，膀胱憩室結石は一応措くこととして，膀胱腟瘻に併発せる膀胱結石，膀胱腟結石及び腟結石の症例は文献上必ずしも尠くはない．即ち古くは Rosenthal[1]（1894）の Kolpoklesis 後の膀胱腟瘻に合併した膀胱結石症例を初めとして Franque[2]（1906），Rübsamen[3]（1924），Maiss[4]（1931），Gutzeit[5]（1931），Jakoby[6]（1931），Ottow[7]（1938），Stoeckel[8]（1938）等の膀胱結石症例，Finke[9]（1896），Avarffy[10]（1908），Klages[11]（1937），Stoeckel[8]（1938）の膀胱腟石，Essau[12]（1932），Renner[13]（1931）の腟結石，更には Finton[14]（1927）の膀胱腟腸瘻に併発せる膀胱結石同じく Vernon[15]（1953）の腟結石等の報告が散見する．

本邦に於ても前田[16]（大11）は膀胱腟瘻手術後抜絲前に腟結石を，吉村[17]（大11）は鉗子分娩後の膀胱腟瘻に併発した膀胱結石と腟結石の各1例を，井尻[18]（昭11）は鉗子分娩に依る膀胱腟瘻発生後8年にして生じた膀胱及び膀胱憩室結石症例を，秋間・李[19]（昭16）は膀胱腟瘻手術後1年にして膀胱結石を生じた例を，遠藤・安岡[20]（昭16）は妊娠中絶後の膀胱腟瘻に生じた膀胱結石症例を，新海[21]（昭17），村江[22]（昭17）も各々子宮癌の手術後及び鉗子分娩後に発生した膀胱腟瘻に腟結石を合併せる症例を，更に小松[23]（昭18）は出産に際しての子宮破裂により膀胱腟瘻を形成し，1年後に膀胱結石を生じた例を報告している．

周知の如く膀胱腟瘻はその解剖学的関係から膀胱瘻中発生頻度の最も高いものであり，その成因には外傷，特に婦人科的手術，鉗子遂娩，避妊具挿入による不測の事故に結果するもの等

が大多数を占めるが，勿論，稀には結核，悪性腫瘍，異物による炎症性変化，憩室炎に起因するものもある．

かかる瘻孔を前提要因としての結石形成機転は述べる迄もなく手術操作の際に遺残せる異物の介在（例えば胎児骨，縫合絲，結紮絲或はPesser ゴム器具等の避妊用具），細菌感染に依る膀胱炎の存在等一般膀胱結石と同一であるが，更には膀胱瘻よりの尿失禁等に依る塩類沈着促進等に要約される．

之に反し，一次性の尿石が臓器壁を損傷して瘻孔の原因となることがある．かかる事象は尿道には屢々報告されているが，膀胱壁の如き強固なる筋肉臓器には極めて稀である．先述のEssau[12]（1932）の腟結石は一次的膀胱結石の膀胱壁穿孔例であり，更に松島[24]（明38），加藤[25]（昭18），Pal[26]（1935）の症例も之に類似するものと推断される．併し乍らかかる症例に於ける腟結石を膀胱結石の膀胱壁穿通腟内逸脱と断定するには相当に慎重であるべく，膀胱結石の膀胱壁穿通の結果形成された膀胱腟瘻に依る腟腔内尿漏出が続発的腟結石形成の一要因たることを考慮すべきであろう．

翻つて著者等の症例を按ずるに，本症例は手術操作により発生した膀胱腟瘻に先ず膀胱結石を，更に之を摘出すると共に行つた膀胱腟瘻の姑息的腟腔閉鎖術に続発した腟結石の一種と見做される．

本症例に類似のものは，小林[27]（昭18），西脇等[28]（昭17）に依り記載されている．即ち小林の例は39才の4回経産婦に子宮癌摘出後膀胱腟瘻を形成，尿瘻の閉鎖困難なる為，人工的腟腔閉鎖術を施行し尿失禁を全治せしめ得たが，1年後に尿意頻数，排尿疼痛を主訴として再来，膀胱鏡にて膀胱腟腔内に結石を認めて之を摘出したものであり，西脇等の症例は陣痛微弱により死亡せる胎児の鉗子分娩に際し膀胱腟瘻の形成，更に此の瘻孔閉鎖の為の再三に亘る手術も失敗に帰し，遂に人工的腟腔閉鎖術を受けたる31才の初産婦に巨大な腟結石を生じた症例である．

之等2症例と著者等の症例の腟結石形成要因に関しては本質的に何等異る所はないが，その大なる相違は，前2症例の腟結石が本来の固有腟腔に占拠するのに対し，著者等の症例は固有腟腔から全く遊離された腟壁を以て構成される盲嚢内に存在せることでる．換言すれば，前者は固有腟腔の大半が膀胱腟の一部を形成しているのに対して，後者は固有腟腔の大半が腟開口部と共に保存せられ，腟腔の最深部の一部が固有腟腔から遮断され，膀胱壁の一部を形成しているものである．之等の相違は腟腔閉鎖術式の相違に依るものと推定されるが，遺憾乍ら本症例に於ける手術術式に関しては詳かではない．

従つて之が診断に当つては，レ線所見，膀胱鏡所見により僅かに結石の位置的関係を知り得たに過ぎず，結石含有組織の本態的な実像は術後の組織検索に依り始めて明かにされたものである．

本症例は膀胱腟瘻に続発せる広義の膀胱憩室結石，若しくは広義の腟結石に分類されるべきであるが，叙上の臨床像，結石の位置的関係の特異性により敢えて膀胱腟部結石と呼称した．此の点に関しては諸賢の御批判を仰ぎたい．

Ⅳ 結　　語

(1) 53才の女子の子宮癌剔出後発生した膀胱瘻に人工的腟腔閉鎖術を施行したる為，広義の膀胱憩室結石乃至腟結石を生じた1例を記載した．

(2) 結石は従来の類似症例と異り，本来の固有腟腔とは全く隔離された腟壁の一部に依り構成される盲嚢内に存し，同じく腟組織よりなる膀胱憩室とは細小なる瘻孔を以て連絡していた．

(3) 従来の文献を渉猟し，聊かの考按を加えると共に膀胱腟部結石と呼称して，広義の膀胱憩室結石及び腟結石より分離した．

（本論文要旨は第223回日本泌尿器科学会東京地方会例会に於て発表した．擱筆に当り校閲を賜りし竹内教授に謝す．）

文　　献

1) 秋間季：臨皮泌，**6**：6.昭16.
2) Avarffy：Ref. Jber. Geburtsh., **22**: 261.

1908.
3）遠藤・安岡：皮紀要，**32**：304.昭16
4）Essau: Zbl. Gynäk., **56**: 1110, 1932,
5）Finke Deut. Med. Wschr., **2**: 534, 1896.
6）Finton J. A. M. A., **89**: 1057, 1927.
7）Franque Ref. Jber. Geburtsh., **20**：316, 1906.
8）Gutzeit: Zbl. Gynäk., **55** 3607, 1931.
9）井尻：皮泌誌，**40**：713.昭11.
10）Jakoby : Ref. Zbl. Gynäk., **55**; 3607, 1931.
11）Klages Zaitschr. f. Urol. Chir., **1**; 692, 1937.
12）加藤：皮紀要，**41**：6.昭18.
13）小林：臨皮泌，**8**：7.昭18.
14）小松：日泌，**34**：5.昭18.
15）Maiss : Zbl. Gynäk., **1**: 692, 1931.
16）前田：皮性誌，**22**：277.大11.
17）松島：皮性誌，**5**：56.明38.
18）村江：兵庫医学，**8**：1.昭17.
19）新海：兵庫医学，**8**：1.昭17.
20）西脇：臨皮泌，**7**：12.昭17.
21）Ottow Zbl. Gynäk., **63**: 1478. 1938.
22）Renner : Mschr. Geburtsh., **87**: 503, 1931.
23）Rosenthal Zbl. Gynäk., **19**: 582, 1894.
24）Rübsamen Ref. Jber. Urol., **4**：394, 1924.
25）Stoeckel : Handbuch d. Gynäkologie, **3**：300, 1938.
26）Vernon : J. of Urol., **69**: 433, 1953.
27）吉村：皮性誌，**22**：276.大11.

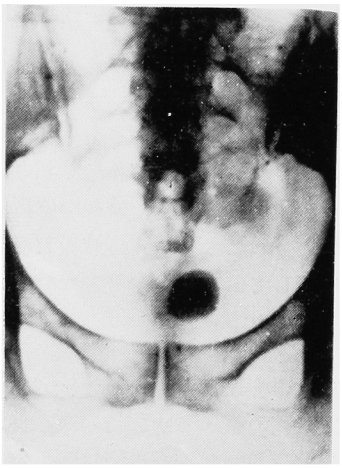

第1図 膀胱単純撮影像

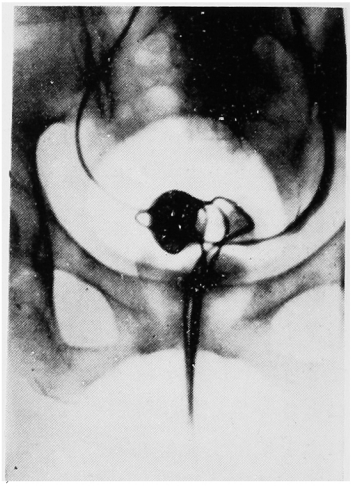

第2図 膀胱憩室及び結石像

第3図 膀胱側位撮影像

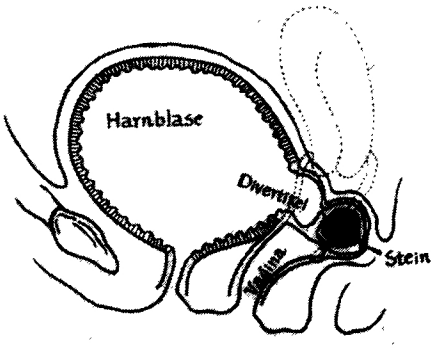

第4図 推定せる Shema

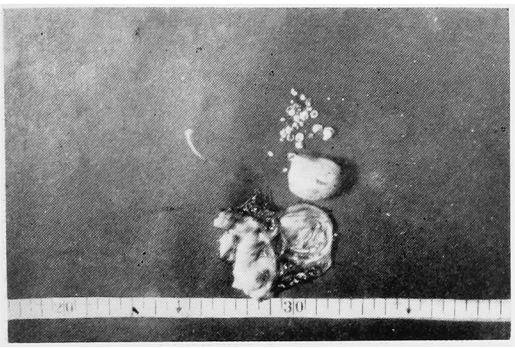

第5図　剔　出　標　本

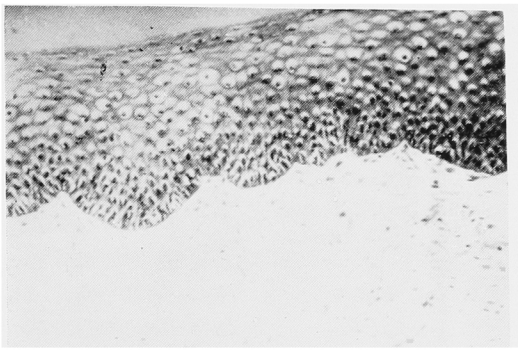

第6図　膀胱憩室底面の組織像

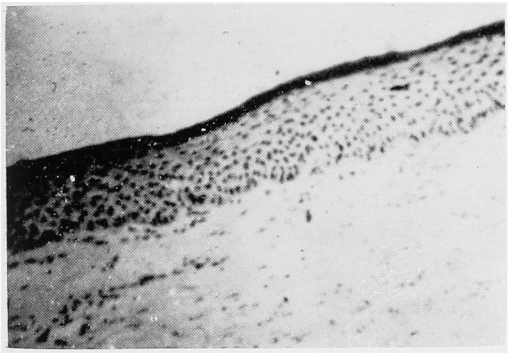

第7図　結石理入盲嚢の組織像