泌尿紀要4巻1号
昭和33年1月

尿道結石症の1例

広島大学皮膚科泌尿器科教室（主任　加藤篤二教授）
三浦　高
石部　知行

A Case of Urethral Stone

Takashi MIURA and Tomoyuki ISHIBE

From the Department of Dermatology and Urology, School of Medicine, Hiroshima University
(Director : Prof. Dr. T. Kato)

Reported here a case of secondary urethral stone (15 gm), chemically phosphate, that had typical course.

緒言

尿道結石は文献的にみて比較的に少なく，我国では尿路結石症の4乃至9％を占めるに過ぎず，笹川によると外来患者の0.0048％，即ち10万人につき5人程度であるといわれ，その大多数は3gm以下のものである．一方大きいものとして文献的には可成りのものも報告されてはいるが，最近余り大きいものをみなくなつた様に思われる．最近吾々は二次性と思われる比較的大きい尿道結石症例に遭遇したのでここに報告する．

症例

患者：松○正○，42才，男，農業．

初診：昭和32年5月18日．

主訴：排尿障碍，奇異性尿失禁．

家族歴：結石症の遺伝は否定し，その他特記すべきものはない．

既往歴：7才時左上腕顆上屈曲骨折，21才時淋疾に罹患，治療を加うるも全治したか否かは不明．22才時結婚せるも子供はない．

現症：約10年前より時々排尿困難，頻尿あり膀胱炎の診断の下に治療を受けている．同時に排尿の遷延もある．かかる症状は，冬期に著明で夏期にはそれ程でもなく，この間一度も疼痛はなかつたと云つている．

約10日前より突然下腹痛を来たし排尿困難著明となり，尿閉，尿失禁を来たした．

現症の自覚症としては，排尿は少しずつは可能なるも排尿遷延，奇異性尿失禁，軽度の初期排尿痛等の排尿障碍があるという．亦尿がたまると両側腰部を圧される様な鈍痛がある．尚排尿痛は失禁と共に約10日前より発症せるものであり夫以前は存在していない．

然し今まで尿の混濁には気付いていたが，血尿，結石の排出，疝痛等は否定している．

初診時所見：一般所見として体格稍小，栄養稍貧，下腹部軽度膨隆し緊張せる他著変なし．局所所見としては外尿道口稍下裂気味，睾丸左右共に可成り小，副睾丸，精系両側共著変なし．前立腺両葉共稍硬いが，表面は平滑で大きさは稍大．会陰部よりは石を触れないが直腸診で肛門入口部より約3cmの所に示指頭大の結石をふれ，圧迫により疼痛と不快感を訴える．ブジー挿入は不能である為，尿道撮影を行うに第1図の如き尿道結石像を得た．

Fig. 1. 術前尿道膀胱撮影，後部尿道に結石像をみる．

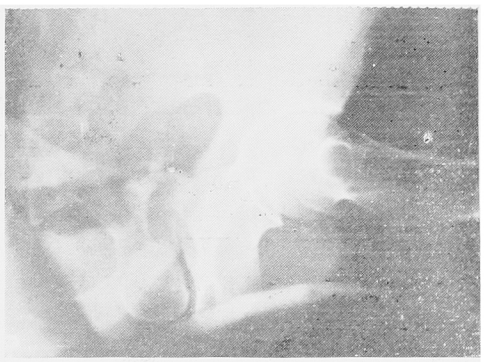

入院時検査成績：尿は一様に細かく白色混濁，比重1013，酸性，蛋白中等度陽性，沈渣では赤血球＋ビ，白血球卄，大腸菌卄，上皮数視野に1ケ，円柱ー．屎に著変なし．血液一般検査で赤血球305万，血色素（ザーリー）64％で稍貧血あり，血沈値1時間値132，2時間値143mm と大である．血液化学検査としては，血中蛋白：7.5 gm％，A/G：1.48，N.P.N. 71 mg％，Cl：450mg％．血液 Wa 氏反応：陰性．機能検査としては，肝機能ではコバルト $R_{4(2)}$，グロス：1，8 cc，ヘパトサルフアレイン・45分で5％以下．腎機能検査は，尿道結石存在せるため N.P.N. 以外施行し得ず．

手術所見：砕石位，会陰弓状切開で石に達し，異物鉗子にてこれを除去．摘出後の尿道粘膜は少しく白色味を有し，幾分浸潤を認め拡張し，内部に褶襞を認め，外尿道口よりブジーを挿入するに狭窄を認めず，且つ手術創より膀胱内に，示指の挿入容易であつた．タンポンガーゼを挿入し創を縫合し術を終る．

摘出せる結石は 3.0×2.5×2.4 cm で重量 15gm 表面粗糙なる白色の燐酸を主成分とするものであつた．（第2図）

Fig. 2. 摘出結石 3.0×2.5×2.4 cm. 15 gm

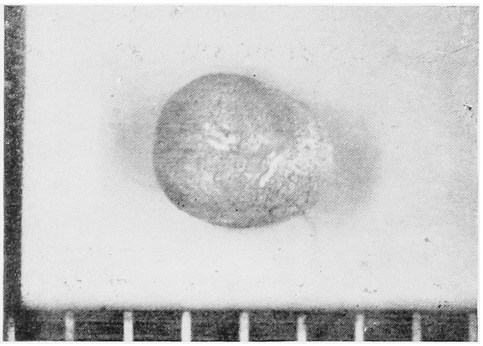

結石の存在せる部の粘膜の組織をみるに，皮下組織には，著明な細胞浸潤及び多数の血管新生をみるも，結合織は大体正常の像を示して居り，その下部には筋組織を認む．

術後経過は大体順調で6月20日退院．

退院時検査成績は，血液では赤血球420万，血色素64％，肝機能としては，コバルト $R_{3(4)}$，ヘパトサルフアレイン30分後5％残留，尿所見では蛋白±，沈渣では赤血球＋ビ，白血球＋ビ，大腸菌＋ビ，腎機能検査では，P.S.P. 初発25～30分，1時間値13.4％，2時間値22.9％，3時間値34.3％，水試験では著明な機能不全がみられたが，血中 N.P.N. は術前に比して著明な改善があり，38.5mg％ という値を得ている．その他の血液の化学的検査成績としては蛋白：7.4gm％，A/G：1.06，Cl：405 mg％ であつた．尚膀胱鏡検査をするに膀胱粘膜は全般に血管の充盈が著明で部位により小出血点を認む．三角部，頸部は一様に隆起し表面は浮腫状膨隆し充血著明．ために両側尿管口をみることが出来ない．底部には肉柱形成が著明にみとめられた．色素排泄試験及び逆行性腎盂撮影は前立腺中葉肥大の所見あるため行えなかつた．そのため排泄性腎盂撮影を行つたが45分にしてわずかな影を見せるのみで判然としないが水腎症の如きものがあると推定される．尚尿道膀胱撮影によると第3図にみる如く結石像はなく，同時に尿道の拡張及び狭窄は認められない．

Fig. 3. 術後尿道膀胱撮影．

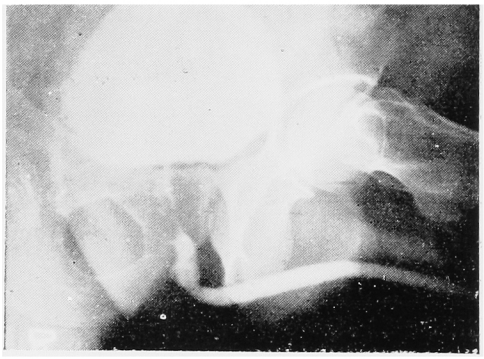

考　　按

尿道結石を大別すると原発するものと，上方より来て尿道に滞留するものとの二種になる．その頻度に関しては前者よりも後者即ち二次的のものが多く，一次結石を否定するものではないが，極めて稀有なるは成書並びに諸報告の示す所である．実際上一次性尿道結石なるや否やは臨床的所見，理学的検査，結石の性状等によるもこれを劃然と区別することは至難であるが，本例に於いてこれを考えてみるに膀胱に結石なく，亦症状に急に起りし既往歴を欠く点，淋疾による尿道異常の考えられる点，又カウフマンの云う一次結石は燐酸塩であり長楕円形で中心は一方に偏すと云う点は原発性らしく考えられるも，尿道憩室の無い事，又著明な尿道狭窄の存在しない事，淋疾による尿道異常がある点は膀胱結石の小さなものがこの部に到達し，次性に大きくなつたものと考えられる．

患者の年令については生後数ケ月より高年者まで種々あるも，概して金子その他の記せる如く子供に多い様である．

尿道結石の数に関しては，多数の事もあり北川の記せる如き約300個を満せるもの時に数百に及ぶと云うし，好発部は Englisch によると膜様部及び前立腺部である．

症状は結石の大きさ，位置，形状，尿道狭窄の有無及び細菌感染の如何等により消長あるも，下部尿路通過障碍ある場合の一般として清水その他の記せる如く，尿意頻数，排尿困難，尿停滞感，排尿痛の他に高度の腎機能不全を伴うことが多いものである．然し結石により尿道が急速に閉された場合これを直ちに外科的に処置せざれば尿道の裂傷及び尿浸潤を起すものである．吾々の症例でみると上記症状を全て揃えた典型的なものであると思われる．

大きさに関して吾国内地のものについて，金子の記せるものその他我々の調べ得たものをあげてみると次の如くである．

① 松本；90 gm，（憩室結石）② 茂木；80 gm，③ 丸田；56.6 gm，④ 岩瀬；56 gm，⑤ 池田；53.9 gm，（憩室結石）⑥ 山田；51 gm，⑦ 堀内；50 gm（憩室結石兼尿道瘻）⑧ 広沢；35 gm，5 gm，（憩室結石）⑨ 藤谷；30 gm，⑩ 首藤他；28.3 gm，⑪ 高橋；28.3 gm，⑫ 土肥；24.2 gm，⑬ 木下；24 gm，⑭ 金子；21.5 gm，⑮ 新沢；21.5 gm，⑯ 沢村；20 gm.

可成り大きいものもあるが同時にこれ等大きい結石の可成りのものが憩室内結石である事，従つてこれらを除外すれば吾々の15 gmの結石も一応これらの序列に入ると考えられる．

結　語

以上比較的定型的と思われる経過をとれる大尿道結石の自家経験例を報告し併せて文献的考察を試みた．

（擱筆するにあたり御校閲を賜つた加藤教授に深謝する）

文　献

1）広沢：医中央誌，**6**：953，1908.
2）笹川：皮泌誌，**15**：636，1915.
3）北川：日泌尿会誌，**15**：321，1926.
4）木下：皮泌誌，**30**：90，1930.
5）田村：日泌尿会誌，**22**：171，1933.
6）丸田：皮と泌，**2**：405，1934.
7）金井：日泌尿会誌，**23**：566，1934.
8）金子他：日泌尿会誌，**25**：987，1936.
9）池田：皮と泌，**6**：290，1938.
10）斯波他：日泌尿会誌，**47**：199，1938.
11）長島他：日泌尿会誌，**36**：435，1944.
12）小山他：日泌尿会誌，**36**：265，1944.
13）堀内：日泌尿会誌，**41**：235，1950.
14）岩瀬：日外会誌，**53**：357，1952.