泌尿紀要4巻6号
昭和33年6月

骨盤腎の2例

東京慈恵会医科大学泌尿器科教室（主任　南　武教授）
安藤　弘　　坂詰　正巳　　三浦　義信
川口　安夫　　松本　孝　　伊藤　芳雄

Two Cases of Ectopic Pelvic Kidney

Ko ANDO, Masami SAKAZUME, Yoshinobu MIURA, Yasuo KAWAGUCHI,
Takashi MATSUMOTO and Yoshio ITO

From the Department of Urology, Jikei-Kai Medical School
(Director . Prof. T. Minami)

Two cases of ectopic pelvic kidney were recently seen in our clinic.

The first case is that of a 35 yrs old female, who complained of frequency of urine. Physical examination ; A fist-sized immovable tumor with a smooth surface was palpated in the lower abdomen. Diagnosis of ectopic pelvic kidney of the right side with a branched calculus was made from the plain-film and retrograde pyelography in the major pelvic cavity.

The second case is that of a 20 yrs old female, who complained of frequency of urine and lumbago of the left side. Physical examination ; A small fist-sized, immovable slightly painful tumor was palpated in the left lower abdomen.

Ectopic pelvic kidney was indicated by the retrograde pyelography.

Nephrectomy was performed on both cases and the results of treatment were quite satisfactory.

Forty-two cases of ectopic pelvic kidney, including our two cases, have been reported in our country, but no case with branched calculus has been hitherto reported.

I 緒　言

古来，骨盤腎は，剖検，手術時に，偶然発見せられていたが，1906年 Voelecker, Lichtenberg 等が始めて，レ線撮影によりこれを発見して以来，臨床上，R. P. 又は I. P. により容易に発見せられる様になつた．上部尿路は一般に他の器管に比し畸形が多く，骨盤腎も稀有なるものではない．然し乍ら，本邦に於いて骨盤腎として報告せられた症例は南修氏の第1例以来，現在迄に，文献上40例に過ぎない．又 Doss, Griffith 等が位置異常腎の診断に価値大なりと強調した大動脈撮影法を応用した症例は，本邦では市川氏等，土屋氏等の2例を見るのみである．合併症としての結石は稀なもので，本邦では結石の合併した症例は大矢氏等，倉持氏等の2例に過ぎない．而も此等は指頭大以下の結石である．

我々は最近，定型的鋳形結石を合併した1例及び，真性嚢胞を保有した1例を経験したのでその概要を述べ，併せて本邦症例の，統計的観察を行つた．

II 自験例

第1例　日笠某，35才，女子，主婦．

初診：昭和32年7月9日．

主訴：尿意頻数．

既往歴：幼児時代虫垂炎，25才で結婚，分娩3回何

れも正常.

家族歴：特記すべき事なし.

現病歴：昭和27年，分娩後，尿意頻数になるも放置．昭和32年5月頻尿が増悪したので，某医院を訪れたところ膀胱炎と診断され，治療を受くるも，殆ど好転せず．昭和32年7月9日当科に紹介された.

現症：体温 37.2°C．体格栄養中等，顔貌尋常，腹部視診で，右下側腹部に虫垂炎手術の瘢痕在り．触診で腎は触れないが，右下腹部に手拳大の腫瘤が触れた．腫瘤の右縁は右傍胸骨線，左縁は左傍胸骨線に及び，上縁は臍下2横指，下縁は判然としない．表面平滑で硬くなく，移動性もない.

諸検査成績：イ）尿所見；淡黄色微濁，pH 5.8，比重1.016 蛋白痕跡，赤血球（少数），膿球(卄)，上皮細胞(−)，円柱(−)，菌(−)．ロ）膀胱鏡所見；膀胱頸部に発赤あり．右尿管口は開放状で周囲粘膜は浮腫状，尿管口の収縮不良尿線は弱い．左尿管口は正常．インヂゴの排泄は右，初発5分35秒，濃青7分47秒．左，初発5分35秒，濃青7分18秒．輸尿管カテーテリスムス，右は 8cm で，抵抗あり，それ以上挿入不能．右腎尿，赤血球（卄），膿球（卄），小球菌（少数）．左は 25cm 挿入容易，左腎尿は正常．ハ)X-P；単純撮影，図1に示めす如く，正中線より右方，第2仙椎高に，内方に突起を出した 4.5×3.5 cm の陰影が脊椎に重なつて見られる．I.P.,(図2)左腎正常．右腎では結石陰影周囲に淡い陰影となつて，造影剤が匪繞している．経腰的大動脈撮影(図3)，陰影淡で，且つ骨盤に重さなつた為，右腎動脈も異常血管も判然とせず．ニ）腎機能検査；P. S. P.，1時間値50%，2時間値15%，計65%．稀釈試験，4時間 395cc，濃縮試験 8時間 640 cc 比重差 20−6＝14．ホ）血液所見；赤血球数 403×10^4，白血球数 7.200，73 %．(Sahli) 血液像では，軽度の核左方移動があつた.

診断：右骨盤腎兼樹枝状結石.

手術：昭和32年8月14日，腰麻のもとに，手術を行つた．Bergmann-Israel 氏斜切開を下方，中央線より3横指の所迄，延長す．腎脂肪膜は極めて発育悪く，腎は骨盤内に在り，周囲組織と線維性の癒着を認めた．腎は前面に腎盂を認め，尿管は，腎盂の前面稍々外側より発し，太さ，硬さ共に正常と思われたが，短く，上方に固定する事は不可能であつた．血管は上極に動静脈各々2本，中央部に各々一本認めたがこれ等の動脈は何れも，腹部大動脈より出ていた．腎盂は腹膜と中等度に癒着していた．これを鋭的或いは鈍的に剝離し，腎血管，尿管を結紮切断，該腎を剔出した.

剔出腎所見；大さ，7.5×4.0×3.5cm，重さ66 g，蚕豆形（図4）

腎盂は，4.5×3.0×1.1cm，重さ19 g の樹枝状結石で充たされていた（図5）

組織所見；腎盂粘膜の直下に，円形細胞浸潤が認められる外（図6），髄質には軽度の fibrosis が認められた．即ち，軽度の Pyonephrosis の像を示している.

経過：術後経過は良好で9月5日退院した.

第2例　金井某，20才，女子

初診：昭和32年6月19日.

主訴：尿意頻数，腰痛.

既往歴：昭和31年2月頃，癲癇発作を起す，以後1ヶ月に2～3回の割合で発作が起り，同年3月，某病院に入院，以後鎮痙剤を内服し現在に至る．13才の時に初潮を見，以後4年間は順調であつたが，17才より，3ヶ月に1度，18才になると6ヶ月に1回の月経しか見なかつた.

家族歴；特記すべき事なし.

現病歴；2～3年前から左下腹部腫瘤に気附いたが無症状の為放置．昭和31年11月頃から，時々左腰部に鈍痛が在り，某医に坐骨神経痛と云はれ治療を受けたが好転しなかつた．同年12月よりは更に尿意頻数が加つた．排尿痛，尿溷濁，血尿等はない.

現症：体格稍々少．栄養中等，顔貌正常．腹部視診で左下腹部稍々膨隆，触診で腎は触れず，左下腹部に，小手拳大腫瘤を触れた．圧痛軽度（＋），移動性（±）

諸検査成績：イ）尿所見；薬黄色，微々濁，蛋白（−）赤血球（＋），膿球（卄），上皮細胞（少数）菌（−）．ロ）膀胱所見；膀胱粘膜は全般に稍々溷濁，三角部，頸部は軽度に充血し，両側尿管口は正常．インヂゴ排泄；右，初発4分，濃青8分，左，初発4分15秒，濃青9分20秒．輸尿管カテーテリスムス，右28cm 挿入容易．左 14cm 以上挿入不能．分尿は，両腎共正常．ハ）X−P；単純撮影結石像なし．R. P.（図9）右腎の位置は正常だが腎盂は中等度に拡張．左腎は，骨盤内に落ち込み著るしく正中線に接近し略々仙骨前面に存在．腎門は外下方に向い，腎外腎盂は，中等度に拡張．尿管は腎盂の下外方から出て短い．I. P.（図10）左腎盂像は R. P. と異り腎外腎盂狭く，枝状に，内上方に向う．動脈撮影，陰影淡く判然とせず

診断：左骨盤腎.

手術：昭和32年8月8日施行．腰麻の下，半側臥位

にて，左下腹部の斜切開を行う　腎周囲脂肪組織の発育極めて不良．腎は左総腸骨動脈の直上に在り，上極及び中央部には，腹部大動脈より2本，下極には総腸骨動脈より1本，異常血管が腎を灌流．これを結紮切断す．尿管及び腎外腎盂は腎の中央前面に在り腎外腎盂は三つに分れていた．腎の前面上 1/3を絞扼する血管が，腎茎に入つている為，腎は該部に浅い溝を形成している．腎茎は後面に在り，腹部大動脈より発している．これを剝離し，結紮切断．次いで尿管も結紮切断し腎を剔出した．

剔出物所見（図11）　10.1×5.6×3.8 cm. 126 g, 馬鈴薯形．腎外腎盂が3つに分れている．

組織所見（図12）：殆ど正常．

経過：術後，腰痛，尿意頻数等，消失．9月14日退院した．

Ⅲ 考　　按

位置異常腎（Congenital ectopic kidney）とは，胎生期に行はれる腎の上昇と廻転が何等かの障碍によつて，正常経過をとらなかつたもので，常に腎形態の変化，廻転の異常，尿管の短縮，異常血管の進入等を保有し，後天性転移腎とは此等により明確に区別される．位置異常腎を Lowsley は次の如く分類している．

1　単純性位置異常腎（他側に変位していない．）

イ）一側性　ロ）両側性　ハ）両側性融合性（馬蹄鉄腎）

2　交叉性位置異常腎(他側に変位している．)

イ）融合性　ロ）非融合性

又融合を伴はない位置異常腎は一般に上昇の停止した位置により分類されている．即ち，Thompson 及び Pace は

1　骨盤腎；小骨盤腔内に在るもの．

2　腸骨腎；腸骨窩内或いは腸骨稜の高さに在るもの．

3　腹部腎；腸骨稜より高く，第2，乃至3腰椎の高さ以下，又は腹部で側方に転移しているもの．

の如く分類．又彼等の88例の内訳を見ると，骨盤腎56例，腸骨腎7例，腹部腎25例で骨盤腎が最も多い．高橋氏は位置異常腎の中，骨盤腎は最も重要であり他のものは二つの条下に一括されるのが習慣であると謂つている．本邦諸家の報告も，これに従ひ，骨盤腎の条下に腸骨腎を論じているものが多く，数例の腹部腎と思はれるものも骨盤腎として論じられている．即ち，我々の症例も含めた本邦骨盤腎42例を，Thompson 及び Pace の分類に従い分類すると骨盤腎16例，腸骨腎16例，腹部腎と考えられるもの4例，不明6例である．我々の症例は2例ともこの分類の腸骨腎に属した．少くとも腸骨腎では腎全体或ひは一部が大骨盤内に存在するのでこれを骨盤腎と呼んでも，差しつかえないと思はれる．れれ故我々も上述の習慣に従ひ，我々の2症例を骨盤腎として，報告する．

位置異常腎の頻度に就て；

Campbell は剖検例660例中，1例(0.15%) Thomas 及び Barton は剖検例 22,000例中22例（0.1%），Motzefeld は，4,500剖検例中，900例に1例（0.11%）の割合で，位置異常腎を発見したと述べている．臨床例では，Thomas 及び，Barton は，泌尿器科的検査により，547例中1例(0.18%) Thomas 及び Pace は 0.01%，Campbell は0.2%の発生頻度であると述べている．又，位置異常腎に対する骨盤腎の割合は Herman は18%，高橋・市川氏は20%，Stevens は 1/3 乃至 1/4 と記載している．猶我々は本邦報告例を 43 例集めたがこの中，腎の位置が正常範囲と思はれる田林氏等の症例及び記載不明な，江氏，門氏の症例は省略し我々の2例を加えた42症例を中心に統計的観察を試みる．（註　昭5年南氏症例と昭6年橋高氏の第3例は同一のものと見做した．）

性別；

Campbell は剖検例22名中，男子16例女子6例で，男子に多く見られると謂う　本邦42例でも（剖検例2名を含む）男子22例女子19例，不明1例で稍々男子に多く見られた．（表1）

発現年令；

42症例の年令を見ると（表1）最年小は11才最年長が75才で，大多数は思春期から40才頃迄に症状を発現し発見されている．

左右別；

骨盤腎は左側に多く Campbell の22人 でも

左側11例，右側8例両側3例と左側が多く，本邦42例では左側21例，右側17例，両側4例と同様傾向を示した．

第1表　発現年令及び性別

年　令	男	女	症例数
11 ～ 20	3	8	11
21 ～ 30	9	3	12
31 ～ 40	3	5	8
41 ～ 50	2	1	3
51 ～ 60	4	1	5
61 ～ 70	0	1	1
71 ～ 80	1	0	1
不　明			1
	22	19	42

骨盤腎の大さ及び形に就て；

大さに関して Cohn, Lukina, Westphal, Gruber 等は略々正常大にして，特筆すべきものなしと謂つてる．本邦42症例中，大さの記載在るものは26例で，正常より小なるもの15例，正常大9例で，正常より大なるものは，木下—西川氏の結核を合併せる1例及び加藤氏の Grawitz 氏腫瘍を合併せる1例の2例のみである．又骨盤腎は常に形態変化を伴うもので，本邦42例の中，楕円形2，扁平形3，三角形1長楕円形1，馬鈴薯形2（著者の第2症例を含む）著るしい歪形1，蚕豆形1（著者の第1症例）の計11例の記載がある．

骨盤腎の異常血管について；

骨盤腎に於いては殆ど常に異常血管は見られるもので，これは腎に接近した血管から出るのが普通である．Antschkow はこれを次の4型に分類した．

第Ⅰ型，大動脈から単に1本の太い動脈が腎内に入るもの．稀．

第Ⅱ型，大動脈から動脈枝が1本腎内に入る他更に1本乃至数本の動脈を有するもので，稀ではない．

第Ⅲ型，大動脈からの枝の他，総腸骨動脈，内腸骨動脈から動脈枝が腎内に入るもの，他側の骨盤内動脈の枝が入る事もある．最も多い．

第Ⅳ型，骨盤内動脈のみから枝が来るもの．少い．

我々の第1例は第Ⅱ型，第2例は第Ⅲ型に属している．本邦症例中，異常血管の記載あるものは我々の2例をも含めて11例であるがこれらの記載は不分明で分類するには不充分であつた．

骨盤腎に於ける副腎に就て；

副腎はその発生に於いて腎臓とは全く無関係であり，骨盤腎の際も，副腎は正常の位置に在ると謂う．我々の2症例でも副腎はその正常位置に存在していた．

症状；

Thompson 及び Pace を始め多くの著者は位置異常腎の大部分は二次的病変を伴はない限り，何等泌尿器科的症状を現さないと述べているが Lowsley, Jacobs, 園田氏等は合併症がなくとも，疼痛血尿，尿意頻数，月経困難症，頑固な便秘等の症状は起りうると謂つてる．Dees はこの原因を周囲組織圧迫の為と説明している．我々の第2例では腰痛，頻尿，稀発月経の外，真性顯性の合併症があり，第1例の頻尿は結石症の為か，骨盤腎の為かは判然としなかつた．又，本邦42例中腹部腫瘤以外に泌尿器科的症状を示さなかつたのは僅に2例であり症状は第2表の如く疼痛が最も多く，45％に見られた．

第2表　本邦42症例の主要症状

1. 疼　痛	19例
下腹部鈍痛，疝痛，緊張感，索引感	8例
腹部疼痛・圧迫感	2例
腰痛・腎部疼痛	9例
2. 血　尿	9例
3. 会陰部不快感	1例
4 膀胱症状	13例
終末時排尿痛	5例
尿意頻数	8例
5. 尿失禁（膀胱膣瘻）	6例
6. 便　秘	1例
7. 腹部腫瘤	6例
8. 月経異常	3例

合併症；

一般に畸形腎を有する患者は他部器管にも，畸形の在る事が多いと謂はれ，本邦42例では併

第3表 本邦42症例の合併症

1. 併有畸形	11例
同側尿管の腟開口	6例
単角子宮及び卵管発育不全	1例
分裂尿管	1例
腟欠如及び痕跡子宮	1例
4つの副乳房	1例
他側腎の軸捻転及び水腎症	1例
2. 骨盤腎合併症	10例
結　石	3例
結　核	2例
Grawitz 氏腫瘍	1例
急性水腎症	1例
腎盂炎	3例
3. 姉妹腎合併症	5例
結　石	1例
結　核	2例
水腎症	1例
原発性萎縮腎	1例

有畸形を有するものは11例（26.2%）で，女子10例男子1例である．即ち表3の如く，同側に畸形を有する者7例で，6例は尿管腟開口，1例は分裂尿管であつた．又骨盤腎では姉妹腎にも発育不全を示す事があり Thompson 及び，Pace の臨床例88例中 8例は，姉妹腎が欠損してたと謂う．一般に，位置異常腎は正常腎よりも，罹患し易いと云はれ，Straeta は骨盤腎の31% Thompson & Pace は38%の罹患率を挙げているが，Hochenegg, Strube 等は正常腎と何等異ならないと主張している．本邦症例中，最多合併症は腎盂炎，結石の各3例であるが結石の合併は Thompson & Pace の位置異常腎7例中2例，Hawes の孤立性骨盤腎45例中1例の如く通常稀なものである．著者等第一例の如き鋳形結石の合併せる報告は本邦嚆矢のものである．又稀発月経を伴つた著者等第二例は軽度の子宮発育不全が認められたが患者が処女の為，精査してなく，骨盤腎に由来したか何うかは判然としない．猶，著者第二例は真性顕癇を合併していたが高橋，市川氏は精神障碍等が合併する場合はこれを単なる合併症とする見方よりも寧ろ畸形の在る様な生体に起り得る変質性症候或ひは劣等性体格と見るのが至当であらうと述べている．

骨盤腎と分娩障碍；

本邦42例中，分娩障碍の記載されているものは高橋氏等の1例に過ぎない．（流産1回，死産1回）Anderson, Rice 等は骨盤腎を有する98人の女性の 229 回の妊娠例を見出し，流産15.4%，早産3.9%，胎児死亡 16.7%，母親の死亡10.2%と云う数値を発表した．又彼等は骨盤腎の大部分は経腟的分娩可能であるが，両側骨盤腎，孤立性骨盤腎の際には帝王切開が良いと主張している．著者等第一例では3回の分娩が正常に行なわれ健康な子女を得ている．

位置異常腎の診断について；

Thompson & Pace の Mayo Clinic に於ける，88臨症例では52例が泌尿器科的検査，殊に腎盂撮影法により残り36例は手術時に診断されたものである．本邦骨盤腎42例の診法断は表4の通りであつて，臨床例40例の中24例が泌尿器科的検査により9例が手術的に診断された．

位置異常腎は上述の様に頻度の少ないものであり無症状に経過している場合は診断困難である．又，Doss (1946), Griffith (1950) 等は経腰的大動脈撮影の位置異常腎に対する診断的価値を強調しており吾々も2例に，これを試みたが陰影淡く判然としなかつた．本撮影法を行う事により，患腎えの血管の解剖学的知識を得る事は，手術を容易ならしむる点で有意義と考えられる．

骨盤腎の治療について；

本法臨床例 40 名の治療法は 表5の通りである．合併症のない骨盤腎は何等障碍なく経過する事が少くないが，保存的治療可能な合併症を有する場合は，保存的治療法を試み，手術の絶対的対象となる合併症の存在する時にのみ，手術を行ふべきものと考える．然し，合併症なき骨盤腎でも，周囲組織を圧迫する為，激しい腰痛，頻尿，頑固な便秘を訴える事がある．この際出来得れば，腎を正常位置に引上げるべきであるが大部分の骨盤腎は尿管の短縮を伴うものであり更に複雑な Vaskularization を有している為，腎固定術の不可能な事が多い

この様な場合姉妹腎が健常であれば剔除術の適応となる．土屋—豊田氏等の腎部分切除兼固

第4表　本邦42例の診断法

A　腎盂撮影法によるもの	22例
1)　R.P	8例[1]
2)　I.P	5例
3)　単純撮影	1例[2]
4)　単に腎盂撮影とのみ記載されてあるもの	8例
B　動脈撮影法によるもの	1例
C　開腹術により診断されたもの	9例
1)　単に開腹時診断されたとのみ記載されてあるもの	3例
2)　虫垂切除の際に発見されたもの	1例
3)　後腹膜腫瘍の疑いで開腹されたもの	1例
4)　卵巣嚢腫の診断で開腹されたもの	1例
5)　直腸癌の手術時発見されたもの	1例
6)　後腹膜又は腸間膜腫瘤の疑いで開腹されたもの	1例
7)　試験開腹によるもの	1例
D. 直腸内触診で診断されたもの	1例
E. 記載なきもの	7例
F. 剖検によるもの	2例

※1)　著者等の第1例を含む
　2)　著者等の第2例である.

第5表　本邦臨床40例の治療法

剔　除　術	20例
腎部分切除兼固定術	1例
未　処　置	8例
記載なきもの	11例

定術は，幸いに尿管長く，異常血管の状態も，腎部分切除の適応となつたものである.

吾々の第1例は，樹枝状結石合併の為，第2例は頑固な症状が在り，而も尿管が短縮している為，止むを得ず剔出したものである

Ⅳ　結　　語

35才女子，頻尿を主訴とし鋳形結石を合併した右骨盤腎の1例と20才女子，頻尿及び腰痛を主訴とした左骨盤腎の各々1例を報告し，併せて本邦文献42例の統計的観察を試みた.

（猶，本文の要旨は 1,143回成医会例会に於いて，論述した．擱筆するに当り南教授の御指導を感謝致します　）

文　　献

1) 岡部直巳：日泌尿会誌，**20**：261，昭6.
2) 高橋明市，市川篤二：皮尿誌，**34**：387，昭6
3) 鈴木重大：日本鉄道医学会誌，**22**：1011，昭11.
4) 園田正治：グレンツ・ゲビート **13**：638，昭14.
5) 吉川忠直：臨皮泌と境，**9**：18，昭19.
6) 加藤信吾：臨皮泌，**3**：418，昭24.
7) 田林網太，京塚亘夫：臨皮泌，**3**：194，昭24.
8) 宗菊次郎：臨皮泌，**6**：539，昭27.
9) Campbell : J. Ural., **24** ; 187, 1930.
10) Thomas and Barton . J. A. M. A., **106** ; 197, 1936.
11) Thompson and Pace : Surg. Gynec. & Obst., **64** : 935, 1937.
12) Anderson, Rice and Harris : J. Urol., **65** 761, 1951.
13) Allemann . Helvetica chirurgica Acta (Basel), **21** : 5～6, 1954.
14) Brasch : Zschr. Urol., **49** 372, 1956.

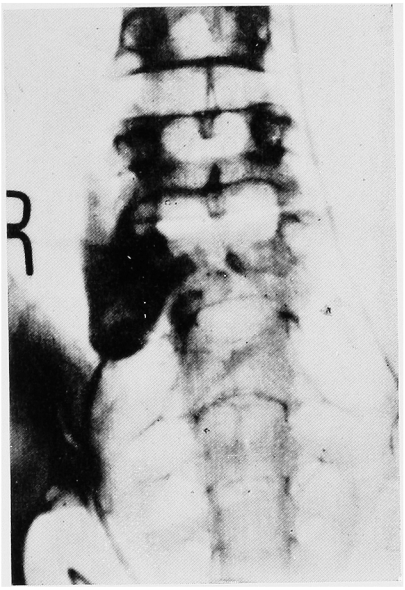

図1　単純撮影（尿管カテーテリスムス併用第Ⅰ例）

図3　動脈撮影（第Ⅰ例）

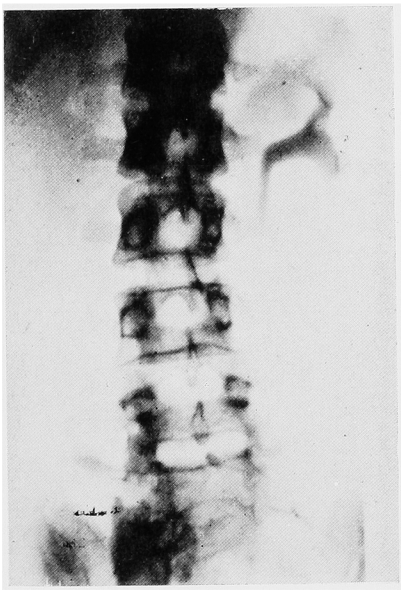

図2　排泄性腎盂撮影（第Ⅰ例）

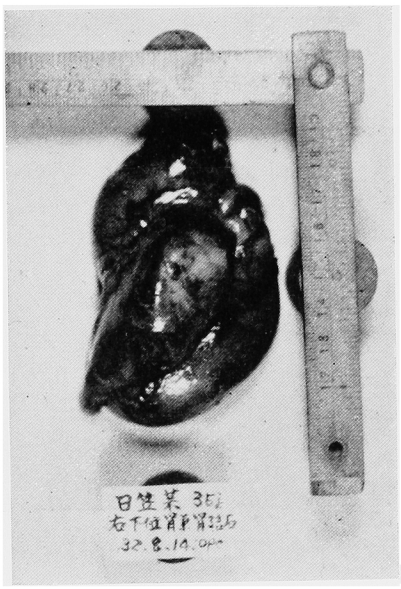

図4　摘出腎（第Ⅰ例）

図5　摘出腎割面　19g（樹枝状結石・第75例）

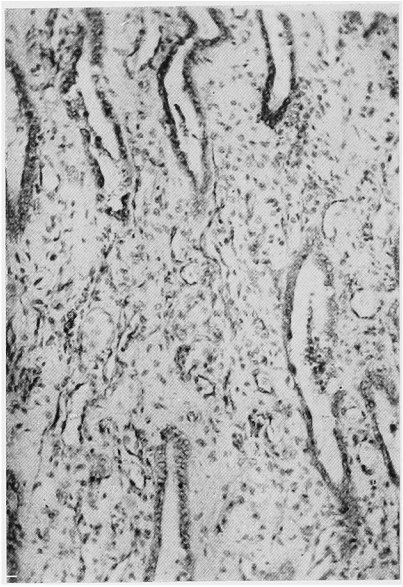

図7　組織所見（第Ⅰ例）

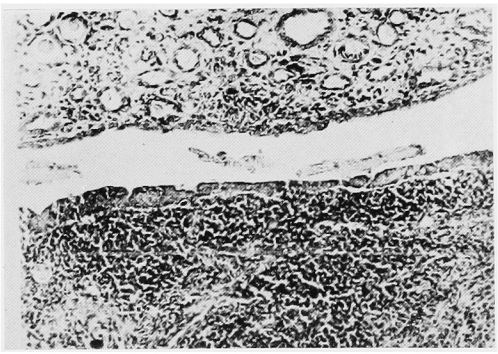

図6　組織所見（第Ⅰ例）

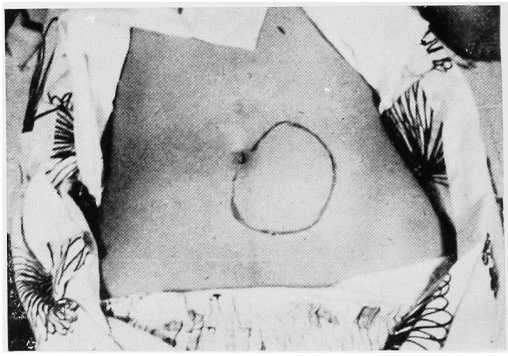

図8　でふれた小平拳大腫瘤の位置（第Ⅱ例）

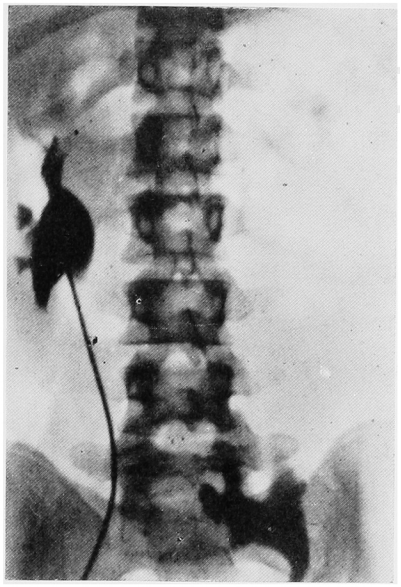

図9　逆行性腎盂撮影（第Ⅱ例）

図11　摘出腎（第Ⅱ例）126 g　10.1×5.6×3.8cm

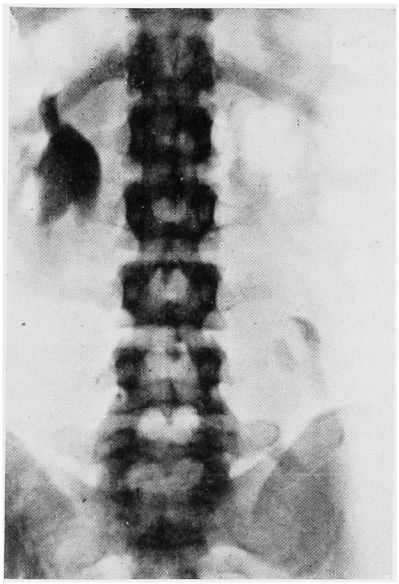

図10　排泄性腎盂撮影（第Ⅱ例）

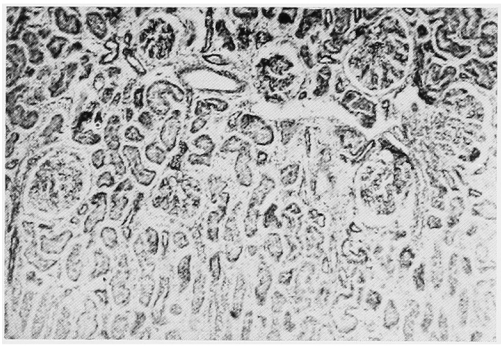

図12　組織所見（第Ⅱ例）