(泌尿紀要5巻3号 昭和34年3月)

X 線 拡 大 撮 影 法

京都大学医学部泌尿器科教室(主任 稲田 務教授)

助教授 後 藤 薫
講 師 大 森 孝 郎
講 師 仁 平 寛 巳
講 師 酒 徳 治 三 郎
助 手 日 野 豪
助 手 片 村 永 樹
助 手 玉 置 明

Enlargement Radiography

Kaoru GOTO, M.D., Takao OMORI, M.D., Hiromi NIHIRA, M.D., Jisaburo SAKATOKU, M.D., Takeshi HINO, M.D., Ejzyu KATAMURA, M.D. and Hajimu TAMAKI, M.D.

From the Department of Urology, Faculty of Medicine, Kyoto University
(Director : Prof T. Inada ,M.D.)

A clinical evaluation of direct enlargement radiography (2×enlargement) with 0.3 mm. fine focus rotating anode tube (Shimadzu Seisakusho Ltd.) recently put on market in Japan has been undertaken. The results of this radiography applied to the clinical routine urological radiography have been discussed.

There has been capable of demonstrating configuration and contour of stones in the cases of urolithiasis, which had not been able to demonstrate by the conventional radiography. Pyelography with this radiography made the shadows of early stage of renal tuberculosis possible to demonstrate. The minute structure of the vesicle was also clearly demonstrated in vesiculography.

緒 言

X線拡大撮影法とは生体に就いて拡大されたX線像を得て，これによりて人体細部の構造を知ろうとする方法である．本法には予め鮮鋭なX線像を得ておいて，これに光線，電子線等の方法を加えて拡大像を得る間接拡大撮影法と，X線が拡散して伝播すると云う性質を利用して，X線管球と物体間の距離に比し物体とフイルム間の距離を大きく離してX線撮影を行い，拡大像を得る直接拡大撮影法とがある．又これ等両者を適当に組合わせた複合拡大撮影法もある．

間接拡大撮影法はX線管球の負荷の増大，フイルムの感度及び粒子の問題等より，現在臨床的には広く用いられていない

直接拡大撮影法は物体とフイルムとの距離が大きく離れ，焦点寸法に基く幾何学的量が著明になるので，極めて小さい焦点が必要になる．又物体からの散乱線のうちフイルムに入る量が減ずるので像のコントラストは一般に向上するが，散乱線による黒化が少いから，それだけX線曝射量を多くする必要がある(第1図参照)．

大体人間の眼が鮮鋭なX線像であると感ずるのは，その量が 0.3mm 以内であるとされている．拡大撮影の場合も，この範囲内であることを要する．したがつて，極めて小なる焦点の管球が望まれる．

直接拡大撮影法は，放射口に鉛の小孔を開け

て，これを焦点の代用として行つた Vallebona (1931) に始まり，その後 Burger, Moon, Zimmer 等の研究，報告がある．現在外国では Philips-Müller 社の 0.3 mm 微小焦点回転陽極X線管を使用して拡大撮影を行つている．本邦では名大高橋教授が昭和27年（1952）より拡大撮影法の研究を行い，昭和32年度の第45回日本泌尿器科学会総会の特別講演に於て，その原理と実際に就いて詳細なる報告があつた．高橋教授は昭和28年に 0.15 mm 微小焦点バイアスX線管を作り，最近に於ては10倍の拡大撮影にて解像する性能の微小焦点バイアス回転陽極X線管を作成，使用されている．泌尿器科領域に於ては弘前大故杉山教授が昭和30年（1955）に高橋教授の微小焦点バイアス X 線管を応用して，腎盂像，尿石像，精嚢像等の2倍，3倍拡大撮影を発表している．

著者等はこのバイアスX線管を使用する機会に恵まれていないが，本邦にても 0.3mm 微小焦点回転陽極X線管（島津）が市販せられるようになつて，早速これを当教室のX線室に設置できたのを機会に直接拡大撮影法を試みたので，茲にその臨床知見を報告する．

撮影装置および撮影条件

X線管は 0.3mm 微小焦点回転陽極X線管（島津）を使用し，X線発生装置は島津桂号である．田部・津田両氏によれば，このX線管の 0.3mm 焦点では2倍拡大撮影で0.07mm の線を解像し，このとき幾何学的量は 0.3mm に達するので拡大限度は2倍どまりになるという．拡大撮影台は第2図の如きものを使用している（島津設計，製作）

撮影条件は下記の如くである．

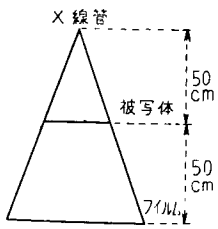

2倍直接拡大撮影条件

電圧	73kVp
電流	12 mA
露出時間	2 秒
焦点フイルム間距離	100cm

臨 床 知 見

泌尿器科に於て日常 routine に行う各種X線撮影法に応用したのであるが，ここには代表的な数症例を挙げて附図で示しながら記述する．

〔第1例〕 26才，♂，左尿管結石，単純撮影（第3図A，B）

普通撮影（A）にて結石陰影を認め難いが，2倍拡大撮影（B）にて明瞭な楕円形の小結石を描出することができた．

〔第2例〕 47才，♂，右腎結石，単純撮影（第4図A，B）

普通撮影（A）にて右腎部に拇指頭大結石を認め，拡大撮影（B）にては結石の輪廓を明瞭にし，その周囲に散在せる小結石をも描出することができた．

〔第3例〕 43才，♀，右腎結石，単純撮影（第5図A，B）．

普通撮影（A）にて右腎部に腎杯，腎盂を占める巨大な珊瑚状結石を認め，拡大撮影（B）にては結石の重複像，形状，輪状の紋理，顆粒状を呈する結石像及び周辺部の砂状の小結石をも明瞭に描出できた．

〔第4例〕 49才，♂，左腎結核，逆行性腎盂撮影（第6図A，B）

普通撮影（A）にて左中腎杯の不規則な像を認め，拡大撮影（B）にて中腎杯は蚕蝕せられ崩壊せる初期結核像を明瞭に描出できた．

〔第5例〕 29才，♂，無精子症，精嚢撮影（第7図A，B）

普通撮影（A）にては病的所見を認めず，拡大撮影（B）にて精管膨大部，精嚢，射精管の像を明瞭にしかつ夫々の相互関係を明らかに描出できた．

総括及び結語

拡大撮影法に関しては名大高橋教授の昭和27年よりの研究があり，微小焦点バイアスX線管を作成して独特の拡大撮影を行い，その理論と実際について多くの報告がある．泌尿器科領域に於ては，弘前大故杉山教授がこのバイアスX線管を応用した拡大撮影の報告がある．しかしこのX線管を使用する機会は一般に恵まれていない如くである．

著者等は本邦に於て最近市販せられ，容易に入手できるようになつた 0.3mm 微小焦点回転陽極X線管（島津）を使用して，2倍拡大撮影を行つた．泌尿器科に於て日常 routine に行う各種X線撮影に応用し，その内代表的な5例について図示し記述した．即ち，尿石症にては普通撮影にて発見できなかつた結石像を描出

し，結石の微細な形状，輪廓を明らかにすることができた．腎盂撮影にては初期腎結核像を明白にし，精嚢撮影にては微細構造を明らかにした．

上記の結果より，拡大撮影法は普通撮影に比し，人体構造の細部を観察することができ，病巣の発見を容易にする重要な利点を有する．

本論文の要旨は昭和33年3月熊本大学に於ける第46回日本泌尿器科学会総会及び昭和33年7月の第 196回京都皮膚科泌尿器科集談会に発表した．

本稿を終るに当り，御懇篤なる御指導，御校閲を賜わつた恩師稲田教授に深甚なる謝意を表する

拡大撮影装置の設置に御協力を頂いた島津製作所レントゲン事業部長藤本慶治博士，甲良精造氏並びに撮影担当の当教室X線技術員大島吉弘，徳岡一行両君に感謝する．

文　　献

1) 高橋：日泌尿会誌，**48**：428，昭32.
2) 高橋：最新医学．**12**：2044，昭33.
3) 杉山・原子：皮と泌，**18**：12，昭31.
4) 田部・津田：島津評論，**12**：75，昭30.

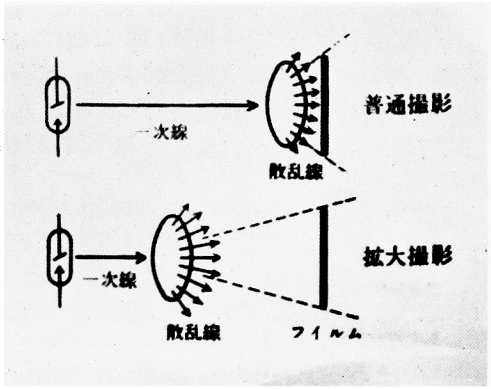

第1図　散乱線による黒化の差（田部・津田論文による）



第2図　拡大撮影台（島津設計，製作）

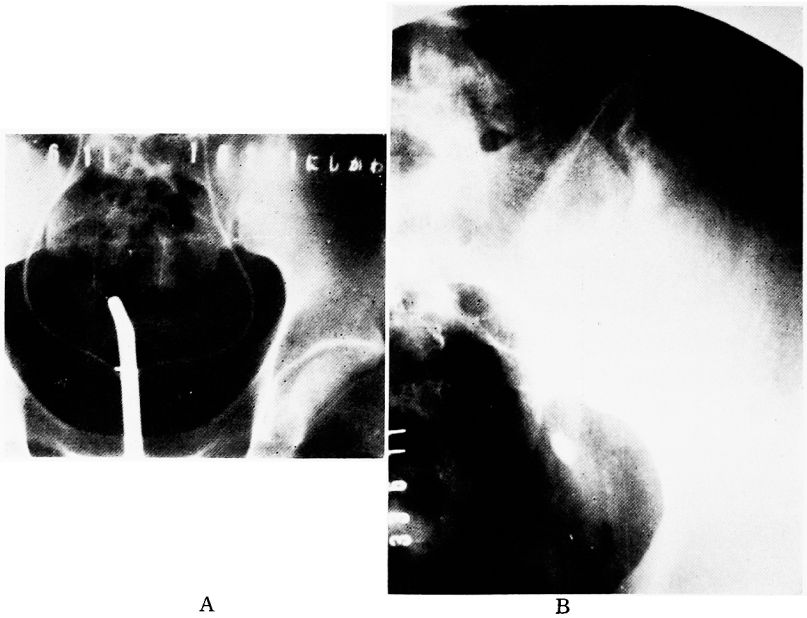

A　　B

第3図〔第1例〕左尿管結石（単純撮影）
A…普通撮影　　B…2倍拡大撮影

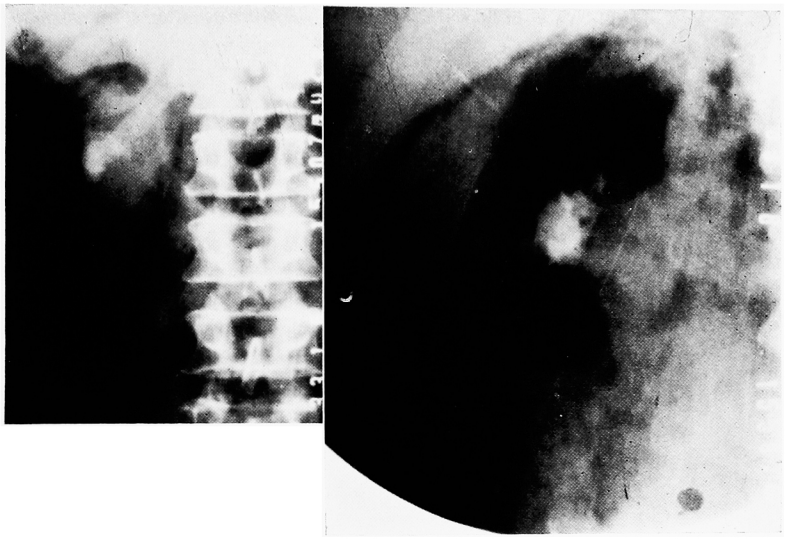

A　B

第 4 図 〔第 2 例〕 右腎結石（単純撮影）

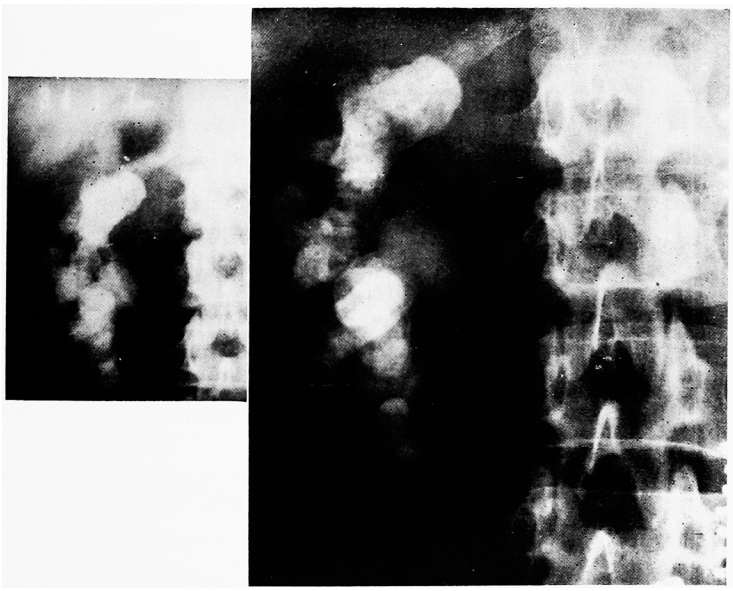

A　B

第 5 図 〔第 3 例〕 右腎結石（単純撮影）

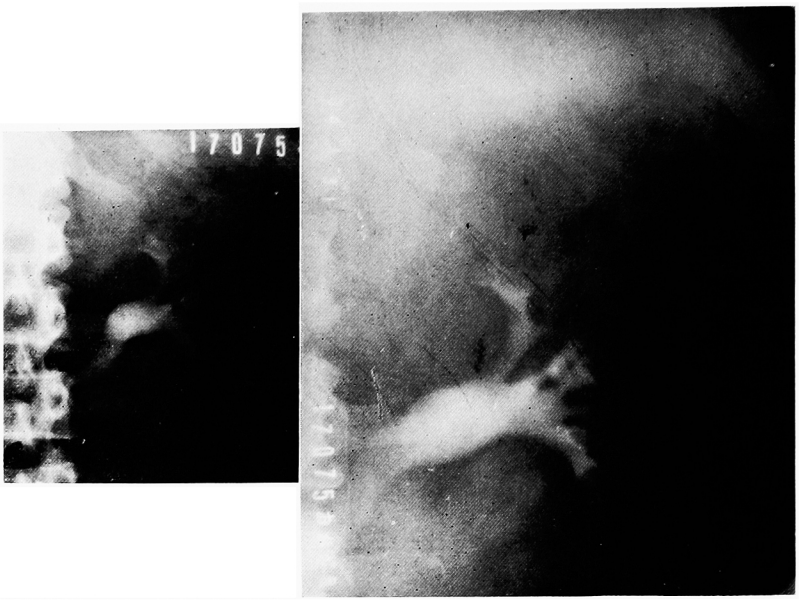

A　　B

第6図 〔第4例〕 左腎結核（逆行性腎盂撮影）

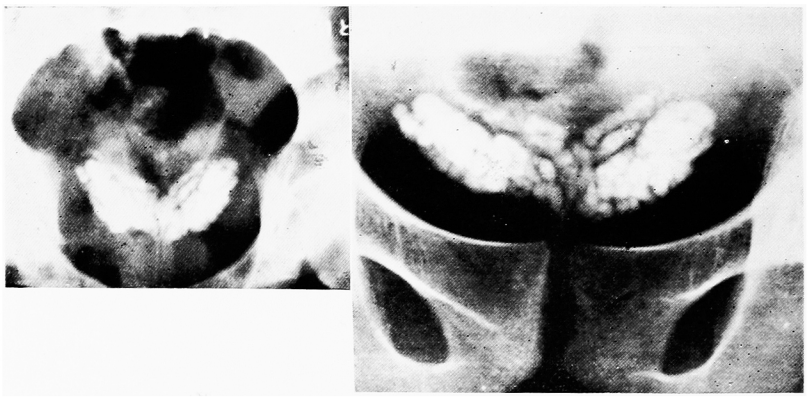

A　　B

第7図 〔第5例〕 無精子症（精嚢撮影）