

去勢，性ホルモン投与，垂剔の雄性性腺に 及ぼす影響の研究

(男性性腺の研究-3)

鹿児島大学医学部皮膚泌尿器科教室 (主任 岡元健一郎教授)

亀 甲 大

Investigation on the Effects of Castration, Sex Hormone Administration and Hypophysectomy on the Male Sexual Glands (Studies on the Male Sexual Glands-3)

Hiroshi KAMEKO

*From the Department of Urology, Faculty of Medicine, Kagoshima University, Kagoshima
(Director : Prof. Dr. K. Okamoto)*

For the purpose of making fundamental experiments concerning the function of male sexual glands in urology, I carried on various experiments with male rats and the results obtained were as follows:

(1) The atrophy of accessory sexual organs after bilateral castration was brought to completion in 10 days, being remarkable histologically, too.

(2) In the case of unilateral castration, atrophy in accessory sexual organs did not take place at all either in weight or histologically even at the time when atrophy, in the case of bilateral castration, should be completed.

(3) In the case of partial excision (3/4) of the testicles, atrophy of accessory sexual organs occurred almost in the same way as in the case of bilateral castration, both in weight and histologically.

This, however, may depend on the way of manipulation during the operation.

(4) The minimum dose of Testosterone propionate for the prohibition of atrophy in accessory sexual organs after castration, was 8 mg in total by 4 week method, administering 2 times a week and 1.0 mg at a time.

(5) At the time when atrophy in accessory sexual organs after castration was completed, I dosed a large amount (50 mg in total) of Testosterone propionate in installments, which restored the atrophy. Depot-testosterone, too, could prohibit atrophy,

(6) The minimum dose of Estradiol benzoate for the atrophy of accessory sexual organs suitable to the castration by female sex hormone was 0.02 mg in total by 10 day method.

(7) I compared the efficacies of the 5 drugs of female sex hormone.....Ovahormon, Estradin B., Suron, Roval, and Estimon. The result was that assuming the efficacy of the former two as 1.0, that of Suron was 0.001, that of Roval and Estimon 0.2.

(8) In the prohibitive method of atrophy in accessory sexual organs after castration, the action of the mixed hormone of both the sexes (Bisteron) reinforced that of Testosterone.

(9) P. H. P., a synthetic pituitary-gland dipressant, exerted the atrophic action of accessory sexual organs and on the testicles, but in this case the atrophy of accessory sexual organs took place quickly and that of the testicles was delayed. Compared, however, with Estradiol benzoate, the atrophic action on sexual glands was weaker.

(10) Honvan, a medicine for prostatic cancer, had the same atrophic action on accessory sexual organs as Estradiol benzoate, but its characteristic quality was that it did not bring about any decrease in the weight of the testicles and M. levator ani and besides atrophic action was stronger on accessory sexual organs than on the testicles.

11) In the case of testicular transplantation, the secretion of male hormone was continued for 10 days in autotransplantation only, while in homotransplantation degeneration seemed to take place earlier than that.

(12) Even the hypophysectomy alone caused a little decrease of testicular weight and a remarkable atrophy of accessory sexual organs, but when 0.02 mg in total of Estradiol benzoate was dosed after the excision, both the weight of the testicles and that of accessory sexual organs decreased by 1/2 in comparison with the case of the excision alone, which fact led me to imagine that Estradiol benzoate exerted a direct action on the testicles and accessory sexual organs.

(13) Male hormone was administered after the hypophysectomy, but when it exceeded a certain amount the decrease of weight in the testicles and in accessory sexual organs was not observed, which fact seemed to tell that it acted acceleratively on intratubular cells.

緒 言

泌尿器科において男性性腺機能の研究は従来ややないがしろにされていた感があつたが、最近の内分泌学の進歩に伴つて新しく脚光を浴びて来た。泌尿器科においては睪丸剔除による去勢、また先天性性腺發育不全、前立腺癌の治療に Huggins の提称した抗男性ホルモン投与などに接する機会はいしばしばあり、また男性ホルモンを投与する機会も段々増えてきつつあるが、かかる場合、上位性腺である下垂体、副腎あるいは本来の性腺である睪丸、附属性腺としての前立腺、精囊腺の態度についての基礎的研究は未だ充分とは云い難い。著者は泌尿器科に於ける男性性腺機能に関する基礎的実験として動物を使用して諸種の実験を行つたので報告する。

第1章 去勢時の副性器の変化について

第1節 目的, 材料, 実験方法

目的: 本研究の基礎的実験として去勢の副性器に及ぼす影響を本章では観察した。全去勢では勿論副性器

に著明な萎縮を起すので、偏側去勢および睪丸部分切除も併せて実験して睪丸のどれ位の量があれば副性器の萎縮を防止し得るかも観察することにした。全去勢においては時間的経過と副性器の変化についても観察することにした。

材料: 雑種雌性成熟ラットを使用した。以下使用した動物は下垂体剔除に使用したラットが Wistar 系であるほか他の実験ではすべて同じである。

実験方法:

(1) 重量測定: 重量測定をしたのは体重、全副性器、前立腺、精囊腺、副腎、挙肛筋であるが、副腎重量は去勢の下垂体に及ぼす影響、挙肛筋重量は男性ホルモンに鋭敏に影響されるので併せて測定した。測定法は湿重量およびカルノア氏液48時間固定後に電気天秤で測定した。実験の始めはカルノア固定で秤量し、後には主として湿重量で測定したがその換算について実験すると、睪丸は湿重量 1759 mg がカルノア氏液固定後 992mg、副腎は湿重量 19mg が固定後10mg、副性器は湿重量 398mg が固定後 592mg となり大体カルノア氏液固定後は 2/3 になっている。

(2) 前立腺酸フォスファターゼ測定: 前立腺機能を知るために測定したがその方法は4 アミノアンチピリン法によつた。

(3) 凝固腺果糖：睪丸機能を知るため測定したがその方法は Mann の方法によつた。

(4) 組織検査：前立腺，精囊腺，凝固腺の組織検査をしたが，固定は10%ホルマリン，染色法はヘマトキシリン・エオジン重染色，Sudan III, Sudan Black 染色および一部に多糖類染色(リリー氏法)を行つた。

第2節 対照実験

3匹の雄性成熟ラットについて前述の諸測定をして今後の諸種実験の対照にした。各臓器の重量は湿重量で第1表に示すような成績である。

第1表 健康ラットの諸臓器重量

| 測定 | 動物番号 | | |
|-----------------|--------------------|--------------------|--------------------|
| | 1 | 2 | 3 |
| 体 重 (g) | 165 | 260 | 265 |
| 睪 丸 重 量 (mg) | (1372.3) 2287.2 | (1330.9) 2218.2 | (1173.7) 1956.2 |
| 副 性 器 重 量 (mg) | (394.3) 591.4 | (744.5) 1116.7 | (1633.8) 2450.8 |
| 前 立 腺 重 量 (mg) | 239.4 | 463.4 | 847.9 |
| 副 腎 重 量 (mg) | (18.6) 37.3 | (19.8) 39.6 | (20.6) 41.2 |
| 挙 肛 筋 重 量 (mg) | (68.2) 97.4 | (77.1) 115.6 | (109.8) 164.8 |
| 酸フオスファターゼ (KAU) | 512 | 876 | 725 |
| 果 糖 mg/dl | 520 | 520 | 440 |

諸臓器は湿重量
()はカルノア固定後に換算

第3節 全去勢

(1) 重量測定

3匹の動物を使用して両側去勢後30日の各種臓器の重量測定の成績は第2表に示す通りである。カルノア氏液固定48時間後の副性器重量は 47 mg, 156 mg, 50mg と正常値に比し 1/10 以下に著明に減少している。副腎重量は殆ど不変である。酸フオ，果糖は萎縮

第2表 去勢後30日の諸臓器重量

| 測 定 | 動物番号 | | |
|----------------|------------|--------------|------------|
| | 4 | 5 | 6 |
| 前 体 重 (g) | 210 | 260 | 150 |
| 屠 殺 時 体 重 (g) | 240 | 310 | 190 |
| 副 性 器 重 量 (mg) | (72) 47 | (234) 156 | (75) 50 |
| 副 腎 重 量 (mg) | (47) 31 | (53) 35 | (32) 21 |

諸臓器重量はカルノア固定後
()は湿重量に換算

が高度のため測定不能である。

(2) 肉眼的所見

剔出副性器と健康動物副性器を比較対照したものは写真1である。即ち写真でみる如く対照に比し10日目から既に著明な萎縮がみられ，精囊腺に著しい。10日と30日目には著明な差はなく，肉眼的には去勢による副性器萎縮は10日目に既に完成される観がある。

(3) 組織所見

組織的観察は両側去勢後10日と30日の2時期について観察した。

(i) 10日後

ヘマトキシリン・エオジン染色

前葉：(写真2) 囊状腺が縮少し細長になるものが多い。間質も可成り豊富となり特に腺周囲の基底膜の結合織が肥厚する。腺上皮は2~3層になるものが多い核は扁平で濃縮し，上皮端に分泌相を殆ど認めない。これがあつても極めてとぼしく遊離端も平坦でない。腺上皮が数層に増殖した部ではその内部に新しく小管腔を生じて乳頭状突起の傾向がある。要するに大型囊状腺は形態が失われて萎縮性の小型の複雑な腺形態をとる傾向を示す。内腔には分泌物を認めるが少い。特徴は次の通りである。

- ①腺腔の縮少
- ②上皮の扁平化と多層化，核の濃縮
- ③乳頭形成傾向
- ④分泌相の縮少および分泌物の減少
- ⑤基底膜肥厚および間質増殖つまり Fibrosis である。

中葉：基底膜肥厚が著明で腺上皮は多層化する傾向がある。

後葉：腺は縮少するが前葉程著明でない。腺の形態は不変で乳頭突起を認める。腺上皮は扁平化し核は濃縮する。上皮の分泌相は著しく縮少する。内腔には少量の分泌物および剥脱上皮を認めるのみである。間質に中等度の Fibrosis を認める。

精囊腺：著明な変化は腺体の縮少と被膜の肥厚である。腺内腔も従つて縮少するほか，分泌物が減少する。腺上皮は核が扁平になり分泌相がとぼしくなっている。腺内腔に細胞剥脱物を可成り認める。

凝固腺：腺体の縮少と被膜結合織の肥厚が著明である。腺上皮の変化は精囊腺と同様である。

多糖類染色 (Lillie 氏法)

前葉：萎縮した前葉でも内容分泌物は Lillie 陽性で分泌相は萎縮するため細胞質の陽性物質は殆どみない。Fibrosis の結果基底膜および間質の陽性物質は増

加している。

中葉：Fibrosis が可成りあり間質基底膜に陽性線維をみるが上皮内腔には陽性物質にとぼしい

後葉：内容のある所では分泌物陽性である。上皮には分泌相が尚保存される所もあり，一部陽性で内容と連絡する。

精囊腺：精囊腺内容は本来多糖類陰性であるが内容にとぼしい。腺上皮は萎縮しているがその細胞質も陰性である。基底層，乳頭突起の間質は陽性である。突起の間の分泌物に陽性のものもある。

凝固腺：内容は Lillie 法で著染する。腺上皮は萎縮するため細胞内の陽性物質はとぼしいが尚上皮と分泌物の連絡する部では細胞質も赤染している。基底膜には陽性線維が多く乳頭突起の間質も陽性である。

(ii) 30日後

前葉：去勢後10日目より萎縮が高度であり，腺腔の萎縮は著明で円形および細長の小管腔が集合する。基底膜および間質の Fibrosis が著明である。内腔分泌物を極くわずかに認めるのみである。腺上皮は多層となり核は濃縮して配列不正，小突起を形成するものが多い。分泌相を認めず，内腔に剥脱するものが多い。多糖類染色でも内容および腺上皮の分泌相にとぼしいので陽性が少ない。基底膜は著染する。

中葉および後葉：これも10日目より萎縮が高度であり，腺腔の萎縮は著明で間質増殖が著しい。上皮はヘマトキシリンに濃染した核が比較的規則正しく配列するが分泌相を殆ど認めない。多層化傾向は前葉程著しくない。多種類染色で内容および腺上皮に殆ど陽性部を認めない

精囊腺および凝固腺：一塊となり標本では殆ど見わけ難い。つまり精囊の内腔は極めて狭少となり凝固腺の管腔と殆ど相等しい。腺上皮突起は両腺共に著明に延長する。然し上皮細胞は濃縮した円形核が配列するのみで分泌相を殆ど認めない。これも両腺共に同様である。内腔には極く少量の分泌物を認める。周囲結合織，被膜の肥厚は共に著明である。精囊腺乳頭突起の間質もやや豊富になつている。多糖類染色では凝固腺の内容および腺上皮に少量の陽性部を認めるのみである。周囲結合織には陽性度が強い

第4節 偏側去勢

(1) 重量測定

2匹の動物を使用した。その成績は第3表に示す通りで，No. 7 は偏側去勢後1週間，No. 8 は偏側去勢後2週間であるが，副性器重量は湿重量で夫々 1190

mg および 1320 mg で対照と比較して萎縮していない。酸フォスファターゼも不変で，果糖量は対照と比較してやや減少しているが著明ではない。

第3表 偏側去勢後の諸臓器重量

| 測 定 | 動物番号 | |
|-----------------|------|------|
| | 7 | 8 |
| 前 体 重 (g) | 230 | 230 |
| 屠 殺 時 体 重 (g) | 215 | 250 |
| 副 性 器 重 量 (mg) | 1190 | 1320 |
| 前 立 腺 重 量 (mg) | 480 | 480 |
| 酸フォスファターゼ (KAU) | 540 | 646 |
| 果 糖 (mg/dl) | 360 | 360 |

重量は湿重量

No. 7 は1週後，No. 8 は2週後

(2) 組織所見

前立腺前葉，中葉，後葉共腺形態，上皮の分泌機能等は全く正常である。

第5節 睪丸部分切除

実験方法：2匹の動物を使用し，睪丸の3/4を切除し30日後に屠殺した。

重量測定：その成績は第4表に示す通り湿重量で副性器，挙肛筋重量共に対照に比較して著明に減少して全去勢と殆ど同様である。副腎重量も減少している

第4表 睪丸3/4切除と諸臓器重量

| 測 定 | 動物番号 | |
|----------------|------|------|
| | 9 | 10 |
| 前 体 重 (g) | 120 | 120 |
| 屠 殺 時 体 重 (g) | 145 | 155 |
| 副 性 器 重 量 (mg) | 50 | 60 |
| 副 腎 重 量 (mg) | 16 | 26 |
| 挙 肛 筋 重 量 (mg) | 8.3 | 24.5 |

重量は湿重量

第6節 小 括

去勢後の副性器その他諸臓器重量および2，3の変化をみたわけであるが。

(1) 両側去勢30日後でも体重の増加はみられるが，副性器重量は対照に比し約 1/10 に著明に減少している。副腎重量には著明な増加はなかつた。副性器の肉

眼の見所は10日後に既に30日後と同様な萎縮が完成していた。組織所見は10日目で既に前立腺組織の著明な萎縮と基底膜および間質の結合織増殖 Fibrosis がみられた。腺上皮も萎縮して分泌相が著減している。腺上皮の核も濃縮して正常腺のような整然とした配列がない。また上皮が多層化しているのも特徴の一つである。精囊腺凝固腺も萎縮して周囲結合織の増殖がある。30日になると腺の萎縮はさらに高度となり、間質の Fibrosis も進行している。精囊腺、凝固腺の萎縮もこれに平行する。

(2) 偏側去勢では1週および2週後に副性器の変化を観察したが、これは全去勢の場合10日後に既に萎縮が完成することを知つたためである。しかし偏側去勢では副性器重量および組織に全く萎縮をみなかつた。

(3) 睾丸3/4部分切除を行つたが、副性器は重量および組織で全去勢と殆ど同様な萎縮をみた。しかしこれは手術的操作により栄養血管を多少障碍した点もあると思われる。

(4) つまり、全去勢では10日後に副性器の萎縮が完成し、偏側去勢では萎縮がなく3/4切除で始めて萎縮するようである。

第2章 去勢と男性ホルモン, 下垂体ホルモン投与について

第1節 目的, 材料, 実験方法

目的: 雄性成熟ラットを去勢すると副性器の著明な萎縮を起すが、本章では去勢後男性ホルモン或は下垂体ホルモンを投与すれば副性器の萎縮を防止出来るか否かを知る目的で去勢後男性ホルモン投与を行い、男性ホルモンの副性器萎縮防止最少量の決定を行い、又男性ホルモンの大量およびデポー剤投与を行つた。また去勢後下垂体ホルモン投与を行い、下垂体ホルモン投与が去勢後副性器萎縮を防止出来るか否かもしらべた。

材料: 第1章と同じである。

実験方法: 両側去勢後男性ホルモンおよび下垂体ホルモンを投与した。

第2節 去勢後男性ホルモン投与

第1項 去勢後副性器萎縮防止最少量決定

実験方法: 両側去勢直後から男性ホルモン製剤である Testosterone propionate (Enarmon 帝臓) を使用し、その 0.1mg, 0.25mg, 0.5mg, 1.0mg, 2.5mg および 3.5mg を1回量としその各量を1週2回、4週間計8回投与し、最終注射終了後3日目に屠殺し副性器を剔出した。

性器を剔出した。

成績: その成績は写真3に示す通りであり、雄性成熟ラットに於ては去勢後副性器萎縮防止最少量は Testosterone propionate の週2回、4週法で総量 8mg であり、その場合の前立腺の組織像は前葉、中葉、後葉共腺の形態、上皮の分泌機能は全く正常である。総量 8mg 以下の不足の場合は組織的に副性器の萎縮がみられ、8 mg 以上の過剰群では組織的に正常であつた。

第2項 去勢後大量の男性ホルモン投与

実験方法: 副性器の萎縮の完成している去勢後15日目より副性器萎縮防止最少量よりも極めて大量の Testosterone propionate 5mg 宛10日連続注射し、最終注射終了後3日目に屠殺し副性器および副腎を剔出した。

成績: その成績は第5表に示す通りで副性器は萎縮せず重量は正常のものよりむしろ重いものもある。組織的には正常である。副腎重量は殆ど不変である。

第5表 去勢後15日より大量の Testosterone propionate 投与

| | | 動物番号 | |
|----------------|--|----------------|----------------|
| | | 17 | 18 |
| 測 定 | | | |
| 前 体 重 (g) | | 270 | 175 |
| 屠 殺 時 体 重 (g) | | 290 | 200 |
| 副 性 器 重 量 (mg) | | (2376) 1524 | (3473) 2315 |
| 副 腎 重 量 (mg) | | (47) 31 | (39) 26 |
| 副性器重量の対体重比 | | 0.586 | 1.058 |

臓器重量はカルノア固定後
() は湿重量に換算

第3項 去勢後男性ホルモンデポー投与

実験方法: 去勢直後および去勢後15日目の2回 Testosterone heptanoate (Enarmon depot帝臓) を夫々 20mg 宛注射し、第2回注射後15日目に屠殺し副性器および副腎を剔出してカルノア液固定48時間後測定した。

成績: その成績は第6表に示す通りで副性器の萎縮は防止されている。組織的にも正常で、副腎重量も正常範囲である。

第3節 去勢後下垂体ホルモン投与

第1項 去勢後シナホリン投与

実験方法: 5匹の動物を使用し、両側去勢直後より

第6表 去勢直後よりエンアルモン・デポー大量投与

| 動物番号 | 19 | 20 | 21 | 22 | 23 |
|-----------|----------------|----------------|----------------|----------------|----------------|
| 測定 | | | | | |
| 前体重(g) | 150 | 150 | 140 | 135 | 150 |
| 屠殺時体重(g) | 185 | 190 | 190 | 200 | 190 |
| 副性器重量(mg) | (2447) 1631 | (3048) 2132 | (2597) 1731 | (2610) 1740 | (2575) 1717 |
| 副腎重量(mg) | (62) 31 | (60) 30 | (60) 30 | (62) 31 | (52) 26 |

臓器重量はカルノア固定
() 後は湿重量に換算

シナホリン2家兎単位宛2日間隔で10回注射し, 最終注射終了後3日目に屠殺し副性器および副腎を剔出してカルノア氏液固定48時間後に測定した。

成績: その成績は第7表に示す通りで副性器は著明に萎縮し重量は減少している。即ちシナホリンでは副性器の萎縮は防止出来なかつた。副腎重量は殆ど不変であつた。

第7表 去勢直後よりシナホリン投与

| 動物番号 | 24 | 25 | 26 | 27 | 28 |
|-----------|------------|------------|------------|------------|------------|
| 測定 | | | | | |
| 前体重(g) | 135 | 135 | 160 | 160 | 140 |
| 屠殺時体重(g) | 155 | 205 | 210 | 210 | 165 |
| 副性器重量(mg) | (36) 24 | (48) 36 | (77) 51 | (69) 46 | (34) 23 |
| 副腎重量(mg) | (46) 23 | (46) 23 | (52) 26 | (50) 25 | (42) 21 |

臓器重量はカルノア固定
() は湿重量に換算

第2項 去勢後プレホルモン投与

実験方法: 5匹の動物を使用し両側去勢直後からプレホルモン50単位宛2日間隔で10回注射し, 最終注射

第8表 去勢後プレホルモン投与

| 動物番号 | 29 | 30 | 31 | 32 | 33 |
|-----------|------------|------------|------------|------------|------------|
| 測定 | | | | | |
| 前体重(g) | 150 | 150 | 150 | 150 | 130 |
| 屠殺時体重(g) | 150 | 180 | 150 | 190 | 175 |
| 副性器重量(mg) | (47) 31 | (49) 33 | (42) 27 | (59) 39 | (44) 29 |
| 副腎重量(mg) | (40) 20 | (48) 24 | (52) 26 | (48) 24 | (46) 23 |

臓器重量はカルノア固定
() は湿重量に換算

終了後3日目に屠殺しカルノア氏液固定48時間後に副性器および副腎重量を測定した。

成績: その成績は第8表に示す通りで副性器は著明に萎縮し重量は減少している。即ちプレホルモンでも副性器の萎縮は防止し得なく, 副腎重量は殆ど不変である。

第4節 小 括

第1章の実験から去勢後10日目から既に副性器が著明に萎縮することを知つたが, これに男性ホルモンおよび下垂体前葉ホルモンを投与した結果は次の通りである。

(1) Testosterone propionate を使用して去勢後の副性器の萎縮防止最少量を決定したが, その量は1週2回, 4週法で総量 8mg であつた。この量では重量は勿論組織的にも全く正常であつた。

(2) 去勢後15日の副性器萎縮の完成した時期から大量の Testosterone propionate 即ち総量 50 mg を10日間に分割投与したが, 終了3日目には萎縮は全く回復していた。

(3) 去勢直後から Testosterone heptanoate 40mg を2回に分割投与して去勢1ヵ月後では勿論萎縮は防止し得た。かかる大量を使用した場合は副性器重量はむしろ増加する傾向がある。しかし組織的には正常像である。

(4) 去勢直後から下垂体前葉ホルモンであるシナホリンおよびプレホルモンを大量に投与したが, 副性器の萎縮は全く防止し得なかつた。

(5) かかる実験で副腎重量には著変をみなかつた。

第3章 女性ホルモン去勢について

第1節 目的, 材料, 実験方法

目的: 去勢(除睪)により副性器が萎縮することは第1章にて述べた通りであるが, 女性ホルモンにも睪丸萎縮作用および抗男性ホルモン作用を有することが知られて居り, これを動物にて実験した。

材料: 第1章と同じである。

実験方法: 女性ホルモン(発情ホルモン)投与に関しては著者は女性ホルモンを5日間連続投与し, 5日放置後屠殺し睪丸および副性器を剔出して測定し本法を10日法と称した。

第2節 女性ホルモン投与の副性器に及ぼす影響と去勢最少量決定

実験目的: 女性ホルモンの副性器萎縮作用の検討

と, 副性器を去勢(除腺)と同様に完全に萎縮させるに必要な最少量を決定しようとした。

実験方法: 4匹の動物を使用し, 薬剤は Estradiol benzoate (Ovahormon benzoate 帝臓)を用いた。投与量は夫々総量 0.006mg, 0.01mg, 0.02mg および 0.04mg を上記10日法で分割投与した。

成績: その成績は第9表に示す通り総量 0.01mg までは不足で副性器および睪丸重量は殆ど正常で, 総量

第9表 Estradiol benzoate による最少去勢量の決定

| 測定 | 動物番号 | | | |
|------------|-------|------|------|------|
| | 34 | 35 | 36 | 37 |
| 使用量 (mg) | 0.006 | 0.01 | 0.02 | 0.04 |
| 体重 (g) | 前 | 190 | 190 | 120 |
| | 後 | 210 | 200 | 120 |
| 副性器重量 (mg) | 1300 | 1100 | 200 | 200 |
| 睪丸重量 (mg) | 2000 | 1900 | 1300 | 1400 |

臓器重量は湿重量

0.02mg で始めて副性器および睪丸が著明に萎縮している。0.04mg はこれと殆ど同様である。しかし全去勢後10~30日程度ではない。その肉眼的所見は写真4に示す如くである。

組織所見(総量 0.02mg)

前立腺:(写真5)前葉は Fibrosis 強度で管腔は狭小化し, 腺上皮, 核は濃縮して相密接している。分泌相はわずかに認める。中葉も Fibrosis 強度で核が濃縮する。分泌相および分泌物は可成り認められる。後葉も同程度に萎縮するが内腔には小体様分泌物を各所に認める。

精囊腺および凝固腺: 共に縮少し管壁にはFibrosis が強い。精囊腺上皮は扁平化し, 核も扁平化するものが多い。分泌相は殆ど認めない。凝固腺上皮は可成り萎縮し内腔には分泌物を殆ど認めない。凝固腺は精囊腺に比してヘマトキシリン好染性が弱い。

睪丸: H.E 染色では(写真6)細精管の狭小化はみられないが, Spermatogenesis に中等度の障害が存在する。つまり精細管が粗になり細胞成熟過程が単純化されている感がある。間細胞は存在するが減少する。Sudan III 染色では(写真7)細精管辺縁部に脂肪滴が出現している。間細胞のズゲン好性は減弱する。

第3節 小 括

本章の実験によれば去勢に匹敵する女性ホルモンに

よる副性器萎縮(女性ホルモン去勢と称する)に要する最少量は Estradiol benzoate で 0.02 mg である。投与法は著者の10日法である。これは5日間に分割投与し終了5日後に屠殺する方法である。

総量 0.01mg では殆ど正常であつたが, 0.02mg になると急激に萎縮し, 0.04mg ではこれと殆ど同様であつた。しかし睪丸全去勢の場合に比較すると肉眼的形態および組織的に萎縮の程度がやや弱い。前立腺腺上皮の萎縮性変化は共に上皮, 核が扁平化濃縮し, 配列不正, 多層化しており去勢後の変化とその特徴に差異はない。

睪丸も 0.02 mg 以上では重量が減少していたがその組織所見でも細精管に軽度萎縮がみられ, 細精管内脂肪の出現と間細胞脂肪の減少が認められた。

第4章 各種女性ホルモン製剤の男性性腺に及ぼす影響の比較

第1節 目的, 材料, 実験方法

目的: 第3章で Estradiol benzoate を使用して男性副性器を萎縮させる量が 0.02 mg であることを知つたので市販の他の女性ホルモン製剤を使用してその効力の比較をしようとした。

材料: 第1章と同じである。

実験方法: Estradiol benzoate で去勢最少量が 0.02mg であつたので Estradiol benzoate(Ovahormon benzoate 帝臓)の外に Estradin benzoate (Estradin B 三全), Hexestrol (Suron 帝臓), 4-4'Dihydroxy- α - β -diaethyl bibenzyl (Roval 中外) および Diaethylstilbestrol (Estimon 田辺) の5種の薬剤を使用した。

第2節 実 験

第1項 総量 0.02mg を使用した場合

実験方法: 上記5種薬剤の各々総量 0.02mg を 10日法にて実験した。

成績: その成績は第10表に示す通りで Ovahormon および Estradin B では副性器は萎縮し, 副性器および挙肛筋の重量は減少している。これに対して Suron, Roval, Estimon を投与したものは副性器は萎縮せず, 副性器および挙肛筋重量, 酸フォスファターゼ値もほぼ正常値を示し, 睪丸重量は殆ど減少がない。即ちこれら3種薬剤は 0.02 mg では去勢量には不十分である。

組織所見

(1) Ovahormon, Estradin B 睪丸, 副性器の

第10表 各種女性ホルモン(0.02mg)の副性器萎縮作用の比較

| 動物番号 | 38 | 39 | 40 | 41 | 42 |
|----------------|--------|---------|-------|-------|----------|
| 測定 | | | | | |
| 使用薬剤 | オバホルモン | エストラゲンB | スロン | ロパール | エestimon |
| 前体重(g) | 130 | 130 | 130 | 130 | 130 |
| 屠殺時体重(g) | 125 | 150 | 145 | 150 | 140 |
| 睪丸重量(mg) | 1470 | 1750 | 1500 | 1710 | 1690 |
| 副性器重量(mg) | 500 | 380 | 730 | 910 | 640 |
| 前立腺重量(mg) | 200 | 140 | 230 | 270 | 230 |
| 凝固腺重量(mg) | | | 60 | 80 | 50 |
| 酸フオスファターゼ(KAU) | | | 769.8 | 509.4 | 854.7 |
| 挙肛筋重量(mg) | 30.6 | 28.0 | 52.2 | 80.0 | 66.1 |

臓器重量は湿重量

萎縮の組織所見は前章における Ovahormon の場合と同様である。

(2) Suron 前立腺, 精囊腺, 凝固腺共に萎縮なく腺上皮も殆ど正常である。

睪丸も精細胞殆ど正常で間細胞も豊富にみられるが, Sudan III および Sudan Black 染色では細精管の辺縁部に脂肪顆粒が少量出現し, 間細胞脂肪は減少している。従つて多少の抑制的作用が存するわけである。

(3) Roval: 前立腺, 精囊腺, 凝固腺は共に正常である。

睪丸は萎縮なく精細胞も正常で間細胞も豊富にみられる。脂肪染色は行わなかつた。

(4) Estimon: 前立腺, 精囊腺, 凝固腺は共に正常である。

睪丸は細精管の大きさ正常であるが軽度のFibrosisがある。精母, 精娘細胞の膨化および変性のみられるものもあり精子形成もやや少い。Sudan III および Sudan Black 染色では細精管辺縁に極く少量の脂肪顆粒をみるのみだが間細胞脂肪は減少する。睪丸には可成りの抑制的变化が存するわけである。

第2項 投与量を増加した場合

第1項にて Suron, Roval および Estimon の3種薬剤は0.02mg では去勢量には不充分であつたので総量を夫々 Suron は1000倍の20mg, Roval は5倍の0.1mg, Estimon も5倍の0.1mg を使用して10日法で実験した。

成績: その成績は第11表に示す通りで各動物共これ

第11表 3種の女性ホルモンを増量した場合

| 動物番号 | 43 | 44 | 45 |
|-----------|-------|--------|----------|
| 測定 | | | |
| 使用薬剤 | スロン | ロパール | エestimon |
| 1回量(mg) | 4 | 0.02 | 0.02 |
| 総量(mg) | 20 | 0.1 | 0.1 |
| 前体重(g) | 160 | 160 | 160 |
| 屠殺時体重(g) | 150 | 150 | 150 |
| 睪丸重量(mg) | 1607 | 1587.6 | 1356.1 |
| 副性器重量(mg) | 463.2 | 222.5 | 250 |
| 前立腺重量(mg) | 245.7 | 100.7 | 160 |
| 副腎重量(mg) | 29.2 | 45.1 | 40.2 |
| 挙肛筋重量(mg) | 32.8 | 45.1 | 40.2 |

重量は湿重量

らの量では睪丸重量は殆ど正常であるが副性器は萎縮し, 湿重量で副性器および挙肛筋重量は共に減少している。副腎重量は不変かむしろ増量している。

組織所見

(1) Suron 20mg:

前立腺はやや萎縮性であるが腺上皮の配列は正常で分泌相もみられる。ただ上皮内に空胞形成が高度にみられる。核はやや濃縮する。分泌物は少い。精囊腺, 凝固腺はFibrosisがあり内容にとぼしい

睪丸では細精管はやや萎縮し精細胞は粗になり精子形成がみられない。間細胞も減少する。Sudan III お

よび Sudan Black 染色では細精管辺縁に脂肪小顆粒を認め，間細胞に脂肪が減少する。

(2) Roval 0.1mg :

前立腺は萎縮性であり腺上皮も萎縮性で，核の配列不正で空胞形成がある。Fibrosis が軽度に存する。精囊腺，凝固腺は Fibrosis があり萎縮性である。Suron 20mg より強度である。

睪丸もやや萎縮性で精細胞は粗になり内部に脱落して精子形成は殆どない。間細胞は減少する。Sudan III および Sudan Black 染色では細精管内辺縁部に脂肪顆粒をみる。間細胞の脂肪は減少する。

(3) Estimon 0.1mg :

前立腺は萎縮性で Fibrosis は中等度で，腺上皮は萎縮性で配列不正であり上皮内に空胞形成を多数認める。精囊腺，凝固腺も萎縮性で Fibrosis があり内容にとぼしい。この変化は Suron 20mg より高度で Roval に匹敵する。

睪丸はやや萎縮性で精細胞は粗になり脱落する。精子形成は認めない。Sudan III および Sudan Black 染色では細精管の内腔周辺に顆粒状脂肪を少量認める。間細胞の脂肪は減少する。

第3節 小 括

本章では市販されている5種の女性ホルモンの副性器萎縮効果について比較したがその成績は次の通りである。

(1) Ovahormon, Estradin B, Suron, Roval および Estimon の5種の薬剤を使用し，Ovahormon の副性器萎縮最少量の0.02mgを使用して10日法で実験した結果は前2者は同程度の萎縮をきたしたが，後3者は殆ど萎縮をみずその効力は劣ると思われた。

(2) しかし後3者の睪丸の組織所見では，細精管内精細胞の軽度の発育抑制と少量の脂肪顆粒の出現，間細胞脂肪の減少があり睪丸に抑制的に作用していることは確かである。しかし副性器を萎縮せしめる程度の睪丸抑制ではないと思われる。また前立腺に対する直接萎縮作用も認められないわけである。この3者の睪丸に対する作用は Suron が最も弱い。

(3) Suron, Roval, Estimon の3者を増量して夫々1000倍の20mg，5倍の0.1mg 5倍の0.1mgを使用したところはじめて副性器の萎縮がみられた。

(4) 前立腺の組織所見ではこの3者共に Ovahormon 0.02mg に於ける程の腺上皮の萎縮性変化はみられなかった。Suron 20mg に於ては腺上皮の配列は殆ど正常で分泌相もみられる。ただ上皮内に空胞形

成が存し，核の濃縮と核の配列不正が存するのが特徴的である。Estimon, Roval は Suron よりも腺上皮の萎縮性変化が著明で，上皮が扁平化し分泌相が減少しているが，なお Ovahormon 0.02 mg に比較する程の萎縮でなく空胞変性と核の濃縮をみるのみであつた。間質の Fibrosis も Ovahormon に於て最も強度であつた。Suron, Roval, Estimon にみられる腺上皮の変化は第3章に述べた Ovahormon 0.02 mg の強度の萎縮性変化に至る過程と思われ，この3者は組織的にも Ovahormon に比し作用が劣ると思われる。

(5) これら各種ホルモンの萎縮量を使用した場合，睪丸重量には殆ど著明な減少はみられなかつた。しかし組織的には細精管内精細胞の発育抑制，脱落，精子形成抑制などの軽度の細精管萎縮のほか，管周辺に脂肪顆粒の出現と間細胞の脂肪減少がみられて可成りの抑制的作用が働いていると思われる。

第5章 男女混合ホルモンの雄性性腺に及ぼす影響

第1節 目的，材料，実験方法

目的：男性ホルモンと卵胞ホルモンとを一定の割合に混合したものはこれを男性あるいは女性に投与した場合各々のもつ特殊な性作用の一部は互に抑制し合い，一方両ホルモンに共通した全身的作用例えば下垂体前葉の機能抑制および体組織形成促進等の作用は両ホルモンの併用により相対的に強まることが知られている。これを動物にて実験した。

材料：第1章と同じである。

実験方法：第2章第2節第1項にて男性ホルモン Testosterone propionate の去勢後の副性器萎縮防止最少量は8mgであることを知つたので，4匹の動物を使用して Bothermon (帝臓) および Bisteron (三全) の各々を夫々0.1cc および0.2cc 1週2回，4週間投与し最終注射終了後3日目に屠殺した。

Bothermon は1cc中にテストステロン4.76mg およびエストラジオール0.24mgを含み，Bisteron は1cc中にイソ酪酸テストステロン5mg および安息香酸エストラジオール0.166mgを含む結晶浮游液である。それで共に0.2cc 8回注射した場合は Testosterone として総量8mg，0.1cc 8回注射では半量の4mgである。前述した様に混合ホルモンは男性ホルモン作用の増強があるといわれるので Testosterone propionate の最少萎縮防止量の8mgとその半量の4mgを使用したわけである。

第2節 成 績

第12表 男女混合ホルモンの副性器萎縮防止作用

| 測定 | 動物番号 | | | |
|-----------------------|-------|-------|--------|--------|
| | 46 | 47 | 48 | 49 |
| 使用薬剤 | ボセルモン | | ビステロン | |
| (テストステロン) 1回量 (mg) | 0.5 | 1.0 | 0.5 | 1.0 |
| (") 総量 (mg) | 4.0 | 8.0 | 4.0 | 8.0 |
| 前体重 (g) | 150 | 150 | 150 | 150 |
| 屠殺時体重 (g) | 210 | 225 | 195 | 220 |
| 副性器重量 (mg) | 265.2 | 715.6 | 1478.4 | 1599.1 |
| 前立腺重量 (mg) | 110.3 | 301.8 | 531.4 | 680.3 |
| 副腎重量 (mg) | 38.2 | 33.3 | 48.4 | 63.9 |
| 挙肛筋重量 (mg) | 74.9 | 107.9 | 191.5 | 184.1 |
| 酸フォスファターゼ (KAU) | | 468.1 | 365.4 | 765.4 |

重量は湿重量

その成績は第12表に示す通りであり Botherton 1 回量 0.1cc (Testosterone として総量 4mg) では副性器の萎縮を認め、副性器および挙肛筋重量の減少を示して萎縮を防止し得ないが、他のものでは副性器の萎縮を認めず、副性器および挙肛筋重量の減少はみられず、又前立腺酸フォスファターゼの減少もみられない。即ちこの実験においては Botherton は Testosterone として最少萎縮防止量の 8 mg では勿論萎縮を防止しているが、その半量では不可能であった。然るに Bisterone は半量の 4 mg でも既に萎縮を防止し得て Testosterone 作用を増強していると思われる。

副腎重量は Bisterone の 0.2cc 8回注射のもので著明に増加していた。

第6章 P.H.P. とホンバンの雄性性腺に及ぼす影響

第1節 P.H.P.

第1項 目的, 材料, 実験方法

目的: P.H.P. は Para-hydroxy-propiofenone の略で1949年 Marcel Perrault によつて紹介された合成下垂体抑制剤でありその構造は Diethylstilbestrol の半分の型をしている。使用した製剤はカスタン・コーワで白色無味無臭の粉末であり、本剤の末梢 Estrogen 作用は非常に小さく Stilbestrol の 1/1000 ~ 1/10000 であるといわれ、下垂体に対する抑制作用のみを有し末梢作用はないと考えられている。本剤が

以上の如く下垂体抑制作用を有するならば雌性動物に使用した場合、下垂体抑制の結果として睪丸萎縮および副性器萎縮が起るか否かを観察した。

材料: 第1章と同じである。

実験方法: 3匹の動物を使用し P.H.P. 100 mg を成熟ラット腹壁皮下に埋没し、埋没後10日, 15日および30日後に屠殺した。P.H.P. は人間では1日量 1 g 程度内服使用するがその 1/10 の大量を使用したわけである。

第2項 成績

その成績は第13表に示す通りで埋没後10日目では副性器は萎縮せず、睪丸および副性器重量の減少もみられないが、前立腺酸フォスファターゼがやや減少している。埋没後15日目では副性器の萎縮がみられ、睪丸重量には変化がないが、副性器重量は約 1/3 に減少している。更に埋没後30日目と同様に副性器は萎縮し、睪丸および副性器重量は減少して後者では正常の 1/3 程度である。即ち P.H.P. 投与でも性腺、副性器の萎縮がみられるが皮下埋没の故か Estradiol benzoate より遅発性である。

第13表 P.H.P. 埋没の影響

| 測定 | 動物番号 | | |
|--------------------|------|------|------|
| | 50 | 51 | 52 |
| 前体重 (g) | 250 | 160 | 160 |
| 屠殺までの日数 | 10 | 15 | 30 |
| 屠殺時体重 (g) | 250 | 180 | 190 |
| 睪丸重量 (mg) | 1700 | 1700 | 1400 |
| 副性器重量 (mg) | 1630 | 400 | 500 |
| 酸フォスファターゼ (KAU) | 352 | | |

臓器重量は湿重量

組織所見

(1) 15日後

前立腺は前葉管腔周囲に軽度の Fibrosis がある。腺上皮の分泌は尚著明である。後葉にも軽度の Fibrosis がある。腺上皮の分泌相は尚著明で透明帯も認められる。核周囲に空胞を認めるものが多い。即ち軽度の萎縮である。

精囊腺、凝固腺は腺上皮の形態正常で分泌相も著明で特に萎縮性変化は認められない。睪丸は細精管の大きさは正常で Spermatogenesis も正常であるがやや単純化せる感がある。Fibrosis もない。Sudan III

第14表 ホンバン投与の影響

| 測定 | 動物番号 | |
|----------------|--------|--------|
| | 53 | 54 |
| 前 体 重 (g) | 220 | 225 |
| 屠 殺 時 体 重 (g) | 155 | 180 |
| 睪 丸 重 量 (mg) | 1486.8 | 1360.2 |
| 副 性 器 重 量 (mg) | 362.5 | 415.6 |
| 前 立 腺 重 量 (mg) | 149.5 | 173.9 |
| 副 腎 重 量 (mg) | 52.8 | 41.4 |
| 拳 肛 筋 重 量 (mg) | 97.1 | 81.8 |

重量は湿重量

染色では細精管辺縁に小脂肪球がやや増加し，精母および精子細胞にも点状脂肪滴を認める．間細胞はやや萎縮して脂肪含量が減少する．

(2) 30日後

前立腺は(写真8)前葉の管腔周囲の Fibrosis がやや進行している．腺上皮はやや扁平となり分泌相は少い．管腔は狭少化して間質間隙が広い．後葉の腺も狭少化して中等度の Fibrosis がある．腺上皮分泌相は尚認められるが透明帯は認め難く核側空泡も著明である．即ち萎縮は15日後に比し進行しているが Estradiol benzoate 0.02mg 程ではない．

精囊腺，凝固腺は上皮も形態的には正常で分泌相も認められる．細胞内空泡は前立腺と同様に著明である．

睪丸は(写真9)管腔やや狭少化し間質間隙はやや多い．Spermatogenesis は殆ど正常であるが単純化している．間細胞は豊富にみられ Fibrosis はない．Sudan III 染色では細精管辺縁部に少数の小脂肪球が出現する部が多い．間細胞の Sudan 好性は減少する．Sudan Black 染色でも同様であるが，間細胞にはやや Sudan 好性顆粒が残存する．即ち睪丸にも萎縮が軽度に存するが Estradiol benzoate 0.02mg 投与程はない．

第2節 ホンバン

第1項 目的，材料，実験方法

目的：Honvan は Diethylstilbestrol diphosphate の Disodium 塩の水溶液でこの化合物自体は発情ホルモン作用がないが，前立腺組織および同癌の転移病巣に運ばれると酸性フォスファターゼにより磷酸基を遊離して発情ホルモン作用を発揮する．然し前

立腺組織以外の臓器組織中に於ては磷酸基分離は起らず，臨床的には Estrogen 治療にみられるような諸種の副作用は殆どみとめられないとされている．これらの理由で前立腺癌の治療に広く用いられているのでこれを動物にて実験した．

材料：第1章と同じである．

実験方法：2匹の動物を使用しホンバン1回量2mg宛10日連続皮下注射し，注射終了翌日屠殺した．ホンバンは人間では 1Kur 2500mg であるがその約1/100の総量 20 mg を使用したわけでやや大量といえる．

第2項 成績

その成績は第14表に示す通りで副性器重量は 362.5 mg, 415.6mg と正常の約 1/3 に減少している．睪丸重量もやや減少しているが拳肛筋重量は殆ど正常である．副腎重量はむしろやや増加している．つまりホンバンは Estradiol benzoate に比し大量を使用しても睪丸，拳肛筋重量の減少がなく副性器重量のみが減少することが特徴的である．

組織所見

前立腺は(写真10)前葉，後葉共狭少化し Fibrosis は中等度存する．分泌物は認めるが腺上皮は萎縮性で核は濃縮し配列不正で分泌相にとぼしい．精囊腺，凝固腺も強度萎縮性である．これは P.H.P. による変化より強度である．

睪丸は(写真11)細精管やや小で精細胞の分化も正常に近くみられるものもあるが，精母細胞以下が変性しつつあるものが多い，間細胞はやや減少し Fibrosis はない．Sudan III および Sudan Black 染色では細精管辺縁に粗大顆粒を認めるものが多い．間細胞の脂肪は減少する．

第3節 小 括

本章では発情ホルモン作用が殆どなくて唯下垂体抑制作用のみを有するという P.H.P. と，前立腺の酸フォスファターゼによつて始めて発情ホルモン作用を現わすといわれるホンバンの2種について実験したがその結果は次の通りであった．

(1) P.H.P. 100mg 皮下埋没法では10日後で前立腺の酸フォスファターゼがやや減少するのみで他は不変であるが，15日後には副性器の萎縮をみて重量は正常の約 1/3 に減少する．しかし睪丸重量には変化はない．30日後になると副性器，睪丸共に重量の減少がみられる．組織的には15日後では副性器は軽度の Fibrosis をみるが腺上皮の萎縮は著明でなかつた．睪丸は細精管がやや萎縮性で，間細胞の脂肪が減少してい

た。30日後になると副性器および睪丸の萎縮がやや進行して脂肪の態度も同様である。

(2) P.H.P. は副性器および睪丸萎縮作用を有するが副性器萎縮が早期におこり睪丸萎縮は遅発性である。Estradiol benzoate に比較すると性腺の萎縮作用は弱くそれは組織的にも証明された。

(3) Honvan 総量 20 mg 皮下注射では副性器重量は約 1/3 に減少するが、睪丸および挙肛筋重量には殆ど減少がないことが特徴的である。組織的には副性器の萎縮および Fibrosis が P. H. P. よりも強度である。睪丸でも細精管に精母細胞以下の変性をみ、また細精管辺縁部の脂肪滴の出現と間細胞の脂肪の減少がみられた。

(4) Honvan も Estradiol benzoate と同様な副性器萎縮作用を有するが挙肛筋重量の減少をみないことが異つている。睪丸に対する萎縮効果よりも副性器に対する萎縮効果が強いように思われる。しかし睪丸の組織所見では細精管の軽度変性と間細胞脂肪の減少があり、下垂体抑制作用もあるようである。

第7章 去勢動物と睪丸埋没法の影響

第1節 目的, 材料, 実験方法

目的: 遊離睪丸を直接埋没した場合副性器に対する男性ホルモン作用があらわれるか否かをみるためであり、埋没後10日目に屠殺したのは去勢すれば副性器の萎縮が完成する時期であるのでこの時期に検査すれば男性ホルモン作用の存否を知り得るためである。

材料: 第1章と同じである。

実験方法: 4匹の動物を使用し睪丸実質のみを腹壁皮下に埋没した。No. 55 は自家睪丸埋没であり、No. 56, 57, 58 は他家睪丸を同重量埋没した。

第2節 成績

その成績は第15表に示す通りで自家睪丸埋没のものは副性器の萎縮も著明でなく副性器重量, 酸フオ, 果糖量もほぼ正常値を示した。他家睪丸埋没のものは副性器の萎縮がみられ重量も減少している。尚屠殺時埋没睪丸組織は肉眼的に認められた。

この実験によれば自家睪丸埋没のみが10日間男性ホルモン分泌を行っていたのみで、他家睪丸埋没はそれよりも早期に変性すると思われた。

第8章 垂別動物の性腺に及ぼす女性ホルモンの影響

第1節 目的, 材料, 実験方法

第15表 去勢動物への睪丸埋没の影響

| 測定 | 動物番号 | | | |
|-----------------|------|-----|-----|-----|
| | 55 | 56 | 57 | 58 |
| 前 体 重 (g) | 230 | 200 | 200 | 200 |
| 屠 殺 時 体 重 (g) | 220 | 190 | 195 | 190 |
| 副 性 器 重 量 (mg) | 770 | 310 | 200 | 190 |
| 前 立 腺 重 量 (mg) | 300 | 150 | 90 | 80 |
| 酸フオスファターゼ (KAU) | 440 | 357 | | |
| 果 糖 (mg/dl) | 520 | | | |

No. 55 は自家睪丸, No.56, 57, 58 は他家睪丸埋没重量は湿重量

目的: 女性ホルモンの雄性性腺抑制作用が下垂体を介するかどうかを知るためである。

材料: Wistar 系の雄性成熟ラットを使用した。

実験方法: 女性ホルモン Estradiol benzoate を使用し、垂別4日目より正常動物の最少去勢量である Estradiol benzoate 0.004mg 宛5日総量 0.02mg を注射し、注射終了後5日目に屠殺した。

第2節 成績

その成績は第16表に示す通りで No. 59 は垂別の9日目のものであるが、副性器重量は正常に比し約 1/4 に減少し、睪丸重量は軽度の減少をみ、挙肛筋重量は約 1/4、副腎重量は約 1/2 に減少していた。No. 60 は垂別後女性ホルモンを投与したものであるが、副性器は垂別単独の 311.9mg に比し 141.4 mg と著明に萎縮し、睪丸重量も 1358.5mg に比し、658.4mg と著明減少し、副腎、挙肛筋はやや萎縮が進む程度であった。

組織所見

(1) 垂別9日目 (No. 59)

前立腺は(写真12)やや萎縮性で Fibrosis は中等度、内腔分泌物を認めるが腺上皮は萎縮性で分泌相もとぼしい。精囊腺、凝固腺も同様に萎縮している。

睪丸は(写真13)細精管の大きさがやや小となり Fibrosis はない。間細胞は減少する。精細胞の配列は正常なものも精母細胞以下の分化は停止し精子形成が欠除する。なかには配列不正、巨細胞の形成もみえる。Sudan III 染色では(写真14)細精管辺縁に滴状脂肪を認めるものと中心部に微細顆粒状のもののみが存するものとが相半ばする。間細胞の脂肪は減少し、少量の赤色顆粒を認めるのみである。Sudan Black 染色でも同様である。

(2) 垂別後女性ホルモン投与 (No. 60)

前立腺は(写真15)強萎縮性で Fibrosis は中等度で内腔分泌物を認めるが腺上皮は萎縮性で配列不正で分泌相もとぼしい。精囊腺, 凝固腺も同様に強度萎縮性である。即ち垂別単独に比し萎縮が強度である。

睪丸は(写真16)細精管の萎縮中等度で間細胞は著明に減少するが Fibrosis はない。精細胞の分化は中絶し変性著明で精子形成もない。Sudan III 染色では(写真17)細精管の辺縁から中心近くまで滴状脂肪が強陽性で間細胞脂肪減少する。Sudan Black 染色でも同様である。即ちこれも垂別単独に比し細精管内細胞の変性が強くあられ且脂肪顆粒の出現も多い。間細胞脂肪の減少するのは同様である。

垂別単独でも9日目には睪丸重量はやや減少し副性器は著明に萎縮するが垂別後に Estradiol benzoate 0.02 mg を投与すると睪丸重量は垂別単独に比しその約 1/2 に減少し, 副性器重量も同様にその約 1/2 に減少する。組織的にも萎縮性変化は垂別単独よりも強度になり睪丸細精管内脂肪はさらに増加する。前立腺でも垂別単独では腺上皮の分泌相の減少, 核の配列不正, 空胞変性がみられるが核の濃縮は著明でないのに比し女性ホルモンを追加すると去勢後あるいは女性ホルモン去勢と同様に完成した萎縮像になる。つまり Estradiol benzoate は垂別後でも睪丸および副性器に対する直接的な萎縮効果を有していると思われる。

第9章 垂別動物の性腺におよぼす男性ホルモンの影響

第1節 目的, 材料, 実験方法

目的: 垂別を行つて下垂体性腺性刺激ホルモンの欠除した動物で男性ホルモン投与が睪丸の萎縮を防止し得るか否かを知るためである。

材料: Wistar 系の雄性成熟ラットを使用した。

実験方法: 3匹の動物を使用し男性ホルモンは Testosterone (Enarmon suspension 帝蔵) を使用した。No. 61, 62, は垂別3日目より Testosterone 0.1mg 宛20日間連続注射し, 注射終了後3日目に屠殺し, No. 63 は垂別3日目より Testosterone 2.0 mg 宛20日間連続注射し, 注射終了後3日目に屠殺した。

第2節 成績

その成績は第17表に示す通りで No. 61 および 62 では投与せる Testosterone の量が少量であるためか副性器は萎縮し, 睪丸, 副性器および副腎重量は減少

第16表 垂別および垂別後女性ホルモン投与の影響

| 測定 | 動物番号 | |
|----------------|--------|-------|
| | 59 | 60 |
| 前 体 重 (g) | 170 | 165 |
| 屠 殺 時 体 重 (g) | 135 | 138 |
| 睪 丸 重 量 (mg) | 1358.5 | 658.4 |
| 副 性 器 重 量 (mg) | 311.9 | 141.4 |
| 前 立 腺 重 量 (mg) | 142.3 | 68.2 |
| 副 腎 重 量 (mg) | 14.9 | 10.3 |
| 拳 肛 筋 重 量 (mg) | 29.1 | 23.9 |

重量は湿重量

No. 59 は垂別単独9日後, No. 60 は垂別後女性ホルモン投与

している。しかし拳肛筋重量はほぼ正常である。No. 63 は副性器の萎縮はみられずむしろ正常のものより増大し, 睪丸, 副性器および拳肛筋重量, 酸フォ, 果糖量は正常値あるいはそれ以上を示している。しかし副腎重量のみは減少している。

組織所見

(1) Testosterone 少量

前立腺はやや萎縮性で内容にとぼしい。Fibrosis は殆どない。腺上皮はやや萎縮性であるが分泌相は認める。透明帯はない。精囊腺, 凝固腺はやや萎縮性で Fibrosis は中等度で腺上皮もやや萎縮性である。

睪丸は細精管が軽度萎縮し, Fibrosis はない。精細胞の配列不正で精細胞は精母細胞まで以下欠除する。巨細胞の形成がある。間細胞は減少する。Sudan III および Sudan Black 染色では細精管の辺縁部の脂肪が豊富で間細胞には殆ど欠除する。

(2) Testosterone 大量

前立腺は前葉および後葉共腺腔の大きさ正常で分泌物は多量存する。腺上皮には分泌相を認めるが核の配列はやや不正で細胞内に空胞形成を認めるものが多い。精囊腺, 凝固腺も共に正常で分泌物も豊富である。

睪丸は細精管の大きさ, Spermatogenesis, Spermio-genesis は殆ど正常で Fibrosis は認めないが間細胞がやや減少している。Sudan III および Sudan Black 染色では細精管内腔周辺に顆粒状脂肪, 中央にも微細な脂肪顆粒を認めものがある。間細胞の脂肪は殆ど欠除する。

第3節 小 括

第17表 垂別後 Testosterone 投与の影響

| 測定 | 動物番号 | | |
|--------------------|-------|-------|--------|
| | 61 | 62 | 63 |
| 前 体 重 (g) | 182 | 170 | 240 |
| 屠 殺 時 体 重 (g) | 154 | 133 | 190 |
| 睪 丸 重 量 (mg) | 423.9 | 438.6 | 1532.8 |
| 副 性 器 重 量 (mg) | 446.8 | 402.7 | 3344.8 |
| 前 立 腺 重 量 (mg) | 158.2 | 151.4 | 1103.6 |
| 副 腎 重 量 (mg) | 7.9 | 10.4 | 14.8 |
| 挙 肛 筋 重 量 (mg) | 80.9 | 73.6 | 161.4 |
| 酸フオスファターゼ (KAU) | | | 564 |
| 果 糖 mg/dl | | | 400 |

重量は湿重量

No. 62 は T. 総量 2mg, No. 63 は 40mg投与

本実験で知り得たことは Testosterone を一定量以上使用すると垂別動物でも睪丸重量の減少はない。これは細精管の萎縮を防止し得るためである。しかし尚辺縁部に脂肪顆粒の出現があり、全く正常とはいえない。間細胞の Sudan 好性脂肪の出現は期待し得ない。副性器の萎縮防止は Testosterone の直接作用であろうが殆ど正常像に近いがなお前立腺の腺上皮の配列がやや不正で上皮内空胞形成のあることは萎縮性変化を全くは防止していないようである。少量群 (Testosterone 総量 2mg) のものでは睪丸重量の減少を防止することは出来なかつた。副性器重量も減少はしているが組織的には垂別単独のものに比し Testosterone の作用を認めてやや回復している。挙肛筋重量はかかる少量でも萎縮を防止している。

総括および考按

泌尿器科における男性性腺機能に関する基礎的実験として動物 (雄性ラット) を使用して、去勢、性ホルモン投与、垂別などの性腺に及ぼす影響について実験を行つた。これは副性器を指標器官として諸実験における睪丸機能の変化を知ることが大きな目的であり、また前立腺癌の治療として使用される Huggins の抗男性ホルモン療法の効果を動物において実験することも一つの目的であつた。

去勢により副性器が萎縮することは周知のことであるが、著者は全去勢の時間的経過と副性

器の変化について観察したが、全去勢後10日で既に副性器は肉眼的に全去勢後30日と同程度に萎縮し、組織的にも全去勢後10日で前立腺組織の著明な萎縮がみられ、精囊腺、凝固腺でも同様な萎縮がみられる。Brandes & Browne は去勢、エストロゲン処置のマウスで前立腺に癌性変化が起ることがあると報告したが、著者はこのような変化はみなかつた。偏側去勢では全去勢で副性器の萎縮が完成する時期においても重量的ならびに組織的に萎縮は全くみられない。

睪丸 3/4 部分切除においては副性器は重量的および組織的に全去勢と殆んど同様な萎縮がみられたが、これは手術的影響が幾分あるのかも知れない。

男性ホルモンは睪丸間細胞から分泌されるもので男性の副性器即ち前立腺、精囊腺等の發育肥大を来し、男性としての二次性徴の發育を促進せしめ、睪丸に対する作用としては、精子形成促進作用を有するとされる。動物においても全去勢により副性器の萎縮を来すが、去勢動物に男性ホルモンを投与すれば副性器の萎縮は急速に回復し、組織的にも去勢前の状態にもどり、更に大量の男性ホルモンを投与すれば、副性器の全重量は去勢前よりはるかに増大することが知られている。著者は去勢後男性ホルモン投与を行いその萎縮防止作用をみたが、初めに去勢後副性器萎縮防止量の決定を行つた。即ち Testosterone propionate を使用しその 0.1mg, 0.25mg, 0.5mg, 1.0mg, 2.5mg および 3.5mg を 1 回量とし、各量を週 2 回 4 週間計 8 回投与したが、萎縮を防止することが出来た最小量は 1 回量 1.0mg 総量 8 mg であつた。この場合の副性器の重量および組織的には全く正常であつた。去勢後副性器萎縮の完成した時期から Testosterone propionate の大量 (総量 50mg) を投与したが、この場合には副性器の萎縮は全く回復していた。去勢直後より Testosterone のデポー剤を投与したが、この場合でも副性器の萎縮を防止して副性器重量はむしろ増加する傾向がある。即ちラットの去勢直後に一定量以上の Testosterone を投与すれ

は副性器の萎縮は防止し得るし, また萎縮完成後でも回復し得る. 大量の Testosterone を使用すると副性器はむしろ正常より増大し, 副性器は Testosterone に最も敏感な臓器といえる.

性腺刺戟ホルモンは下垂体前葉からとれるものと胎盤および妊馬血清よりとれるものがあり, 下垂体性性腺刺戟ホルモンと絨毛性性腺刺戟ホルモンをある割合に混合して使用すると各々を単独に使用した場合よりも性腺刺戟効果が著しく強まることはすでに確認されている. シナホリンは哺乳動物の新鮮な下垂体前葉および胎盤から抽出した性腺刺戟ホルモンを一定の割合に混合したホルモン製剤であり, 本剤は男性においては睪丸, 特に間細胞に作用して男性ホルモンの分泌を盛にし精子形成を促進し且つ睪丸その他の副性器を肥大させる作用を有している

著者は本剤をラット去勢後大量投与したが, 副性器の萎縮を防止することは出来なかつた. プレホルモンは下垂体前葉から抽出した性腺刺戟作用のある下垂体前葉ホルモン製剤で, 男性では精子の發育および精囊分泌を促進する. 著者は本剤を去勢後大量投与したが, 副性器萎縮を防止することは出来なかつた. 即ちシナホリン, プレホルモン等の下垂体性性腺刺戟ホルモンは副性器に対しては直接の刺戟作用はなく, 睪丸を介してのみ副性器に影響するものと思われる.

前立腺に対する女性ホルモンの影響は主として前立腺癌および肥大症の発生病理に関して多数の人々により検索されている. Huggins が前立腺癌の女性ホルモン療法を創始したことは有名である. Moore & Price, Korenchevsky 等, Weller 等, Pfeiffer, McEvan 等, Zondek, Wolfe, Noble, Bühler, Hume 等, Mathews 等はいづれも成熟ラットに対する女性ホルモンの影響を実験しているが, これらの成績は個々の実験で発情物質の種類, 投与量および期間などが異なるため, その結論には多少の差異をみるが, 大体において発情物質の投与は前立腺の萎縮(分泌の減少乃至消失, 腺細胞の高さの減少, 透明帯の消失, 間質の増殖等)をきたすという結論が多い. また Geissendörfer,

Spencer, Wade 等, Walfe, Buhler Hume 等 Albert 等はラットについて女性ホルモンの前立腺萎縮作用はその各腺葉で反応態度を異にするとし Huggins は人で, Lacassagne, Burrows 等, Weller 等, Gardner, Rusch, Geissendörfer 等はマウスについて同様な現象をみ本邦では中山もラットにおいて同様の結果を得たとした. 著者は先ず女性ホルモンの去勢に要する最少量を決定するため Estradiol benzoate を使用し総量を夫々 0.006 mg, 0.01 mg, 0.02 mg および 0.04mg を著者の用いた10日法で分割投与したが, 去勢に匹敵する副性器萎縮に要する女性ホルモンの最少量は Estradiol benzoate で 0.02 mg であつた. しかしながら睪丸全去勢の場合に比較すると肉眼的形態および組織的に萎縮の程度はやや弱い. 女性ホルモンの性腺に対する作用について中山はその直接的破壊作用を強調して組織的に上皮の変化が強いといっているが, 著者の実験では Ovahormon 0.02mg で前立腺が強度萎縮した場合は去勢10~30日と腺上皮の萎縮性変化について特に著明な差異はみなかつた. また前立腺各葉において萎縮程度に差異をみなかつた. 睪丸は重量はやや減少する程度であつたが, その組織所見では細精管に軽度の萎縮がみられ, 細精管内脂肪の増加と間細胞脂肪の減少がみられる.

各種市販の発情ホルモンの効果を比較するために Ovahormon, Estradin B, Suron, Roval および Estimon の5種薬剤を使用した. 赤須によれば Estrogen の効果は動物実験では動物の種により一様の反応をきたさず, 同一種でも臓器の投与 Estrogen に対する反応は必ずしも一定でなく, また油溶液か懸濁液か水溶液かによつても異なり, 分割して投与する場合と, 一回に全量投与する場合でも, 内服と皮下では全く異なつて来る. 又その効力は Estradiol を 1.0 とすると Hexestrol および Diethylstilbestrol は 1.0 であり, Estradiol benzoate は 5.0 であるという. 著者は前述の5種の薬剤を使用しはじめに Estradiol benzoate (Ovahormon) の最少去勢量である 0.02mg を各種薬剤につき10日法で比較したが, その結果は

Ovahormon と Estradin B が副性器に同程度の萎縮をきたしたが，後3者 (Suron, Roval, Estimon) は殆んど変化をみなかつた。睪丸重量は5種共に殆んど減少を見なかつた。次に Suron, Roval および Estimon の3者の使用量を増加し，Suron は1,000倍の総量 20mg, Roval および Estimon は5倍の 0.1mg を使用した所，はじめて副性器の萎縮をきたした。即ち Estradiol benzoate に対して Roval および Estimon は1/5, Suron は1/1,000 の効果しかないと思われる。中山はラットで Suron を使用し，総量 40mg 以上，期間として2週以上の連続投与で性器系に可成りはつきりした萎縮を認めるといつたが，著者は5日間連続投与，5日放置後屠殺で副性器に著明な萎縮を認めた。この場合も睪丸重量の減少は著明ではなかつた。しかし組織的には可成りの抑制がみられる。前立腺の組織所見では，その腺上皮の萎縮性変化は Suron, Roval, Estimon は Ovahormon 0.02mg に及ばず，腺上皮の扁平化，分泌相の減少，核の濃縮配列不正，上皮内空胞形成などがみられた程度で，Ovahormon あるいは去勢後のように上皮，核の扁平化，濃縮，配列不正，多層化などには至らない。上記3者の変化は後者の最終的な変性に至る過程と思われる。中山は女性ホルモンの腺上皮に対する直接破壊的な作用について述べているが，かかる作用を著者も後述の垂別後女性ホルモン投与の実験で睪丸では明らかであつたが，前立腺では差異はみられないようである。その萎縮が完成すれば去勢，女性ホルモン去勢，垂別後女性ホルモン投与の3者に著明な差はみられなかつた。

第5章で述べた如く，男性ホルモンと卵胞ホルモンとを一定の割合に混合したものは，これを男性あるいは女性に投与した場合，各々の有する特殊な性作用の一部は互に抑制し合い，両ホルモンに共通した全身的作用，例えば下垂体前葉の機能抑制および体組織形成促進等の作用は両ホルモンの併用によつて，相剋的に強まることが知られている。著者の使用した薬剤は Bothermon および Bisteron の2種であるが。

前者は Testosterone としての去勢後前立腺の最少萎縮防止量である 8mg では，その萎縮を防止しているが，その半量の 4mg では萎縮の防止は不可能であつた。後者では半量の 4mg でも既に萎縮を防止して Testosterone 作用を増強していると思われる。

Lacassagne (1952) によると P. H. P. の発情作用は Stilbestrol の 1/35,000 で，幼若動物の生長に関しては生後6週間の雌性ラットに30日間1日 120mg 経口投与すると生長は緩除になり，下降かまたは停止し，睪丸，前立腺，精囊腺の重量は減少し，組織学的には性腺の細胞は退化するが，下垂体，甲状腺，副腎には何等変化なく，成熟雄ラットに同様30日間投与したものでは精囊腺，前立腺の萎縮は早期に生じ，睪丸の萎縮は4カ月間でゆつくり現われたが，幼若のものにみられたような性腺の組織学的障害は発見されなかつた。このことから Lacassagne は P.H.P. の弱い発情作用にもかかわらず，著しき性腺萎縮は結局 P.H.P. が下垂体前葉のある機能を抑制しているものと想像した。著者の実験にても投与方法は P.H.P. 100mg 腹壁皮下埋没法であるが，埋没後10日では睪丸および副性器の萎縮は認められず，埋没後15日では睪丸萎縮は認められないが，副性器の萎縮が認められている。更に埋没後30日では睪丸，副性器の重量は共に Estradiol benzoate の最少去勢量を投与した場合に匹敵する程度に減少している。即ち P.H.P. 投与でも睪丸，副性器は萎縮するが，後者の萎縮が前者より早期にあらわれる。しかし Estradiol benzoate よりは遅発性である。睪丸の組織所見では細精管内細胞の発育抑制と，脂肪顆粒の出現間細胞の脂肪減少がみられ，これは Estradiol benzoate 投与，垂別の場合と同様である。即ち P.H.P. は睪丸，副性器に対する直接作用については不明であるが，主として下垂体抑制作用を有するものと思われる。

ホンバンは第6章で述べた如くそのままでは発情ホルモン作用はないが，前立腺組織および同癌の転移病巣に運ばれると発情ホルモン作用を発揮し，これを前立腺癌に使用しても Estr-

ogen 治療にみられるような諸種の副作用は殆んど認められないとされている。それで今日では前立腺癌の治療に広く用いられている。著者は動物実験で総量 20 mg を分割投与したが、副性器重量は約 1/2 に減少するが、睪丸および拳肛筋重量には殆んど変化のないのが特徴的で、組織的にも P.H.P. より副性器の萎縮および Fibrosis は強度である。睪丸の組織所見では細精管の軽度変性と間細胞脂肪の減少があり、下垂体抑制作用もあるように思われる。

下垂体, 副腎, 甲状腺等の内分泌臓器の埋没療法が諸種の疾患に行われているが、著者は睪丸埋没を去勢ラットに試みてその男性ホルモン作用の存無と持続期間について実験した。その結果は自家睪丸埋没のみが10日間副性器の萎縮を防止し、男性ホルモン分泌を行つていると思われたが、他家睪丸埋没10日後には前立腺の萎縮が既にあらわれて睪丸は変性するようであった。

男性性機能の中樞をなす睪丸が下垂体機能と不可分の関係にあることは周知の事実であり、この両者の関係は下垂体のゴナドトロピンの睪丸に対する作用ならびに睪丸の下垂体系ゴナドトロピンに対する上行性調節に依存する。動物において垂別後の雄性性腺の変化に関する実験は多数あるが (森, 西田, 志田, Heller & Nelson, Steinberger & Nelson), 当教室における実験でも垂別後睪丸は肉眼的に4日目頃より漸次拳上し、7日目になると明らかに萎縮する。睪丸の組織所見でも精子形成が停止し細精管は狭少となり、脂肪顆粒が出現し間細胞脂肪が減少する。また森によれば、内分泌腺に特異な退行性変化があらわれる。例えば副腎髄質および皮質の収縮等で、この際は皮質、特に束状帯の萎縮が起る。下垂体を剔除すると副腎の重量が著明に減少するが、これは束状帯の萎縮に原因が求められている。著者実験では垂別のみでも9日後には睪丸重量はやや減少し、副性器は著明に萎縮するが、垂別後に Estradiol benzoate の最少去勢量である 0.02 mg を10日法にて投与すると睪丸重量は垂別単独に比し、その約 1/2 に減少し、副性器重量も同様にその約

1/2 に減少する。組織的にも睪丸、副性器共に萎縮性の変化は垂別単独のものより強度となる。この場合前立腺上皮の萎縮性変化は殆んど完成されていて去勢、女性ホルモン去勢の場合と殆んど差異を認めない。つまり Estradiol benzoate は垂別後でも睪丸および副性器に対する直接的な萎縮効果を有していると思われる。

前述の実験の如く垂別をすると睪丸が萎縮し副性器もまた萎縮するが、これに下垂体性ゴナドトロピンを補給すれば当然性腺の萎縮は防止し得る。しかし垂別による睪丸萎縮の防止に Androgen も有効であることは Walsh(1933), Cuyler & McCullagh(1933) および Simpson & Evans (1946) により報告されている。そしてこれは Androgen が細精管に作用して精子形成を促進するためとされている。著者も同様の実験を行つて垂別後男性ホルモンを投与したが、Testosterone を一定量以上使用すると睪丸重量の減少はない。これは細精管の萎縮を防止するためであり、組織的にも細精管の発育は殆んど正常の如くみえる。しかし細精管に少量の脂肪顆粒の出現があり、間細胞の脂肪は減少して全く正常とはいえない。間細胞には回復的な作用はないようである。副性器も萎縮が防止されているが、これは Testosterone の直接作用であろうと思われる。少量投与群 (Testosterone 総量 2mg) では副性器重量も減少しているが、組織的には垂別単独のものに比し Testosterone の作用を認め、やや回復している。即ち垂別動物でも Androgen は睪丸の細精管細胞には促進的に作用すると思われる。

結 論

著者は泌尿器科における男性性腺機能に関する基礎的実験として動物 (雄性ラット) を使用して諸種の実験を行い、次の如き結論を得た。

1) 全去勢後の副性器の萎縮は全去勢後10日に既に完成し、組織的にも萎縮が著明である。

2) 偏側去勢では全去勢で副性器の萎縮が完成する時期においても副性器重量および組織的に全く萎縮をみながつた。

3) 睪丸3/4部分切除では副性器は重量および組織的に全去勢と殆んど同様な萎縮をみた。然しこれは手術的な操作も関係するのかも知れない。

4) Testosterone propionate の去勢後の副性器萎縮防止最少量は1回1.0mg 1週2回4週法で総量8mgであつた。

5) 去勢後副性器萎縮の完成せる時期にTestosterone propionate の大量(総量50mg)を分割投与したが、萎縮は回復していた。

Depot-Testosterone でも萎縮は防止できた。

6) 女性ホルモンによる去勢に匹敵する副性器萎縮に要する最少量は Estradiol benzoate で10日法で総量0.02mgである。

7) 5種の女性ホルモン製剤, 即ち Ovahormon, Estradin B, Suron, Roval および Estimon の効力の比較をしたが, 前2者を1.0とすると Suron は0.001, Roval および Estimon は0.2である。

8) 去勢後副性器萎縮防止法で男女混合ホルモン(Bisteron)の作用はTestosterone作用を増強している。

9) 合成下垂体抑制剤であるP.H.P.は副性器および睪丸萎縮作用を有するが, 副性器萎縮が早期におこり, 睪丸萎縮は遅発性である。然しEstradiol benzoateに比較すると性腺の萎縮作用は弱い。

10) 前立腺癌治療剤であるホンバンはEstradiol benzoateと同様な副性器萎縮作用を有するが, 睪丸および拳肛筋重量の減少がないことが特徴的で, 睪丸に対する萎縮効果よりも副性器に対する萎縮効果が強いように思われる。

11) 睪丸埋没では自家睪丸埋没のみが10日間男性ホルモン分泌を行っていたが, 他家睪丸埋没ではそれより早期に変性すると思われる。

12) 垂別単独でも睪丸重量はやや減少し, 副性器は著明に萎縮するが, 垂別後にEstradiol benzoate 総量0.02mgを投与すると睪丸, 副性器重量共垂別単独のものに比し約1/2に減少し, Estradiol benzoate は睪丸および副性器に対し直接作用を有すると思われる。

13) 垂別後男性ホルモンを投与したが, 一定

量以上使用すると睪丸および副性器の重量の減少は起らず, これは細精管内細胞に促進的に作用するためと思われる。間細胞脂肪の減少は不変で副性器の萎縮防止は男性ホルモンの直接作用と思われる。

(欄筆するにあたり終始懇切なる御指導と御校閲を戴いた恩師岡元教授に深謝します)

本研究の要旨の一部は第44回および第46回日本泌尿器科学総会, 第8回西日本皮泌尿科連合地方会および第15回皮泌尿科鹿児島地方会に於てその都度報告した。)

主要文献

- 1) 赤須文男: 日医新報, No. 1748, 1957.
- 2) 同上: 同上, No. 1804, 1958.
- 3) 朝原達雄: 日泌尿会誌, 34: 1, 1943.
- 4) 安藤襄一: 新薬と臨床, 7: 6, 1958.
- 5) 安藤時弘: 臨床皮泌, 7: 731, 1953.
- 6) 市川篤二: 日泌尿会誌, 40: 45, 1949.
- 7) 伊藤四十二: 脳下垂体, 医歯薬出版 K.K., 1959.
- 8) 内宮礼一郎: 日泌尿会誌, 50: 22, 1959.
- 9) 金沢稔: 臨床皮泌, 11: 803, 1957.
- 10) 加藤正一郎: 日泌尿会誌, 49: 659, 1958.
- 11) 貴島寛而: 内分泌, 2: 361, 1955.
- 12) 楠隆光: 臨床皮泌, 12: 70, 1958.
- 13) 黒田一秀: 日泌尿会誌, 45: 661, 1954.
- 14) 小林隆: ホと臨床, 4: 115, 1956.
- 15) 斎藤宗吾: 日泌尿会誌, 49: 849, 1958.
- 16) 志田圭三: 男性ホルモンと臨床, 医歯薬出版 K.K., 1953.
- 17) 志田圭三: ホと臨床, 5: 61, 1957.
- 18) 同上: 同上, 6: 36, 1958.
- 19) 志田圭三: 内分泌, 2: 361, 1955.
- 20) 診断用試薬要覧: 第一化学薬品 K.K., 1953.
- 21) 徳山一郎: 日本臨床, 17: 303, 1959.
- 22) 中山恵夫: 日泌尿会誌, 42: 339, 1951.
- 23) 西田司一: 日不妊会誌, 1: 43, 1959.
- 24) 細井稔: ホと臨床, 7: 35, 1959.
- 25) 松原一太: 日不妊会誌, 3: 75, 1958.
- 26) 三矢英輔: 日泌尿会誌, 45: 290, 1954.
- 27) 森優: 臨床と研究, 35: 788, 1958.
- 28) 森茂樹: 内分泌及び実験治療, 6: 153, 1927.
- 29) 同上: 内分泌学上巻5版, 1955.
- 30) 同上: 内分泌, 2: 517, 1955.
- 31) 山本弘: 臨床皮泌, 12: 83, 1958.

- 32) 横須賀篤: ホと臨床, 6: 251, 1958.
 33) Ludwig D. J. Endocrinol., 46: 453, 1950.
 34) Brandes D. & Browne G. H.: J. Path., Bact., 71: 33, 1956.
 35) Heller C. G. & Nelson W. O.: Recent Progress in Hormon Research III, 229, 1948.
 36) Grabstald H.: J. Urol., 76: 609, 1956.
 37) Levy et al.: J. Urol., 56: 404, 1956.
 38) Veenema R.H. & Lattimer J.K.: J. Urol., 78: 65, 1957.
 39) Dorfman R.I.: Medizinische Mitteilungen, 19: 92, 1957.
 40) Melampy R. M. et al. J. Endocrinol., 52: 173, 1953.
 41) Simpson M.E. & Evans H.M. J. Clin. Endocrinol., 39: 281, 1946.
 42) Steinberger E. & Nelson W.O. Endocrinol., 56: 429, 1955.
 43) Valk W. L. & Owens R.H.: J. Urol., 72: 516, 1954.

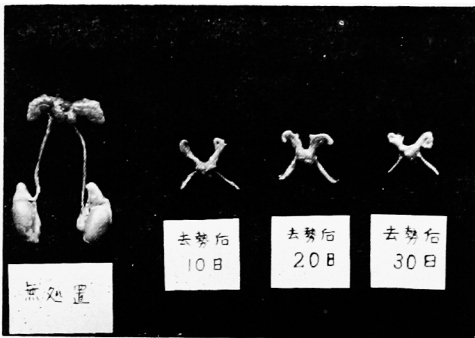


写真1 去勢後の時期的変化
10日で著明に萎縮す




写真3 去勢後 Enarmon 投与 8 mg で正
常大となっている。

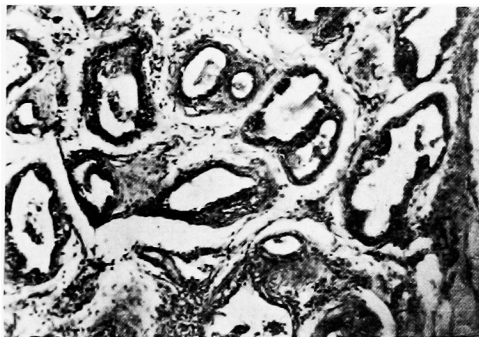

写真2 去勢後10日目前立腺後葉
10×10 H.E.
腺腔, 腺上皮共著明萎縮, 一部内容物認める
間質 Fibrosis 著明.

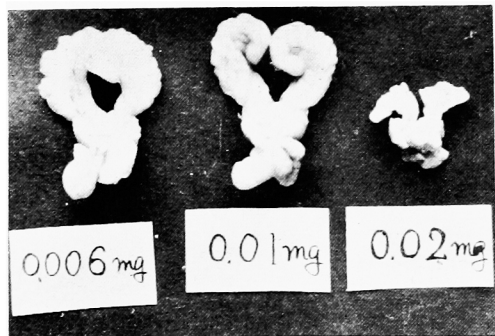


写真4 オバホルモンによる副性器萎縮最少量
0.02mg で著明に萎縮している。

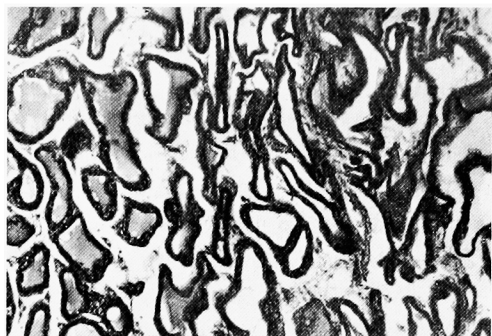


写真5 オバホルモン 0.02mg 投与後の前立腺前葉
10×10 H.E.
腺腔，腺上皮共著明萎縮．間質 Fibrosis
中等度．

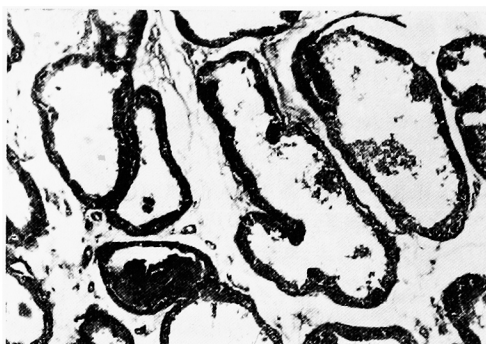


写真8 P.H.P. 100mg 埋没30日後前立腺
10×10 H.E.
腺上皮扁平化，間質 Fibrosis 軽度に存す．

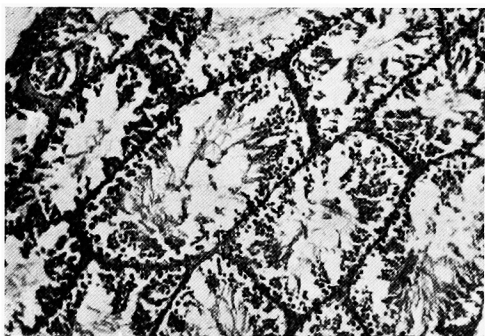


写真6 オバホルモン 0.02mg 投与睪丸
10×10 H.E.
細精管狭少化なく，精細胞粗になり配列不正．

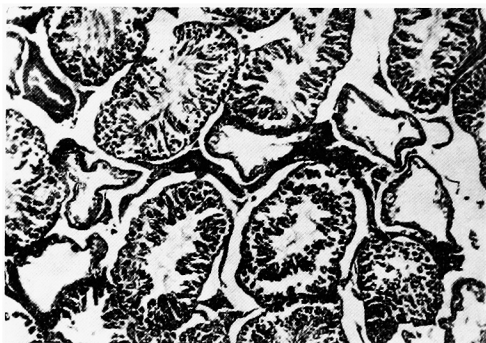


写真9 P.H.P. 100mg 埋没30日後睪丸
10×10 H.E.
細精管やや萎縮性，精細胞分化やや単純化するのみ．間細胞は豊富．

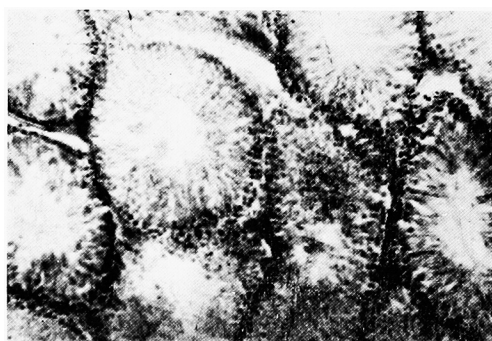

写真7 オバホルモン 0.02mg 投与睪丸
10×10 Sudan III
細精管辺縁部に脂肪顆粒出現，間細胞脂肪減少．

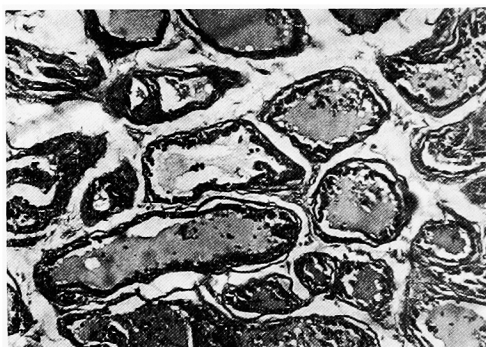


写真10 ホンバン 20mg 前立腺
10×10 H.E.
腺腔，腺上皮共に萎縮著明，Fibrosis も中
等度存す

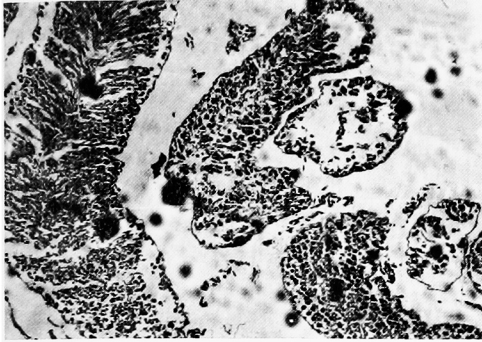


写真11 Honvan 20mg 睪丸
10×10 H.E.
左側の細精管は殆ど正常，右側のものは精母細胞以下の分化が不良。

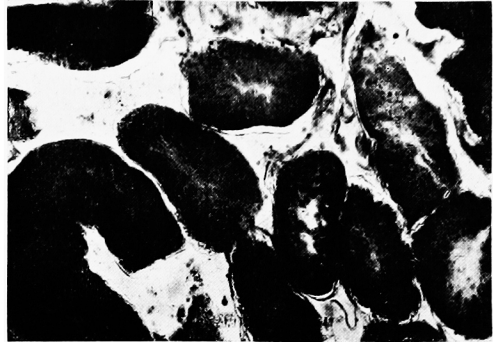


写真14 垂別9日目 睪丸
10×10 Sudan III
間細胞は減少し脂肪顆粒も減少，細精管辺縁にはスダン好性顆粒出現する。

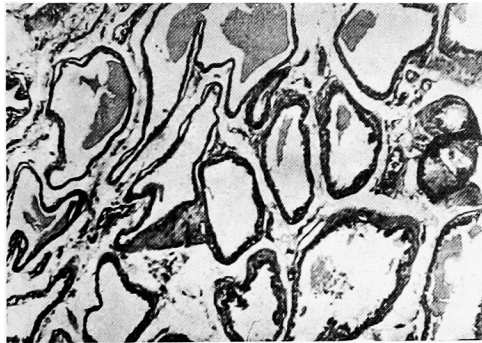


写真12 垂別9日目 前立腺
10×10 H.E.
やや萎縮性で Fibrosis 中等度，腺上皮も萎縮性である。

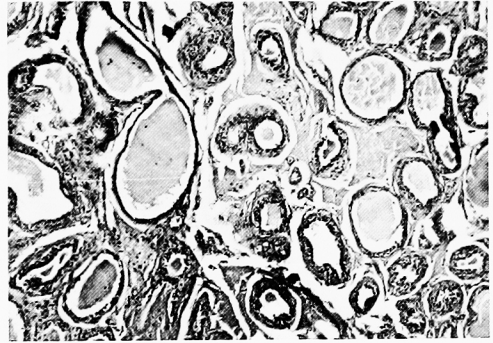


写真15 垂別後オバホルモン 0.02mg 投与前立腺
10×10 H.E.
強萎縮性で腺上皮も萎縮強度，Fibrosis も強い。

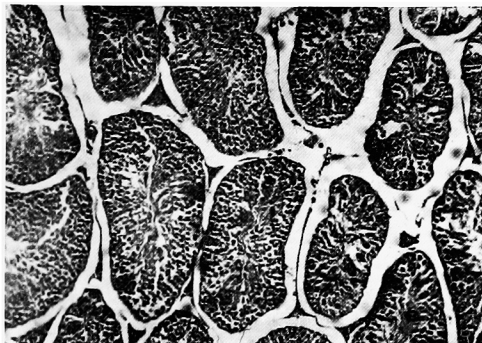


写真13 垂別9日目 睪丸
10×10 H.E.
細精管は殆ど正常であるが，精子形成が欠如する。

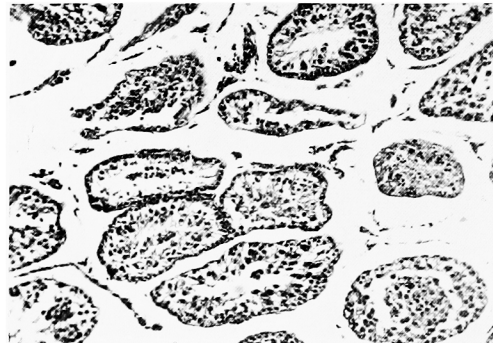


写真16 垂別後オバホルモン 0.02mg 投与睪丸
10×10 H.E.
細精管萎縮中等度，精細胞分化中絶し変性著明，間細胞減少す。

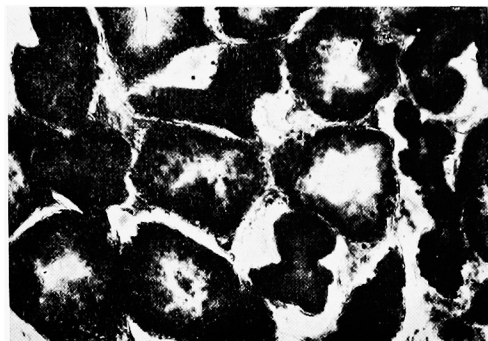

写真17 垂別後オバホルモン 0.02mg 投与畢丸
10×10 Sudan III
細精管辺縁にズタン好性顆粒著明，間細胞に
は減少