〔泌尿紀要5巻12号
昭和34年12月〕

副睾丸に発生せる Adenomatoid tumor

千葉大学医学部皮膚泌尿器科教室（主任　竹内　勝教授）

百　瀬　剛　一
島　崎　　淳
片　山　　喬

Adenomatoid Tumor of the Epididymis

Gôichi MOMOSE, Jun SHIMAZAKI and Takashi KATAYAMA

From the Department of Dermato-Urology, School of Medicine, Chiba University
(Director . Prof. Dr. Katsu Takenouchi)

We reported a case of the tumor of left epididymis, histologically adenomatoid tumor. 50 year old male complained a painless swelling of left scrotal content, surgically treated. In Japan, this is the 34th case of the tumor of epididymis, 6th of adenomatoid tumor.

【I】緒　言

副睾丸腫瘍は比較的稀有な疾患であり，現在迄の本邦報告例は約30例を数えるに過ぎず，之等中特異な一病型を示す"adenomatoid tumor"の症例は僅か5例であり．欧米でも約110例の報告をみるのみである．我々は最近 adenomatoid tumor の1例を経験したのでここにその概要を報告する．

【II】症　例

秋葉某：50才男子，教員

初診：昭和33年2月13日

家族歴：特記すべきものなし．

既往歴：特記するものなく，性病を否定し，又陰嚢に外傷を受けたこともないという．

現病歴：数ヶ月前より左陰嚢内腫瘤を気付いたが，増悪する模様もないので放置し数ヶ月後来院す　腫瘤は自発痛及び圧痛もないという．

現症：体格，栄養共に良好の男子　胸部及び腹部に異常を認めず，左陰嚢内を触診するに副睾丸頭部に限局する比較的平滑な豌豆大の結節があり，睾丸とは軽度に癒着す　体部及び尾部には異常なく，精索も正常である．右側睾丸，副睾丸，精索は触診的に異常がない　前立腺は年令相当の変化であり，外陰部も正常．両側鼠蹊部及び腸骨淋巴腺に特異な腫張を認めない

血清梅毒反応陰性．赤血球沈降速度1時間値1．血清電解質正常．

副睾丸腫瘍の診断のもとに3月20日結節剔除術を施行す

手術時所見：静脈瘤，水腫等を証さず，白膜にも血管蛇行を見ず．腫瘍は左副睾丸頭部にあり，睾丸上極とは密接し，その一部は睾丸内に陥入する様相を示すが，白膜その他との癒着はない　よつて副睾丸より腫瘍を一部鋭的に剥離し腫瘍のみを剔除す．

剔出標本：豌豆大，略々球形の弾力性硬の腫瘍で，線維性の外被にて被われている（第1図）　割面は灰白色で輪状に走る線条を見る．

組織学的所見　腫瘍は主として紡錘形又は polygonal の細胞よりなり，細胞膜は明らかで，原形質はエオジンに淡染し，核は明るく細胞の略々中央に位す　又之等多くの細胞は原形質内に大小種々の空胞を認め，一部のものは細胞が扁平化し内皮様になり不規則な管腔状配列を形成する所がある．しかしこの内腔には赤血球等は見られない　又内皮様細胞と本腫瘍を構成する主細胞である含空胞細胞との移行像と見做される上皮様細胞による管腔形成を示す所がある（第2—4図）

診断・以上の所見は所謂 adenomatoid tumor 又は mesothelima の記載に一致する組織像である．

経過：術後経過は順調で7日後退院した．約1年を経過した今日，再発の兆候はなく健康で教員生活に従

事している.

【Ⅲ】考　按

1) adenomatoid tumor に就て

原発性副睾丸腫瘍は Hinman & Gibson (1924)[1] が21例を蒐集し,良性・悪性を問わずその稀有なる事を報告しているが,其後 Thompson[2], Scalfi,其他によつて次第にその症例が追加されている.然しその過半数を占める adenomatoid tumorは,その病像の複雑なことから,従来各観察者の主観により種々の名称が附されており,例えば Dixon and Moore[3] に依れば adenofibroma, adnofibromyoma, adenoma, adenomyoma, angiomatoid tumor, diffuse lymphangioendothelioma, fibroma, lymphadenoma, lymphangioma, mesothelioma, mixed tumor, nephrogenic adenoma 等と称せられ,又本腫瘍は元来良性なものであるに拘らず adenocarcinoma として報告されたものもある.然しながら,Evans[4], Golden and Ash[5]. Longo et al[6] 等は上記名称によつて報告された諸症例には病理組織学的に共通点のある事を見出し,ここに adenomatoid tumor なる名称でよばれる一腫瘍が確立された.

Evans[4] は副睾丸の内部,又は之に接して発生した4例,副睾丸下極鞘膜の内葉皺襞に発生した1例,計5例の類似する腫瘍を報じ,且つ文献より之等に酷似する8例を集めた.ちなみにこの8例は adenoma (benign), adenocarcinoma, lymphangioma, cavernous lymphangioma等の名称で報告されていたものである.之等腫瘍の発育は緩慢で,大きさも小さく,被膜を有し,副睾丸尾部,又は之に近接して存在するものである.臨床経過は良性でその剔出が可能である.時に陰嚢水腫を合併することもある.

組織学的特徴は一見上皮性を思わす endothelial 又は mesothelial の腺様構造である.細胞は種々の大さの空胞を有し, signet ring 様となり,この空胞が腺腔を形成するものである.

又淋巴球の小浸潤の存在することも本腫瘍の特徴であるという

Golden and Ash[5] は副睾丸, funics 及び卵管の漿膜より発生せる腫瘍15例を調査し,共通の組織像として線維性間質とその一部のヒアリン化,結合織束間に存在する腺様構造とをあげ,後者を構成する細胞は cuboidalより low-columnar で之等が束状配列より, 拡張した腺腔様を呈するものにいたるまで種々の移行型が見られることを述べている.更に之等の所見に基いて腫瘍の部分を "solid cord-like", "microfollicular", "macrofollicular", の形に分けている.腫瘍細胞は大部分が空胞を有し,脂肪陰性,粘液染色陰性,ガリコーゲンも含まない 更に空胞の癒合によつて腺腔を形成する像を確認し,内腔にはヘマトキシリン、エオジンで染色する物質を欠くという.空胞を持たない柱状の細胞は微粒子様,酸ン好性の原形質と球状〜楕円状,クロマチンに豊む核を有し,間質には時に滑平筋束を証する事もあるが慢性炎症像は全く無い.

以上の組織所見より本腫瘍は上皮性ではあるが真の起原は不明であるとし,"adenomatoid tumor" なる名称を与えた.即ちこの名称はあくまで形態学的のもので,発生学的意義は欠くものであるという

以上 Evans 並に Golden and Ash の記した組織像は本質的に同一であり,ここに本腫瘍の本態が確立するにいたつたものである.以後之に類似組織像を呈する腫瘍の報告が増加しているが,殆ど adenomatoid tumor なる統一された名称で報告されている.

我々の症例の組織像も Evans, Golden and Ash 等の記載と全く同様であり, 酸ン好性の原形質と,クロマチンに富み核膜は明瞭,核小体を有する単一の核より成る細胞が種々の大きさの空胞を含有する.之等細胞は束状配列より空胞癒合による腺腔形成をいとなむものが見られ,既に腺様構造を示す部分の細胞は cuboidal 又は扁平となつていた.空胞及び腺内腔には染色性の物質は証されない 腫瘍を構成する細胞群をかこみ線維性の間質が増加し,被膜様とな

るも滑平筋束は証明されず，又淋巴球の浸潤も欠いていた．

Longo, Mc Donald and Thompson[6] は文献より原発性副睾丸腫瘍 134 例を蒐集，之に adenomatoid tumor 17例を含む19例の自験例を追加し統計的観察を行つた．即ち 134例中良性腫瘍は98例（74%）悪性腫瘍は36例(26%)であり，adenomatoid tumor は全体の53%を占めた．臨床及び病理学的に明確にし得た本腫瘍55例を観察すると，21才～78才（平均41.5才）に発見されている．主訴は副睾丸部腫張であり，疼痛を訴えたものは僅か4例にすぎない　腫瘍は概して直径 2.5cm 以下のものであり．発生部位は副睾丸尾部に最も多く，次いで頭部となつており，左側は右側の約2倍に発現するという．再発，転移を示したものはない．要するに本腫瘍は良性の病像を示すものであり，先褐の如く我々の症例も例外ではない

Longo 等以来 adenomatoid tumor としての報告は，Falk and Kronwaler[7], Meeter and Schwartz[8]（2例），Rappoport and Morgan[9], Lazarus and Friedman[10], Ambrose[11], Sundarasivarao[12]（6例），Cameron[13], Duffy[14], Negri and Smorlesi[14], Myius[15]（5例），Wentzell[16]（2例），Morin[17]（本症例は48才の白人に再側性発生をみたもので両側例の第1例に当る），Curtiss and Hock[18] の症例があり，又最近 Falkinburg, Paparo and Liang[19] は最近に報告された症例を蒐集し自験2例を追加している．之等文献例の総数は現在まで114例に達すると思われる．

本邦に於て adenomatoid tumor なる名称の下に初めて本腫瘍を紹介したのは原田[20]であろう．

最近南等[21]は本腫瘍に対する総説及び自験2例を紹介し，更に本邦副睾丸腫瘍症例を検した結果，坂口[22]（本症例は adenomyoma として報告されているが，Longo 等の指摘する如く adenomatoid tumor の第1例であるという），中村[23]（Lymphangioma として報告）の症例も本腫瘍であるとし，之に自験2例を加へ本邦 adenomatoid tumor の報告は5例ですると述べている．

その後に於ける副睾丸腫瘍の報告を見るに藤沢・森島[24]（癌），坂口・堀江[25]（横紋筋肉腫），上出[26]（平滑筋腫），川井等[27]（平滑筋腫，ただし同氏等は炎性偽腫瘍とす），重松[28]（肉腫及び seminoma 各1例），大越・岩村[29]（横紋筋腫），峰[30]（平滑筋線維腫），南等[31]（悪性淋巴腫，ただし原発性か続発性か不明），中野・峰[32]（平滑筋腫），津田・篠[33]（腺癌及び細網肉腫各1例），平田等[34]（癌）等であるが，adenomatoid tumor としての報告はない　即ち現在迄本邦原発性副睾丸腫瘍の報告は著者例を含め34例となり，adenomatoid tumor は6例である（第1表）．

第1表　本邦原発性副睾丸腫瘍報告例

○良性　adenomatoid tumor 6（坂口[22]．中村[23]．原田[20]，南等（2）[21]．著者等）
平滑筋腫 6（稲葉・伊藤[35]註1．松山[36]註2，上出[26]．川井等[27]註3，峰[30]註4．中野・峰[32]）
リンパ管腫　1（野間[37]）
Papilloma　1（西本[38]）
Basalioma　1（原田[39]）
横紋筋腫　1（大越・岩村[29]）
炎性偽腫瘍　1（高安・笹川[40]）

○悪性　肉腫 8　横紋筋肉腫（平野[41]．坂口・堀江[25]）
紡錘形細胞肉腫（岩原[42]）
円形細胞肉腫（藤浪・原田）
細網肉腫（溝口・大矢・勝又[43]．津田・篠[33]）
肉　腫（重松[28]）
悪性リンパ腫（南等，原発性？[31]）
癌　7（坂口[44]．笹野，佐藤[45]．大場．藤沢・森島[24]．平田等[34]・津田・篠[33]）
畸形腫 1（中条[46]）
Seminoma　1（重松[28]註5）

註 1．炎性偽腫瘍か否か不明としている
2．炎性偽腫瘍
3．炎性偽腫瘍
4．Leiomyofibroma であるがこの項に編入
5．原発性か否かの記載なし

2）原発性副睾丸腫瘍の分類に就て

副睾丸にも良性及び悪性の各種腫瘍が発生す

るが，副睾丸腫瘍は比較的稀なため同一人が多数を経験する事がなく，又諸家が主観に基いてその病名を附するため，正確な分類は行い難い様である．

副睾丸腫瘍は従来古典的な Rubaschow[47] (1926) の発生学的分類に始まる種々の分類が行われているが，例えば Campbell[48] は次の如く分類している．

A．良　性

1. 上皮性：Campbell に報告例なしとしているが，本邦では papilloma 及び basalioma の症例がある．
2. Mesoblastic：
   (a) 脂肪腫，2例，Wildbolz(1914)及び Fritzler(1925)
   (b) 線維腫
   (c) Myxoma 報告例なし
   (d) Leiomyoma
   (e) vascular tumors（血管腫及びリンパ管腫）
   (f) Mesothelioma 又は adenomatoid tumor
   (g) Cholesteatoma 3例の報告例あるのみ
3. Heterologous tumors：
   (a) cystic dermoid. 1例
   (b) cystic embryoma 1例

B．悪　性

1. 上皮性：癌
2. Mesoblastic：肉腫（リンパ—，軟骨—，黒色—，紡錘細胞—，等）
3. Heterologous tumors：
   Teratoma (Seminoma を含む)

又 Herbut[49] の組織学的分類も大体同様であり，1) 上皮性，2) 中胚葉性，3)胎生組織より (Dermoidcyste 及び teratoma を含める)，4) 網状織細胞性，5) 転移性，と分類し，adenomatoid tumor は上皮性腫瘍に包括されている．

溝口等[43]は副睾丸腫瘍の分類上の問題として

Ⅰ. Mesothelioma, Adenomatoid tumor, Leiomyolymphangioma, Adenocarcinoma の異同．

Ⅱ Thompson の腺癌[2]

Ⅲ. 炎性偽腫瘍と筋腫及び adenomatiod tumor との関係．

以上に就て論じているが，之等は何れも adenomatoid tumor を解明する上に重要な点であろう．

Thompson が腺癌として報告した症例は，その経過，予後が良好であり，adenomatiod tumor であるというのが現在一般の見解である．

3) 炎性偽腫瘍に就て

Rubaschow は筋腫を Wolff 氏体迷芽より発生したものと考え，"Heterotope, aus Embryonalresten Stammende Tumoren" という範疇に含めたが，その後 Oberndorfer[50] (1931) は胎生的のものの外に炎症に基づく二次的腫瘍の存在を主張した．即ち慢性副睾丸炎の出血，又は滲出物の器質化に伴い増殖性機転によつて生じたものであり，組織学的には硝子様の割合に核の少い結合織と共に平滑筋線維の増加が強くみられるものを指し，之を炎性偽腫瘍と呼んだのである．更に坂口症例を平滑筋線維が種々の方向に不規則に乱れ交叉すること，その間に結合織が多く見られること等の理由から炎性偽腫瘍と見做した．松山[36]は炎性偽腫瘍の特徴は副睾丸炎の既往（松山症例では外傷），平滑筋線維束の走行が不規則であること，筋束間の結合織増殖が多いことをあげ，自験例を之等の観点より炎性偽腫瘍と結論している．

然し乍ら炎性偽腫瘍なるものが真の炎症後に続発したか，肉芽腫との混在を見ない理由等に深い疑義が持たれる所であり，今後検討の余地があろう

炎性偽腫瘍の確立後 adenomatoid tumor の報告は増加し，本腫瘍には線維筋性の要素が或る程度介在することが確認され，時には之が主成分をなすものもあり，斯様な症例では炎性偽腫瘍との鑑別は困難であろう．然し乍ら多くの学者が真性腫瘍と見做す adenomatoid tumor と炎性偽腫瘍とは全く異なるものであり，更に heterotope の筋腫（真

性腫瘍）との鑑別にはかなり慎重を要するものがあろう．

4）adenomatoid tumor の病因

本症の組織像による内皮説は既に古典的のものとなり，Thompson[2] の腺癌という概念からの上皮説も同様である．Evans[4] は本腫瘍の tunica vaginalis の漿膜面と直接関係あるものを示し，又子宮及び卵管漿膜面にも類似のものが観察されることにより，本腫瘍の mesothelial origin を推測し，mesotheliomaなる名称を与え，且つ之等腫瘍が男女性器と関係ある事より，胎生期の urogenital ridge の mesothelium の特別な部位の potentialities を考えた．現在一般に本学説も否定されるにいたつたとはいえ，Ambrose[11] (1953) は腫瘍細胞と漿膜細胞との連続性を証明し，本腫瘍の mesothelial origin を強調している．

Golden and Ash[5] は腹膜や肋膜に発生する mesothelioma は本腫瘍に特徴的な空胞形成及び腺様配列を缺き．特に炎症時の mesothelium 増殖に於ても内腔形成を示さず，更に Evans の述べるが如き漿膜面との関連を証明し得なかつた等の諸点より本腫瘍の mesothelial origin に反対し，その名称を adenomatoid tumor と附し，"morphologically correct and genetically neutral" と述べている．

Dixon and Moore[3] も，1）肋膜及び腹膜より生じた多くの腫瘍は悪性である．2）それ等 mesothelioma に血管腫様像を見ることは稀である．3）adenomatoid tumor 40例に mesothelium との関連はない．4）炎症後の mesothelium の増殖は本腫瘍と形を全く異にする．等の諸点をあげ，mesothelial origin に駁を加えている．

我々の症例に於ても漿膜面との直接の関連は認め難く，更に病理学教室の好意により貸与された1例の腹膜より発生し，全身に転移，死亡した mesothelioma の標本と比較検討したのであるが，後者には何れの部位にも空胞を有する細胞はなく，主変化は乳頭腫様であり，管腫様の変化を欠いており，adenomatoid tumor とはかなり異つた病像を示した（第5図）．

Longo, McDonald and Thompson[6] は本腫瘍が男女とも mesonephrogenic elementの発展する部位より発生し，更に second definitive embryologic kidney に血管及び wolff 氏管に関連ある管腔の存在する事に鑑み，本腫瘍は Mesonephros の畸形腫と推測し，平滑筋を含むことは之をよく説明するものと述べている．

Sundarasivarao[12] は，1）一定の部位に発生すること，2）腫瘍の若干は疑もなく上皮性構造を示し，3）appendix testis のそれと類似の Müller 氏組織に空胞より管腔構造のみられることの諸点より Müllerian origin を主張した．

以上の如く本腫瘍は現在 Wolff 氏管，Müller 氏管等の胎生期組織に由来するものと推測されているが何れも未だ臆測の域を脱しない．又 Falk and Konwaler は自験例に定型的な adenomatoid の部位の外に炎症性変化を認め，炎症後発生説を述べているが，今後検討さるべき問題であろう．

我々の症例に於ても mesothelial origin は一応否定し得たものの，遺憾乍らその発生を解明すべき何物も得られなかつた．

5）治療及び予後

本腫瘍は全て良性であり，我々の症例も術後1年有余を経過した今日健在で就業中である．従つて治療は当然単純なる腫瘍摘出術で十分である．然し本腫瘍は時に手術時癌と誤り，又は手術の凍結切片で癌と誤診されることもあるので（Lazarus and Friedman[10]）剔除標本の組織学的検査を施行すべき事は当然であろう．

〔Ⅳ〕結　語

50才男子に発生した adenomatoid tumorの1例を経験し，その症例を紹介すると共に，本腫瘍の病因，病理等に就て些かの考按を加えた．

擱筆に当り御校閲下された竹内教授並に組織標本につき御教示頂いた病理学滝沢教授，更に貴重な標本を貸与された病理学教室に深謝す．

本論文の要旨は日本泌尿器科学会第 231回東京地方会で発表した．

文　　献

1) Hinman and Gibson : Arch. Surg., **8** : 100, 1924.
2) Thompson : Surg. Gynec. & Obst., **62** 712, 1936.
3) Dixon and Moore : Tumors of the Male Sex Organs, p127, Armed Forces Instit. Path., Washington, 1952.
4) Evans Am. J. Path., **19** 461, 1943 ; J. Urol., **50** : 249, 1943.
5) Golden & Ash Am. J. Path., **21** : 63, 1945.
6) Longo et al. : JAMA., **147** : 937, 1951.
7) Falk & Kronwaler : J. Urol., **66** : 603, 1951.
8) Meeter & Schwartz : U. S. Armed Forces Med. J., **2** : 1815, 1951.
9) Rappoport & Morgan Surgery., **33** : 737, 1953.
10) Lazarus & Friedman J. Urol., **71** : 379, 1954.
11) Ambrose : J. Urol., **70** : 110, 1953.
12) Sundarasivarao : J. Path. Bact., **66** 417, 1953. Willis. Pathology of Tumours, p. 579, Butterworth & Co. London, 1953.
13) Cameron J. Path. & Bact., **66** : 417, 1953.
14) Falkinburg et al.
15) Mylius : Acta chir. Scandinav., **104** 201, 1952.
16) Wentzell : J. Urol., **73** 845, 1955.
17) Morin J. Urol., **75** : 819, 1956.
18) Curtiss and Hock J. Urol., **75** : 297, 1956.
19) Falkinburg et al. Am. J. Surg., **94** 509, 1957.
20) 原田：日泌誌，**41**：150，昭25.
21) 南等：臨皮泌，**10**：100，昭31.
22) 坂口：Frankfurt Ztschr. f. Path., **18** 379, 1916.
23) 中村：京都府医誌，**26**：648，昭14.
24) 藤沢・森島：臨皮泌，**10**：621，昭31.
25) 坂口・堀江：臨皮泌，**9**：601，昭30.
26) 上出：日泌誌，**46**：592，昭30.
27) 川井等：日泌誌，**46**：219，昭30.
28) 重松：皮と泌，**18**：574，昭31.
29) 大越・岩村：日泌誌，**47**：414，昭31.
30) 峰：日泌誌，**47**：416，昭31.
31) 南等：日泌誌，**48**：303，昭32.
32) 中野・峰：日泌誌，**48**：304，昭32.
33) 津田・篠：医療，**11**：988，昭32.
34) 平田等：日泌誌，**49**：1200，昭33.
35) 稲葉・伊藤：臨皮泌，**8**：59，昭18.
36) 松山．日泌誌，**42**：253，昭26.
37) 野間：臨皮泌，**3**：22，昭24.
38) 西本：皮と泌，**10**：91，昭17.
39) 原田・日泌誌，**41**．150，昭22.
40) 高安・笹川・日泌誌，**41**：76，昭21.
41) 平野：皮尿誌，**18**：538，大正7
42) 岩原：日外誌，**32**：355，昭6．
43) 溝口等：日泌誌，**47**：315，昭31.
44) 坂口　日泌誌，**6**：36，大正6，**6**：47，大正6．
45) 佐藤：癌，**25**：341，昭7
46) 中条：体性，**25**：92，昭13.
47) Rubaschow : Ztschr. f. Urol. Chirur., **19** : 218, 1926.
48) Campbell Urology, vol.2, p.1240, Saunders Co. Philadelphia, 1954.
49) Herbut Urological Pathology, vol. 2, p. 1075, Lea & Febiger, 1952.
50) Oberndorfer Handb. d. Spez. Path. Anat. u. Histol. Henke u. Lubarsch, VI/3, p.813, Julius Springer, Berlin, 1931.



第1図　剔　出　標　本

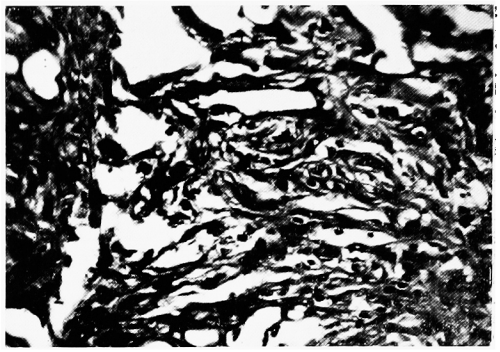

第4図　完成せるものは内皮細胞状，及び腺細胞状に配列する．

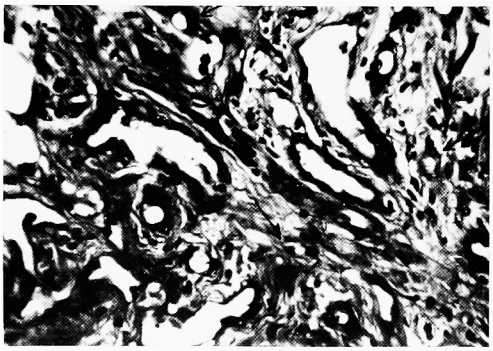

第2図　空胞を有する細胞（↑印）その他腺様配列をなす管腔をみる．

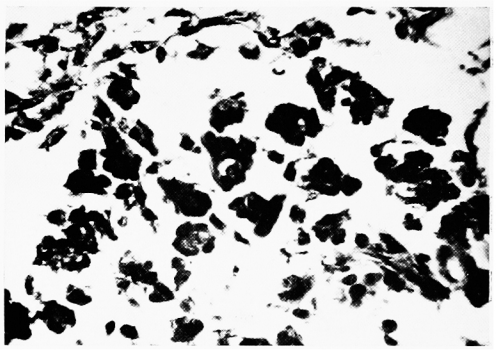

第5図　Malignant Mesothelioma（千葉大学病理学教室）腫瘍細胞は乳頭腫状を呈し，空胞を有する細胞はない．

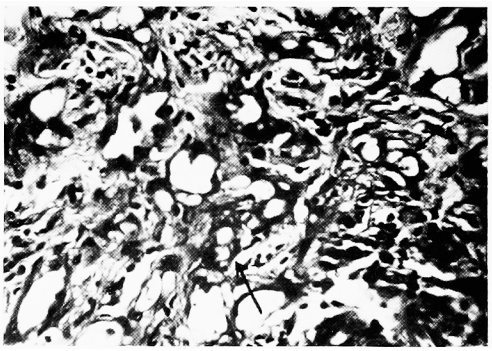

第3図　空胞は癒合し管腔を形成次第に大きくなる．（↑印）